

Immunohistochemical Analysis of Platelet Extract Effects on Liver Injury Induced by CCl₄ in Male Rats

Hesami Z^{1,2}, Ayatollahi M *³, Geramizadeh B³, Jamshidzadeh A⁴, Vahdati A^{1,2}

1. Department of Basic Sciences, Science and Research Branch, Islamic Azad University, Shiraz, Iran

2. Department of Basic Sciences, Pardis Sadra Branch, Islamic Azad University, Shiraz, Iran

3. Department of Transplant Research Center, Shiraz University of Medical Sciences, Shiraz, Iran

4. Department of Pharmacology and Toxicology, School of Pharmacy, Shiraz University of Medical Sciences, Shiraz, Iran

* *Corresponding author.* Tel/Fax: +987136474331 E-mail: ayatollmb@yahoo.com

Received: Jun 17, 2015 Accepted: Sep 27, 2015

ABSTRACT

Backgrounds & objectives: Liver damage results in a large accumulation of external cellular matrix that affects the function of this important body organ in a long term and finally stops its function completely. The growth factors existing in platelet extract are more cost-effective, available, and stable than recombinant ones. To determine whether the platelet extract effects on histological changes in liver injury induced by carbon tetrachloride (CCl₄), we used immunohistochemical analysis in male rats.

Methods: In this project the 28 male Wistar rats (250-300 g) were randomly divided into 4 groups, each consisting of 7 animals. The rats were divided into four experimental groups as follows: the first group (sham) intraperitoneally received only olive oil as the solvent of carbon tetrachloride; second group (CCl₄) intraperitoneally received carbon tetrachloride dissolved in olive oil (ratio of about 1: 1) at a concentration of 1 ml/kg and a twice a week for eight weeks; third group subcutaneously received only platelet extract at a concentration of 0.5 ml/kg twice a week for three weeks; and fourth group received both CCl₄ intraperitoneally for eight weeks and platelet extract subcutaneously for last three weeks. After 8 weeks of trial blood and liver sampling were done. Blood samples sent for enzymatic (AST, ALT) tests and liver samples tested for histological and immunohistochemical studies. The data were analyzed using one-way ANOVA followed by Tukey test by Graph pad Prism 5 software and data were considered significant at $p < 0.05$.

Results: The results show that platelet extract causes a significant ($p < 0.001$) decrease in liver enzymes and albumin improves the function of liver. The level of alfa smooth muscle actin (-SMA) as an index of hepatic stellate cell activation was decreased by platelet extract administration which eventually reduced the necrosis and fibrosis induced by carbon tetrachloride in studied rats..

Conclusion: The existence evidence shows that platelet extract improves the function of damaged liver by reducing the index of smooth muscle alpha-actin which is an indication of liver fibrosis.

Key Words: Liver Injury; Immunohistochemistry; CCl₄; Platelet Extract; Rat.

آنالیز ایمنوهیستوشیمی تاثیر عصاره پلاکتی بر روی آسیب کبدی القا شده با تتراکلرید کربن در موش‌های صحرایی نر بالغ

زهرا حسامی^۱، مریم آیت‌الهی^{۲*}، بیتا گرامی‌زاده^۳، اکرم جمشید زاده^۴، اکبر وحدتی^۱

۱. گروه علوم پایه، واحد علوم و تحقیقات، دانشگاه آزاد اسلامی، شیراز، ایران ۲. دانشکده علوم پایه، واحد پردیس صدرا، دانشگاه آزاد اسلامی، شیراز، ایران ۳. مرکز تحقیقات پیوند، دانشگاه علوم پزشکی شیراز، شیراز، ایران ۴. گروه فارماکولوژی و سم‌شناسی، دانشکده داروسازی، دانشگاه علوم پزشکی شیراز، شیراز، ایران

* نویسنده مسئول. تلفن و فاکس: ۰۷۱۳۳۴۷۴۳۳۱ پست الکترونیکی: ayatollmb@yahoo.com

چکیده

زمینه و هدف: آسیب کبدی منجر به تجمع فراوان ماتریکس خارج سلولی شده که روی عملکرد کبد در درازمدت تاثیر گذاشته و آن را از کار می‌اندازد. فاکتورهای رشد موجود در عصاره پلاکتی مقرون به صافه، در دسترس و بسیار پایدارتر از فاکتورهای رشد نوترکیب هستند. در این مطالعه برای مشخص شدن چگونگی اثرات عصاره پلاکتی روی تغییرات بافتی در کبد آسیب‌دیده با تتراکلرید کربن از آنالیز ایمنوهیستوشیمی در رت‌های نر بالغ استفاده گردید.

روش کار: برای انجام این پژوهش از ۲۸ سر موش صحرایی نر بالغ با نژاد ویستار با وزن تقریبی ۳۰۰-۲۵۰ گرم استفاده شد که به صورت تصادفی در چهار گروه ۷ تایی تقسیم شدند. گروه اول شم که در طول آزمایش تنها روغن زیتون را به عنوان حلال تتراکلرید کربن به صورت درون صفاقی دریافت کردند، گروه دوم تتراکلرید کربن که آن را دو بار در هفته به مدت هشت هفته به صورت محلول در روغن زیتون (به نسبت ۱:۱) به میزان ۱ میلی لیتر/کیلوگرم به صورت درون صفاقی دریافت کردند، گروه سوم که عصاره پلاکتی را به تنهایی به مدت سه هفته دو بار در هفته به میزان ۰/۵ میلی لیتر/کیلوگرم به صورت زیر جلدی دریافت کردند و گروه چهارم که علاوه بر اینکه تتراکلرید کربن را به مدت هشت هفته به صورت درون صفاقی دریافت کردند، عصاره پلاکتی را نیز سه هفته آخر به صورت زیر جلدی دو بار در هفته دریافت کردند. بعد از هشت هفته از رت‌ها نمونه خون جهت آزمایش‌های آنزیمی و بافت کبد جهت بررسی‌های بافت‌شناسی و ایمنوهیستوشیمی فراهم شده و به آزمایشگاه منتقل گردید. داده‌های حاصل با استفاده از تست‌های آماری توکی و آنوای یک طرفه توسط برنامه آماری گرف پد ویرایش پنجم مورد ارزیابی قرار گرفت و $p < 0/05$ معنی دار در نظر گرفته شد.

یافته‌ها: نتایج حاصل از آزمایش‌ها نشان داد که عصاره پلاکتی کاهش قابل ملاحظه‌ای ($p < 0/001$) را در آنزیم‌های کبدی ایجاد می‌کند و با افزایش میزان آلبومین ($p < 0/05$) منجر به بهبود عملکرد آن می‌گردد و با تجویز عصاره پلاکتی میزان اکتین آلفای ماهیچه صاف به عنوان شاخصی برای فعالیت سلول‌های ستاره‌ای کبد کاهش پیدا کرد که در نهایت نکروز و فیبروز را در مدل حیوانی موش‌های صحرایی القا شده با تتراکلرید کربن کاهش داد.

نتیجه‌گیری: شواهد نشان داد که عصاره پلاکتی از طریق کاهش میزان شاخص اکتین آلفای ماهیچه صاف که شاخص فیبروز کبدی است، منجر به بهبود عملکرد کبد آسیب‌دیده شد.

واژه‌های کلیدی: آسیب کبدی، ایمنوهیستوشیمی، تتراکلرید کربن، عصاره پلاکتی، رت

دریافت: ۹۴/۳/۲۷ پذیرش: ۹۴/۷/۵

مقدمه

در دوره جنینی کبد به عنوان اندامی خون‌ساز عمل می‌کند و زمان بلوغ، سلول‌های کبدی با تولید ترومبوپوئیتین می‌تواند پلاکت‌سازی را در مغز

استخوان تحریک کند. هر چند مطالعات محدودی در زمینه ارتباط بین ترکیبات خون‌ساز، پلاکت‌ها و بازسازی کبد انجام شده است [۱]. کبد به عنوان اندام حمایتی دیگر ارگان‌های بدن عمل می‌کند و

پلاکت، فاکتور رشد شبه انسولینی نوع ۱، فاکتور رشد هپاتوسیتی، فاکتور رشد اندوتلیالی عروقی، سروتونین، آدنوزین دی فسفات، آدنوزین تری فسفات و غیره می‌باشد [۸]. پلاکت‌ها با محرک‌های خاص فعال می‌شوند و محتویات خود را رها می‌سازند [۸]. اثرات مثبت عصاره پلاکتی، در هموستاز [۱۰]. ترمیم زخم [۱۱] و بازسازی بافتی ثابت شده است [۱۲]. گزارش شده که پلاکت‌ها تحت شرایط پاتولوژیکی مثل ایسکمی-ری پرفیوژن [۱۳]، سیروز کبدی [۱۴]. کلستاز [۱۵]، هپاتیت ویروسی [۱۶] و کبد باقی مانده بعد از هپاتکتومی [۱۷] تجمع پیدا می‌کنند.

در پژوهش حاضر برای القاء فیروز از تتراکلرید کربن استفاده شد. این ماده شیمیایی در مطالعات آزمایشگاهی برای القاء کبد چرب و فیروز کبدی به طور گسترده‌ای مورد استفاده قرار می‌گیرد [۱۸]. جهت بررسی و مقایسه بافت‌های حاصل از انجام این تحقیق از آنالیز ایمنوهیستوشیمی استفاده شد. امروزه آنالیز ایمنوهیستوشیمی (IHC)^۲ یکی از راه‌های ساده و ضروری برای تشخیص و تحقیق در زمینه بیولوژی مولکولی و علوم بالینی است. براساس این روش آنتی‌ژن‌های سطحی بافت با استفاده از قوانین موجود در واکنش آنتی‌ژن-آنتی‌بادی قابل شناسایی هستند. تکنیکی است که توسط آن مارکرهای مختلف سطحی تومور در نمونه‌های توموری شناسایی می‌شود. روش رنگ آمیزی مقاطع بافتی و ردیابی آنتی‌ژن‌ها در بافت ایمنوهیستوشیمی نامیده می‌شود [۱۹]. تکنیک ایمنوهیستوشیمی جهت تشخیص شاخص‌های مختلف در روند سیروز کبدی به طور گسترده مورد کاربرد محققان و پزشکان قرار می‌گیرد. سلول‌های ستاره‌ای کبدی^۳ یا سلول‌های Ito سلول‌های ذخیره‌کننده چربی بینابینی کبدی هستند

برای بقا حیاتی است. به دلیل محل استراتژیک و عملکردهای چندبعدی خود کبد نیز مستعد بسیاری از بیماری‌ها می‌باشد [۲]. سیروز کبدی مشکل بزرگی است که در دنیا سلامتی افراد را به شدت به خطر می‌اندازد که حالت پیشرفته فیروز کبدی در پاسخ به آسیب مزمن کبدی است. بیش از ۶۴ درصد از بیماران مبتلا به سیروز از ترومبوسیتوپنی^۱ رنج می‌برند [۳، ۴]. بیماران مبتلا به ترومبوسیتوپنی بعضی اوقات نمی‌توانند درمان ضدویروسی را با دوزهای مناسب دریافت کنند. هنگامی که درمان‌های استاندارد برای کنترل سیروز با شکست مواجه شوند پیوند کبد تنها راه موثر در نظر گرفته می‌شود [۵]. متأسفانه پیوند کبد با کمبود اهداکننده مناسب، مشکلات جراحی، پس‌زدن پیوند و هزینه بالایی همراه است [۶]. معمولاً بیماران به خاطر کمبود اهداکننده مناسب، سال‌ها در انتظار پیوند کبد هستند و بعضی اوقات در حالت انتظار می‌میرند. بنابراین باید درمان‌های جایگزین برای افراد مبتلا انتخاب شود. درمان سیروز شامل کاهش التهاب، بازسازی کبد و بهبود فیروز است که هر کدام از این درمان‌ها به تحقیقات زیادی برای گرفتن پاسخ مناسب نیاز دارند. بنابراین اتخاذ استراتژی‌های درمانی جدید جهت درمان بیماری‌های کبدی شامل: ژن درمانی، سلول درمانی، پلاکت درمانی و... ضروری به نظر می‌رسد. فرضیه اصلی در انجام این تحقیق آن است که آیا با جبران کاهش پلاکت‌ها و یا تجویز عصاره پلاکتی می‌توان به کاهش آسیب‌های کبدی کمک کرد؟ پس در ابتدا باید با ساختمان و عملکرد پلاکت‌ها آشنا شد. به این ترتیب که پلاکت‌ها ساختارهای دیسک شکل فاقد هسته‌ای هستند که محتوی گرانول‌های ترشحی می‌باشند [۷]. سه نوع گرانول ترشحی به نام گرانول‌های آلفا، گرانول‌های فشرده و گرانول‌های لیزوزومی در پلاکت‌ها شناسایی شده‌اند. هر گرانول محتوی مواد ترشحی مثل فاکتور رشد مشتق از

^۲ Immunohistochemical Analysis

^۳ Hepatic Stellate Cell (HSC)

^۱ Thrombocytopenia

روش کار

مواد شیمیایی

تتراکلرید کربن، گلوکونات کلسیم، سدیم دی سولفات، اتیلن دی امین تترااستیک اسید، تریس، تیوباریتوریک اسید و تریکلرواستیک اسید که از شرکت سیگمای آلمان تهیه شد. همه مواد شیمیایی دیگر با بالاترین کیفیت تهیه شدند.

آماده سازی عصاره پلاکتی

برای تهیه و آماده سازی عصاره پلاکتی از ۱۴ سر موش صحرایی نر بالغ با وزن تقریبی ۱۷۰ تا ۲۰۰ گرم که از مرکز سرم سازی رازی خریداری شده بود استفاده گردید. حیوانات با اتر بیهوش شده و از قلب آن‌ها خونگیری به عمل آمد. حدود ۱۰۰ میلی لیتر خون از آن‌ها جمع آوری شد. سپس خون آماده شده با سیترات سدیم (۳/۸٪) (۹ بخش از خون با ۱ بخش از سیترات سدیم) به عنوان ماده ضد انعقاد مخلوط شد. سپس خون با دور ۱۰۰۰ rpm برای ۱۵ دقیقه در دمای ۲۰ درجه سانتی گراد سانتریفیوژ شد. در مرحله بعد پلاسما با دور rpm ۳۰۰۰ به مدت ۱۰ دقیقه در دمای ۲۰ درجه سانتریگراد برای جداسازی ذرات پلاکت سانتریفیوژ شد. پلاکت‌های جدا شده در محلول سالیین فسفات بافر حل شده سپس به مدت ۳۰ دقیقه روی یک صفحه چرخان برای جلوگیری از تجمع پلاکت‌ها قرار گرفت. در نهایت با شمارش پلاکت‌ها تعداد $1 \times 10^3 \times 679$ پلاکت بدست آمد و برای ادامه روند کار مورد استفاده قرار گرفت. تهیه ترومبین نیز با استفاده از روش لوکارلی^۲ صورت گرفت [۲۴]. در این مرحله ۳۳۰ میکرولیتر گلوکونات کلسیم (۱۰۰ میلی گرم/ میلی لیتر) به ۱۰ میلی لیتر پلاسما اضافه گردید و یک میلی لیتر ترومبین آماده شده به ۴ میلی لیتر از محلول پلاکتی اضافه شد و به مدت یک ساعت در دمای اتاق قرار گرفتند تا به راحتی

که در فضای دیس^۱ یا فضای دور سینوزویدی جای گرفته‌اند. سلول‌های ستاره‌ای، سلول‌های تولیدکننده اصلی کلاژن در کبد هستند و با آسیب کبد این سلول‌ها به سلول‌های شبه فیبروبلاستی فعال تبدیل می‌شوند تا کلاژن تولید کنند [۲۰]. اکتین ماهیچه صاف آلفا (SMA) شاخصی است که به طور گسترده‌ای هنگام فعالیت HSCها فعال می‌شوند که توسط رنگ آمیزی ایمنوهیستوشیمی قابل شناسایی هستند [۲۱]. شناسایی سلول‌های ستاره‌ای فعال شده یا مثبت شدن SMA به عنوان یک نشانگر برای آسیب‌های کبدی محسوب می‌شود [۲۲]. Ki-67 یک پروتئین غیرهیستونی هسته‌ای است که در سطوح پایین در سلول‌های خاموش حضور دارد، اما در سلول‌های در حال تقسیم بویژه در مرحله G2، M و بعد در نیمه فاز S تقسیم سلولی میزان آن افزایش پیدا می‌کند، بنابراین Ki-67 به عنوان یک شاخص هسته‌ای برای تقسیم سلول محسوب می‌شود و افزایش بیان آن معمولاً در بافت‌های بدخیم مشهود است [۲۳]. ضرورت انجام پژوهش حاضر اثبات این مسئله است که آیا عصاره پلاکتی منجر به کاهش التهاب ایجاد شده در کبد است یا به عنوان محرکی جهت تقسیم میتوز در سلول‌های آسیب دیده عمل می‌کند؟ از این جهت از دو آنتی بادی اکتین ماهیچه صاف آلفا (SMA) جهت بررسی میزان فیروز و آنتی بادی Ki-67 جهت بررسی میزان تقسیم میتوز در گروه‌های مختلف آزمایش استفاده شد. هدف از انجام این تحقیق آنالیز ایمنوهیستوشیمی تاثیر عصاره پلاکتی روی کبد آسیب دیده با تتراکلرید کربن بود که در مدل حیوانات آزمایشگاهی رت‌های نر بالغ مورد بررسی قرار گرفت.

² Lucarelli

¹ Disse Spaces

فاکتورهای رشد رها گردند. ترشحات پلاکتی با دور rpm ۴۰۰۰ به مدت ۵ دقیقه سانتریفیوژ شدند تا بقایای غشای پلاکتی رسوب کرده و از محلول جدا شوند. محلول رویی توسط فیلتری با قطر ۰/۲۲ میلی‌متر تصفیه شده و در اپندورف‌های ۱ میلی‌لیتر در دمای منفی ۸۰ درجه سانتیگراد برای استفاده‌های بعدی نگهداری شد. میزان پروتئین عصاره پلاکتی آماده شده نیز با استفاده از روش برادفورد تعیین گردید (۱۵۰ میلی‌گرم/ میلی‌لیتر) [۲۵].

طراحی مدل تحقیق

برای انجام بخش اصلی این پژوهش از ۲۸ سر موش صحرایی نر بالغ با نژاد ویستار با وزن تقریبی ۳۰۰-۲۵۰ گرم استفاده شد که به صورت تصادفی در چهار گروه ۷ تایی تقسیم شدند. رت‌ها تحت شرایط دمایی کنترل شده با چرخه ۱۲ ساعت روشنایی و ۱۲ ساعت تاریکی به مدت یک هفته قبل از شروع آزمایش در خانه حیوانات بیمارستان نمازی شیراز به صورت معمولی نگهداری شدند. غذا و آب به صورت نامحدود در شرایط استاندارد آزمایشگاهی در اختیار آن‌ها قرار گرفت. گروه ۱ روغن زیتون را به صورت درون صفاقی به میزان ۰/۵ میلی‌لیتر/ کیلوگرم دریافت کردند و تحت عنوان گروه شم نامگذاری شدند، گروه ۲ تتراکلریدکربن را به میزان ۱ میلی‌لیتر/ کیلوگرم به نسبت یک به یک محلول در روغن زیتون دو روز در هفته به مدت ۸ هفته به صورت درون صفاقی دریافت کردند. گروه ۳ عصاره پلاکتی را به میزان ۰/۵ میلی‌لیتر/ کیلوگرم به نسبت یک به یک در سالیین فسفات بافر دو روز در هفته به مدت ۳ هفته به صورت زیرجلدی دریافت کردند و گروه چهارم تتراکلریدکربن را به میزان ۱ میلی‌لیتر/ کیلوگرم به نسبت یک به یک محلول در روغن زیتون دو روز در هفته به مدت ۸ هفته به صورت درون صفاقی دریافت کردند. پنج هفته بعد از تزریق تتراکلریدکربن رت‌ها عصاره پلاکتی را به میزان ۰/۵ میلی‌لیتر/ کیلوگرم به نسبت یک به یک در سالیین

فسفات بافر دو روز در هفته به مدت سه هفته به صورت زیر جلدی دریافت کردند. ۲۴ ساعت بعد از تزریق تتراکلریدکربن حیوانات با سدیم تیوپنتال (۵۰ mg/kg) بیهوش شده و از قلب آن‌ها خون‌گیری به عمل آمد. سپس سرم خون، جداسازی شده و جهت اندازه‌گیری آنزیمی آماده شدند. رت‌ها تشریح شده و به دقت کبد آن‌ها جدا شده و پس از شستشو بخشی از بافت کبد به سرعت در فرمالین ۱۰ درصد قرار داده شد و جهت بررسی‌های بافت‌شناسی و ایمنو هیستوشیمی به آزمایشگاه منتقل گردید.

مطالعات بافت شناسی

پس از گذشت ۲۴ ساعت از قرارگیری نمونه‌های بافتی در فرمالین ۱۰ درصد فرایند پردازش بافتی صورت گرفت و نمونه‌ها در بلوک‌های پارافینی قالب‌گیری شدند و در مرحله بعد برش‌هایی به ضخامت ۵ میکرومتر از نمونه‌های پارافینی شده توسط دستگاه میکروتوم چرخان تهیه شد، سپس قطعات با رنگ هموتو کسلیین- ائوزین رنگ آمیزی و جهت مطالعات بافت‌شناسی آماده شدند. در نمونه‌های مختلف میزان نکروز، تغییرات چربی، آسیب بالون شکل و التهاب مورد بررسی قرار گرفتند و آسیب‌های بافت‌شناسی به صورت زیر درجه‌بندی شدند:

۰: فاقد آسیب، +: آسیب خفیف، ++: آسیب متوسط و +++: آسیب شدید [۲۷،۲۶].

اندازه‌گیری میزان آلانین آمینو ترانس فرآز،

آسپاراتات آمینو ترانسفرآز و آلبومین سرم

با استفاده از کیت استاندارد Biocon و دستگاه آنالیز گر خودکار DAX-48 برای اندازه‌گیری آلانین آمینوترانسفرآز، آسپاراتات آمینوترانسفرآز و آلبومین موجود در سرم بر اساس روش ویلکینسون^۱ و بسی^۲ صورت گرفت [۲۹،۲۸].

¹ Wilkinson

² Bessay

آنالیز ایمنوهیستوشیمی

کیفیت تقسیم میوفیبروبلاستی کبد در مقاطع بافتی با استفاده از دواندازه گیری ایمنوهیستوشیمی اکتین ماهیچه صاف آلفا و Ki-67 (شاخص تقسیم میتوزی) مورد ارزیابی قرار گرفت. رنگ آمیزی ایمنوهیستوشیمی روی برش‌های بافتی پارافینه (۵ میکرومتر) کبد انجام شد. بعد از پارافین زدایی در زایلین و آبگیری توسط الکل، فعالیت پراکسیدهای درونی توسط H_2O_2 ۰/۰۳٪ در متانول خالص خاموش گردید. قطعات بافتی به طور جداگانه با آنتی بادی‌های منوکلونال موشی بر ضد اکتین ماهیچه صاف آلفا (خریداری شده از شرکت DAKO) و همچنین آنتی بادی منوکلونال موشی بر ضد Ki-67 (خریداری شده از شرکت DAKO) به مدت یک شب در دمای $4^{\circ}C$ اینکوبه شدند. در مرحله بعد ادامه اندازه گیری با استفاده از آنتی بادی‌های ثانویه واکنش دهنده با پراکسیداز که به آنها انویژن^۱ به عنوان نشانگر اضافه شده بود، به همراه ماده تولید کننده رنگ دی آمینوبنزیدین (شرکت DAKO دانمارک) نیز انجام شد.

در مرحله آخر از هماتوکسلین (سیگما-آلدریج، سنت سوئیس) جهت اندازه گیری معکوس استفاده شد. در نهایت روی نمونه‌ها لامل چسبانده و به پاتولوژیست مربوطه در بیمارستان نمازی شیراز جهت بررسی اختلافات ارجاع داده شد. مقایسه نمونه‌ها از لحاظ کیفی و کمی توسط پاتولوژیست صورت گرفت.

آنالیز آماری

برای مقایسه داده‌های حاصل از نتایج آنزیمی و آلبومین در گروه‌های مختلف به صورت دو به دو از تست توکی و برای مقایسه کلی داده‌های حاصل از آنالیز واریانس یک طرفه، توسط نرم افزار آماری Graph Pad Prism ویرایش پنجم استفاده شد و

نتایج به صورت میانگین \pm خطای معیار میانگین بیان و ارزش احتمالی کمتر از ۰/۰۵ معنی‌دار در نظر گرفته شد.

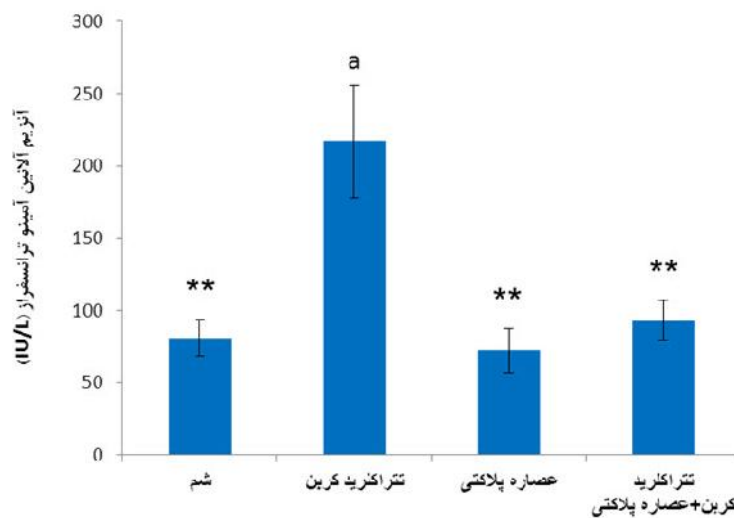
یافته‌ها

مطالعات هیستوپاتولوژیک نشان دادند که تتراکلرید کربن منجر به ایجاد نکروز موضعی، تغییرات چربی، آسیب بالونی شکل و التهاب لنفوسیت‌ها در اطراف سیاهرگ‌های مرکزی می‌شود (تصویر B ۱ و جدول ۱). نکروز شدیدی در گروه آسیب دیده ایجاد شد که به طور قابل ملاحظه‌ای با تیمار عصاره پلاکتی از آن جلوگیری به عمل آمد (تصویر 1D) و مشاهده شد که به استثنای مقدار کمی التهاب (+ در جدول ۱) در هیپاتوسیت‌های اطراف سیاهرگ مرکزی و نکروز خفیف (+ در جدول ۱) ظاهر نرمالی در بافت برقرار شده است. در گروه‌های عصاره پلاکتی که تنها عصاره را دریافت کرده بودند، هیچ التهاب قابل ملاحظه‌ای ایجاد نشد که نشان دهنده این است که عصاره پلاکتی به سمیت کبدی منتهی نمی‌شود (تصویر 1C). تجویز تتراکلرید کربن به رت‌ها منجر به افزایش قابل ملاحظه‌ای ($p < 0/001$) در فعالیت آسپاراتات آمینوترانسفراز و آلانین آمینوترانسفراز سرم بعد از هشت هفته شد، در حالی که کاهش قابل ملاحظه‌ای در میزان آمینوترانسفرازهای سرم در گروه دریافت کننده عصاره پلاکتی به همراه تتراکلرید کربن نسبت به گروه دریافت کننده تتراکلرید کربن به تنهایی مشاهده شد ($p < 0/001$) (نمودار ۱ و ۲). آلبومین سرم در گروه تیمار با عصاره پلاکتی افزایش قابل ملاحظه‌ای را نسبت به گروه تتراکلرید کربن نشان داد ($p < 0/05$) (نمودار ۳). آنالیز ایمنوهیستوشیمی کبد نشان داد که عصاره پلاکتی به تنهایی اثرات مشخصی روی بافت کبد بر جای نگذاشته است. بر اساس تصاویر نشان داده شده (تصویر ۲C)، شاخص اکتین ماهیچه صاف آلفا که

¹ Envision

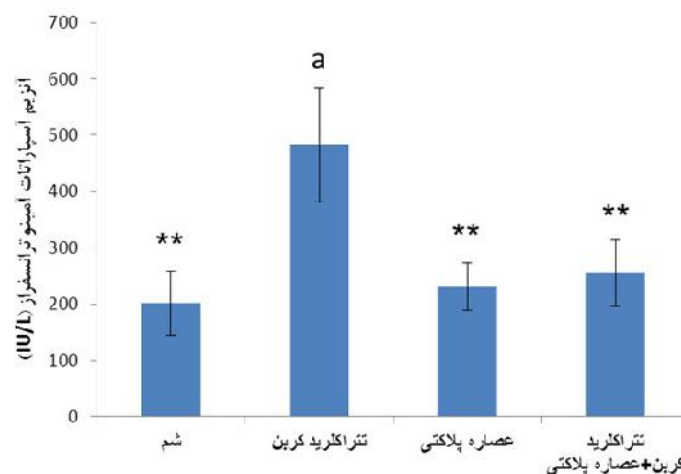
پلاکتی به تنهایی نیز بیان این پروتئین کاهش نشان داده که (تصویر C۲) بیانگر این موضوع است که عصاره پلاکتی به تنهایی خاصیت التهاب‌زایی ندارد. شاخص دیگری که مورد ارزیابی قرار گرفت Ki-67 است که این شاخص بیانگر تقسیم سلول‌های کبدی بوده و بر اساس نتایج حاصل بین نمونه‌های آزمایش هیچ اختلاف قابل ملاحظه‌ای بین گروه‌های مختلف مشاهده نشد (جدول ۲).

در هنگام فیروز کبدی فعال می‌شود، در نمونه تتراکلرید کربن به میزان زیاد و وسیعی فعال شده است (تصویر ۲B). سلول‌های ستاره‌ای کبدی فعال شده در مرکز فیروز کبدی (با فلش) در گروه دریافت کننده تتراکلرید کربن به تعداد زیادی قابل مشاهده بودند. در حالی که در گروه دریافت کننده تتراکلرید کربن به اضافه عصاره پلاکتی (تصویر ۲D) کاهش قابل ملاحظه‌ای در بیان اکتین آلفای ماهیچه صاف مشاهده شد. در گروه دریافت کننده عصاره



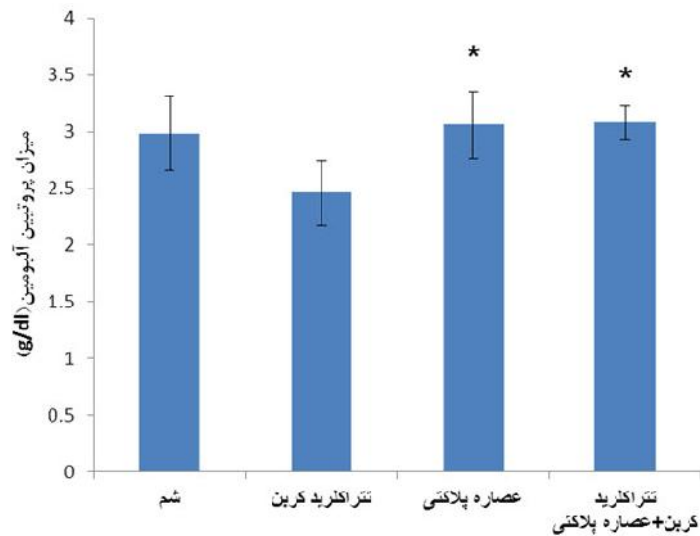
نمودار ۱. بررسی میزان آنزیم آلانین آمینو ترانسفراز در گروه دریافت کننده عصاره پلاکتی

داده‌ها به صورت میانگین \pm SD است. ** اختلاف معنی دار با گروه تتراکلرید کربن ($p < 0.001$). a: اختلاف معنی دار با گروه شم ($p < 0.001$)

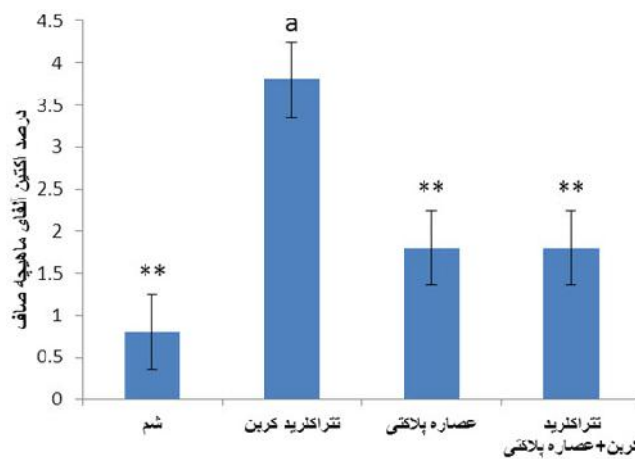


نمودار ۲. بررسی میزان آنزیم آسپاراتات آمینو ترانسفراز در گروه دریافت کننده عصاره پلاکتی

داده‌ها به صورت میانگین \pm SD است. ** اختلاف معنی دار با گروه تتراکلرید کربن ($p < 0.001$). a: اختلاف معنی دار با گروه شم ($p < 0.001$)



نمودار ۳. بررسی میزان آلبومین در گروه دریافت کننده عصاره پلاکتی داده‌ها به صورت میانگین \pm SD است. * اختلاف معنی دار با گروه تتراکلرید کرین ($p < 0.05$)



نمودار ۴. بررسی درصد اکتین آلفای ماهیچه صاف در گروه دریافت کننده عصاره پلاکتی داده‌ها به صورت میانگین \pm SD است. * اختلاف معنی دار با گروه تتراکلرید کرین ($p < 0.01$). a: اختلاف معنی دار با گروه شم ($p < 0.001$)

جدول ۱. بررسی اثر سمیت مزمن با تتراکلرید کرین و تجویز عصاره پلاکتی بر آسیب‌های هیستوپاتولوژی وارد شده بر کبد رت

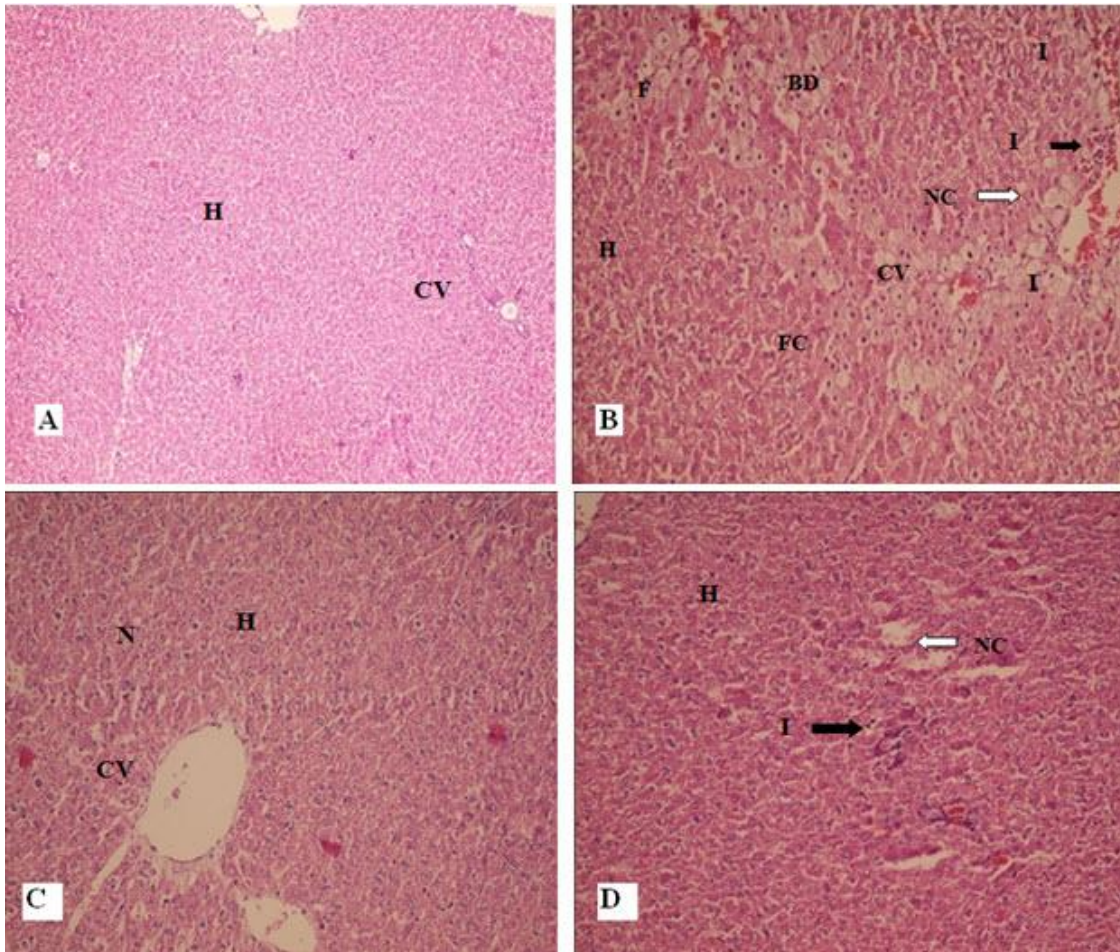
تغییرات چربی	نکروز هپاتوسیتی	التهاب	گروه ها (n=7)
.	.	.	شم
+	+++	+	تتراکلرید کرین
.	.	.	عصاره پلاکتی
.	+	+	تتراکلرید کرین + عصاره پلاکتی

عدم آسیب ۰ : آسیب خفیف + : آسیب متوسط ++ : آسیب شدید +++
درجه بندی فیروز و آسیب بافت کبد براساس منبع Ishak [۳۶] می باشد.

جدول ۲. بررسی اثر سمیت مزمن با تتراکلرید کربن و تجویز عصاره‌ی پلاکتی بر میزان اکتین آلفای ماهیچه صاف، Ki-67

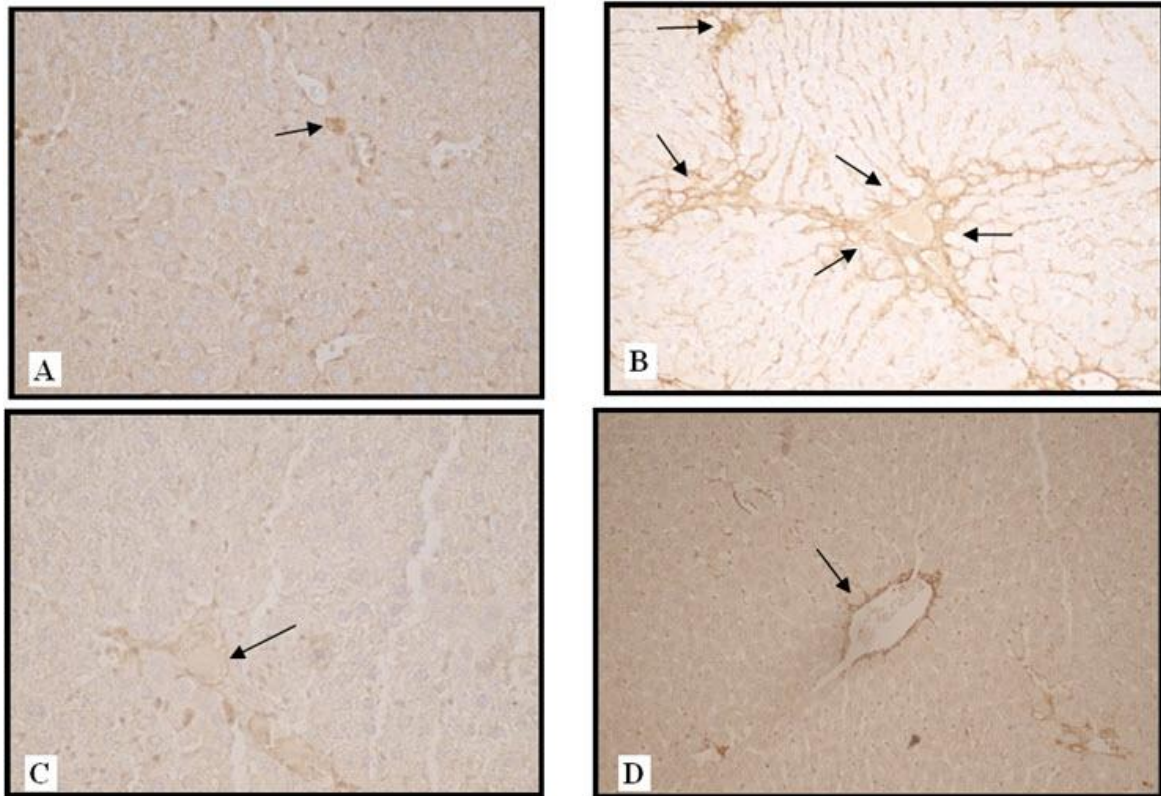
کیفیت شاخص Ki-67	کیفیت شاخص اکتین آلفای ماهیچه صاف	گروه ها (n=7)
Low<5%	Focal, 1+*	شم
Low<5%	Diffuse, 4+a	تتراکلرید کربن
Low<5%	Focal, 2+*	عصاره پلاکتی
Low<5%	Focal, 2+*	تتراکلرید کربن + عصاره پلاکتی

* اختلاف معنی دار با گروه تتراکلرید کربن ($p<0/001$). a. اختلاف معنی دار با گروه شم ($p<0/001$)



تصویر ۱. اثر عصاره پلاکتی روی تغییرات بافتی ناشی از تتراکلرید کربن

A. تصویر مقطعی از بافت کبد رتهای گروه شم که نشان دهنده هیپاتوسیت های با هسته مشخص ، به همراه سیتوپلاسم و سپاهرگ مرکزی. **B.** تصویر مقطعی بافتی از کبد گروه دریافت کننده تتراکلرید کربن که نشان دهنده نکروز، تغییرات چربی ، التهاب و آسیب بالونی شکل می باشد و از بین رفتن نظم سلولی تجمعات عروق خونی به صورت نامنظم در بخش های مختلف که حاکی از وجود التهاب در بافت کبد می باشد. **C.** تصویر مقطعی بافتی از کبد گروه دریافت کننده عصاره پلاکتی که ظاهر سالم و بدون التهابی را همراه با هسته ها و سیتوپلاسم مشخص را نشان می دهد. **D.** تصویر مقطعی بافتی از ساختمان کبد گروه دریافت کننده عصاره پلاکتی + تتراکلرید کربن که ظاهری نرمال به استثناء مقدار کمی التهاب را نشان می دهد که در مقایسه با گروه دریافت کننده تتراکلرید کربن نظم سلولی و ظاهر سلول ها بیشتر شده و میزان التهاب کاهش قابل ملاحظه ای را نشان می دهند. H هیپاتوسیت ، CV سپاهرگ مرکزی ، N هسته ، F سلول های ماکروفاژ فومی ، NC نکروز ، I التهاب و BD دژنره شدن بالون شکل.



تصویر ۲. بررسی بافت کبد با ایمنوهیستوشمی برای مشخص شدن بیان پروتئین اکتین آلفا ماهیچه صاف

A. گروه شم که هیچ تغییر خاصی در میزان بیان اکتین آلفا ماهیچه صاف مشاهده نمی شود. B. گروه دریافت کننده تتراکلرید کربن که توسط فلش نقاط بیان پروتئین اکتین آلفا ماهیچه صاف نشان داده شده است همانطور که در تصویر مشخص شده است بخش های آبی رنگ در این گروه با پراکندگی بیشتر و به مقدار بیشتری نسبت به گروه های دیگر مشاهده می شود. C. تصویر مقطع بافتی از کبد گروه دریافت کننده عصاره پلاکتی که ظاهر سالم و بدون التهابی را همراه با هسته ها و سیتوپلاسم مشخص را نشان می دهد (بخش های آبی رنگ). D. تصویر مقطع بافتی از ساختمان کبد گروه دریافت کننده عصاره پلاکتی + تتراکلرید کربن که ظاهری نرمال به استثناء مقدار کمی التهاب را نشان می دهد که بیان پروتئین در این گروه نیز کاهش نشان می دهد.

بحث

نتایج حاصل از این پژوهش نشان داد که تزریق عصاره پلاکتی در گروه دریافت کننده تتراکلرید کربن منجر به کاهش آنزیم های کبدی (نمودار ۱ و ۲) و افزایش قابل ملاحظه در میزان آلبومین سرم (نمودار ۳) و همچنین کاهش میزان نکرروز و فیروز بافتی در نمونه های بافت کبدی (تصویر ۱ و ۲) در مقایسه با گروه دریافت کننده تتراکلرید کربن به تنهایی می شود. آنالیز ایمنوهیستوشیمی بدست آمده از نمونه های بافت کبدی در گروه های مختلف نشان داد که میزان اکتین ماهیچه صاف در گروه دریافت کننده عصاره پلاکتی به همراه تتراکلرید کربن در مقایسه با گروه دریافت کننده تتراکلرید کربن به تنهایی کاهش قابل

ملاحظه ای را نشان می دهد (جدول ۱). حال آنکه شاخص Ki-67 به عنوان شاخص تقسیم میتوزی در گروه های مختلف تغییر قابل ملاحظه ای را نشان ندادند (جدول ۱). از آنجایی که عصاره پلاکتی منبعی از فاکتورهای رشد و سیتوکین ها است و در سال های ۱۹۹۰ استفاده از آن به طور وسیعی رواج پیدا کرد [۳۰]، پلاکت درمانی، ترومبوپوئیتین درمانی و انتقال پلاکت دارای اثرات مثبتی بر کبد می باشد و درمان های جدیدی برای شرایط مختلف پاتولوژیکی کبد محسوب می شود [۳۱]. اولین بار در سال ۲۰۰۶ توسط لزورتل^۱ و همکاران بهره گیری از اثرات پلاکت جهت تقویت تقسیم سلولی در بازسازی کبد پیشنهاد شد، نظریه آنها این بود که سروتونین موجود در

¹ Lesurtel

پلاکت در بازسازی کبد از اهمیت خاصی برخوردار است [۳۲]. ترومبوپوئیتین فاکتور رشدی است که تکامل مگاکاریوسیت‌ها و تولید پلاکت را تنظیم می‌کند [۳۳]. تحقیقات صورت گرفته نشان داده‌اند که تجویز ترومبوپوئیتین در شرایط هیپاتکتومی منجر به بازسازی کبد می‌گردد و شاخص $ki-67$ به عنوان شاخص تقسیم هیپاتوسیت‌ها افزایش می‌یابد [۳۱] و در نهایت این تغییرات منجر به کاهش میزان مرگ و میر در موش‌های مورد هیپاتکتومی می‌گردد [۳۴]. این یافته‌ها نشان می‌دهند که پلاکت‌های خارجی هم می‌توانند بعد از هیپاتکتومی اولیه تقسیم را از طریق چرخه سلولی هیپاتوسیت‌ها تحت تأثیر قرار دهند.

یافته‌ها نشان داده‌اند که تجویز ترومبوپوئیتین در شرایط سیروز کبدی منجر به بازسازی کبد و در شرایط برداشتن بخشی از کبد باعث اعمال اثرات ضد فیبروزی می‌شود [۳۵]. علاوه بر این در مطالعه‌ای دیگر اثرات ترومبوپوئیتین روی کاهش نواحی فیروز در بخش‌های اطراف سرخرگ اصلی نیز نشان داده شده است. در این شرایط کلستاز و نکروز بالون شکل در کبد تحت شرایط ترومبوسیتیک کاهش پیدا کرد و آسپارات آمینو ترانسفراز و سطوح آلکالین فسفاتاز سرم نیز بعد از هیپاتکتومی گسترده در خوک، با کاهش روبرو شد [۳۶]. در مطالعه‌ای دیگر نیز تأثیر پاراکرینی سلول‌های کوپفر توسط پلاکت‌ها افزایش پیدا کرده و فاکتورهای رشد آزاد شده از پلاکت‌ها اثرات مفیدی بر بازسازی کبد بر جای گذاشت [۳۷]. در مطالعه‌ای محققان نشان دادند که با تجویز تتراکلرید کربن به رت‌ها عملکرد آنزیم‌های آسپارات آمینو ترانسفراز و آلانین آمینو ترانسفراز در پلاسما رت افزایش می‌یابد و متعاقب آن نکروز و تجمع چربی در سلول‌های کبدی ایجاد می‌گردد [۳۸]. شایان ذکر است که هر دو آنزیم فوق شاخص آسیب کبدی هستند. آلانین آمینو ترانسفراز در آسیب‌های حاد کبدی حساس‌تر است، در حالی که آسپارات آمینو ترانسفراز آسیب‌های مزمن کبدی را

نشان می‌دهد [۳۹]. مطالعه حاضر نشان داد که تیمار عصاره پلاکتی به طور قابل توجه سطح آلانین آمینو ترانسفراز، آسپارات آمینو ترانسفراز را کاهش داده و سطح آلبومین را بعد از استفاده تتراکلرید کربن بهبود می‌بخشید. بیشترین پروتئینی که در کبد ساخته می‌شود آلبومین است که عملکرد اصلی آن تنظیم فشار اسمزی کلوئیدی خون می‌باشد و نشانگر فعال بودن سلول‌های کبدی است و اندازه‌گیری آلبومین می‌تواند اطلاعاتی را از آسیب‌های مزمن در حیوانات آزمایشگاهی فراهم آورد [۴۰]. همان طور که در مطالعه حاضر (نمودار ۳) افزایش قابل ملاحظه در میزان آلبومین ($p < 0.05$) در گروه دریافت‌کننده تتراکلرید کربن به همراه عصاره پلاکتی نسبت به گروه دریافت‌کننده تتراکلرید کربن به تنهایی مشاهده شد که با مطالعات انجام شده مطابقت دارد.

در مطالعه‌ای تزریق پلاسما غنی شده با پلاکت، ۲۴ ساعت بعد از هیپاتکتومی از طریق سیاهرگ باب در شاخص‌های بیوشیمیایی کبدی از جمله آلانین آمینو ترانسفراز و آسپارات آمینو ترانسفراز تغییر قابل ملاحظه‌ای ایجاد نکرد [۳۱].

تغییرات بیوشیمیایی با تغییرات بافت‌شناسی ایجاد شده در گروه‌های مختلف در این تحقیق هماهنگی دارد. نتیجه هستیوپاتولوژیک (تصویر ۱) نشان می‌دهد که نکروز شدید در سیاهرگ مرکزی رگ‌ها با تزریق تتراکلرید کربن در مقایسه با گروه شم درجه +++ را نشان می‌دهد (جدول ۱). این نتیجه با نتایج دیگر [۱۸] هماهنگی دارد و گویای آن است که در گروه تتراکلرید کربن میزان تغییرات چربی در مقایسه با گروه شم قابل ملاحظه است (درجه + در جدول ۱).

در این پژوهش نشان داده شد که گروه تتراکلرید کربن به همراه عصاره پلاکتی نسبت به گروه دریافت‌کننده تتراکلرید کربن به تنهایی با کاهش تغییرات سطح چربی همراه است (تصویر B۱، جدول ۱). پلاکت‌ها توسط محرک‌های زیادی مثل

فسفوریل‌سیون Akt را تسهیل بخشید و فعالیت مسیر کیناز تنظیم‌کننده پیام خارج سلولی را تداوم می‌بخشید. در جدول ۲ نشان داده شده است که اختلاف معنی‌داری در گروه‌های مختلف از نظر شاخص ki-67 وجود ندارد. علت مشاهده تفاوت معنی‌دار در مطالعات گذشته ممکن است به دلیل آن باشد که در این مطالعات در ابتدا هیپاتکتومی به درجات مختلف انجام و به دنبال آن تجویز عصاره صورت می‌گرفته است، در حالی که در پژوهش حاضر اثرات عصاره پلاکتی در شرایط توأم با فیروز ایجاد شده توسط تتراکلرید کربن مورد ارزیابی قرار گرفته است. کاربرد عصاره پلاکتی اتولوگ و تجویز همزمان تتراکلرید کربن و عصاره پلاکتی از نکات قابل تامل این مطالعه می‌باشد.

موراتا و همکاران [۱۷] اثرات درمانی ترومبوپوئیتین را روی فیروز و ترمیم کبد در شرایط سیروزی بعد از ۷۰ درصد هیپاتکتومی بررسی کردند و مشخص شد که افزایش تعداد پلاکت‌ها فیروز کبدی را کاهش می‌دهد و ترمیم کبد را در سیروز بهبود می‌بخشد. در مطالعه حاضر با بررسی‌های ایمنوهیستوشیمی انجام شده در نمونه‌های موجود کاهش قابل ملاحظه‌ای در میزان فیروز کبدی (جدول ۲) و شاخص التهابی یعنی اکتین آلفای ماهیچه صاف در گروه دریافت‌کننده عصاره به همراه تتراکلرید کربن مشاهده شد (تصویر C^۳ و نمودار ۴). با توجه به وجود اثرات ضد التهابی، ضد فیروزی و تقویت‌کنندگی تقسیم هیپاتوسیت‌ها در عصاره پلاکتی و فاکتورهای رشد مشتق از آن که از مطالعات اخیر بدست آمده، مشهود است که این عصاره می‌تواند حائز اثرات بهبود بخشی بر بافت کبد آسیب‌دیده باشد [۴۳].

شواهد نشان می‌دهند که پلاکت‌ها دارای اثرات ضد فیروز [۴۵، ۴۴]، ضد آپوپتوز [۴۶] و بازسازی‌کننده کبد [۴۷] می‌باشند و در نتیجه پلاکت درمانی می‌تواند راه جدیدی را برای استراتژی‌های نوین

عفونت، التهاب و زخم تحریک می‌شوند و داری اثرات تعدیل‌کننده‌ای روی پاسخ‌های التهابی سلول می‌باشند [۴۱]. تغییرات بافتی در گروه تتراکلرید کربن علاوه بر نکروز حاکی از ایجاد مناطق موضعی درگیر آپوپتوز می‌باشد (تصویر 1B). درجه نکروز ناحیه‌ای در کبد رت‌ها در گروه تتراکلرید کربن از +++ به + در گروه تیمار شده با عصاره پلاکتی با کاهش روبرو شد (جدول ۱).

موراتا^۱ و همکاران [۱۷] نشان دادند که افزایش ۲-۳ برابری تعداد پلاکت‌ها متعاقب القا توسط ترومبوپوئیتین منجر به افزایش نسبت وزن کبد / وزن بدن، شاخص Ki-67 هیپاتوسیت و شاخص میتوزی بعد از برداشتن ۷۰ درصد از بافت کبد می‌گردد. موراتا و همکاران [۳۵] در مطالعه دیگری گزارش کردند که افزایش تعداد پلاکت بعد از درمان با ترومبوپوئیتین ترمیم کبد را ۲۴ ساعت بعد از ۹۰٪ هیپاتکتومی افزایش می‌دهد و نرخ حیات بعد از عمل را بهبود می‌بخشد. آنها دریافتند که تحت شرایط ترومبوسیتوتیک افزایش قابل ملاحظه‌ای در بیان فاکتور رشد هیپاتوسیتی در بافت کبد ایجاد نشده و این روند منجر به فسفوریل‌سیون Akt، STAT3 می‌شود. در نهایت، این فرایند باعث هدایت سلول‌های هیپاتوسیت‌ها به سمت چرخه سلولی و میتوز می‌گردد. در مجموع در هیچ‌کدام از این تحقیقات گزارشی از آسیب بافت کبد وجود ندارد.

ماتسو^۲ و همکاران [۴۲، ۳۱] اثرات تزریق پلاکت را روی ترمیم کبد با تزریق پلاسمای غنی شده با پلاکت (PRP)^۳ به رت‌ها بعد از ایجاد ۷۰٪ هیپاتکتومی آزمایش کردند و مشاهده کردند که تزریق پلاکت منجر به افزایش نسبت وزن کبد / وزن بدن و شاخص ki-67 ۲۴ ساعت بعد از آسیب کبد در آنها می‌شود. علاوه بر این تزریق پلاکت

¹ Murata

² Matsuo

³ Platelet Rich Plasma

نتیجه گیری

تزریق عصاره پلاکتی می‌تواند استراتژی درمانی جدیدی برای بازسازی کبد محسوب شود که البته در بیشتر تحقیقات انجام شده بعد از هیپاتکتومی‌های وسیع مورد استفاده قرار گرفته است. اما در تحقیق حاضر بعد از القای فیروز مزمن توسط تتراکلرید کربن این بررسی انجام شد. در مجموع این روش پتانسیل آن را دارد که با بررسی‌های بیشتر به عنوان یک درمان کمکی به همراه راه‌های درمانی دیگر در افراد مبتلا به سیروز مورد استفاده قرار گیرد.

تشکر و قدردانی

نویسندگان بر خود لازم می‌دانند از اساتید محترم و گرانقدر به خصوص سرکار خانم دکتر بیتا گرامی‌زاده ریاست محترم مرکز تحقیقات پیوند و ترمیم اعضا و گروه پاتولوژی بیمارستان نمازی که با دقت تمام مسئولیت انجام بخش پاتولوژی این تحقیق را بر عهده گرفتند، همچنین سایر عزیزانی که در کلیه مراحل انجام این پژوهش یاری نمودند؛ مراتب قدردانی و تشکر خود را اعلام نمایند. این پژوهش با همکاری علمی و مالی مرکز تحقیقات پیوند و ترمیم اعضای دانشگاه علوم پزشکی شیراز انجام شده است. به امید روزی که نتایج تحقیقات امروز راهگشای درمان بیماران نیازمند باشد.

درمان بیماری‌های کبدی باز کند. مطالعه انجام شده در سال ۲۰۱۱ نشان داد که تزریق عصاره پلاکتی از طریق ورید باب ممکن است بیشترین تأثیر را برای بازسازی کبد بر جا گذارد. هر چند باید به آسیب‌ها و التهاب‌های ایجاد شده در کبد نیز توجه داشت [۳۱]. در تحقیق حاضر تجویز عصاره پلاکتی به صورت زیرجلدی انجام گرفت که در حد امکان راهی کم خطرتر با اثرات تهاجمی کمتر مورد آزمون قرار گیرد و بتواند با بررسی‌های بیشتر در مطالعات بالینی مورد استفاده قرار گیرد.

شاخص‌های کبدی و بافت‌شناسی بعد از تزریق عصاره پلاکتی به تنهایی مورد ارزیابی قرار گرفت و هیچ‌گونه آسیب قابل ملاحظه‌ای در آنها مشخص نشد. به صورتی که نتایج حاصل از این گروه در مقایسه با گروه شم نشان می‌دهد عصاره پلاکتی به تنهایی آسیب رسان نیست، در حالی که تجویز عصاره در کنار تتراکلرید کربن در گروه چهارم منجر به کاهش آسیب‌های بافتی (تصویر D۱) و کاهش شاخص فعالیت سلول‌های ستاره‌ای شد (تصویر D۲). محدودیت‌های موجود در این تحقیق شامل دوره طولانی هشت هفته‌ای جهت القاء فیروز کبدی و دستیابی به حجم مناسب خون اتولوگ، بدون آسیب به نمونه‌های حیوانی، جهت آماده‌سازی عصاره پلاکتی بود. علاوه بر این آنالیزهای مولکولی بیشتری جهت بررسی‌های مکانیسم دقیق ژنی درگیر در این فرایند نیز می‌توانست تکمیل‌کننده این تحقیق باشد که نیازمند صرف زمان و هزینه بالایی می‌باشد.

References

- 1- Matsuo R, Ohkohchi N, Murata S, Ikeda O, Nakano Y, Watanabe M, et al. Platelets strongly induce hepatocyte proliferation . J Surg Res. 2008 Aug;145(2):279-286.
- 2- Sen S, Williams R, Jalan R. The pathophysiological basis of acute-on-chronic liver failure. Liver. 2002 Apr;22(2):5-13.
- 3- Witters P, Freson K, Verslype C, Peerlinck K, Hoylaerts M, Nevens F, et al. Blood platelet number and function in chronic liver disease and cirrhosis. Aliment pharmacol Ther. 2008 Jun;27(11):1017-1029.
- 4- Afdhal N, McHutchison J, Brown R, Jacobson I, Manns M, Poordad F, et al. Thrombocyt -openia associated with chronic liver disease. J hepatology. 2008 Mar;48(6): 1000 -1007.

- 5- Merion RM, Schaubel DE, Dykstra DM, Freeman RB, Port FK, Wolfe RA. The survival benefit of liver transplantation. *Am J Transpl.* 2005 Jun;5(2):307-313.
- 6- Porrett PM, Hsu J, Shaked A :Late surgical complications following liver transplantation. *Liver Trans.* 2009 Oct;15(S2):S12-S18.
- 7- Suzuki H, Yamazaki H, Tanoue K. Immunocytochemical aspects of platelet membrane glycoproteins and adhesive proteins during activation. *Immunology.* 1996 Feb;30(1):1-106.
- 8- Blair P, Flaumenhaft R. Platelet -granules: Basic biology and clinical correlates. *Blood reviews.* 2009 May;23(4):177-189.
- 9- Broos K, Feys HB, De Meyer SF, Vanhoorelbeke K, Deckmyn H. Platelets at work in primary hemostasis. *Blood reviews.* 2011 Jul;25(4):155-167.
- 10- Holmsen H. Physiological functions of platelets. *Ann med.* 1989 Jul;21(2):23-30.
- 11- Yamaguchi R, Terashima H, Yoneyama S, Tadano S, Ohkohchi N. Effects of platelet-rich plasma on intestinal anastomotic healing in rats: Prp concentration is a key factor. *J Surg Res.* 2012 Apr;173(2):258-266.
- 12- Radice F, Yanez R, Gutiérrez V, Rosales J, Pinedo M, Coda S. Comparison of magnetic resonance imaging findings in anterior cruciate ligament grafts with and without autologous platelet-derived growth factors. *Arthroscopy.* 2010 Jan;26(1):50-57.
- 13- Pak S, Kondo T, Nakano Y, Murata S, Fukunaga K, Oda T , et al. Platelet adhesion in the sinusoid caused hepatic injury by neutrophils after hepatic ischemia reperfusion. *Platelets.* 2010 Mar;21(4):282-288.
- 14- Zaldivar MM, Pauels K, von Hundelshausen P, Berres ML, Schmitz P, Bornemann J , et al. CXC chemokine ligand 4 (CXCL4) is a platelet-derived mediator of experimental liver fibrosis. *Hepatology.* 2010 Apr;51(4):1345-1353.
- 15- Laschke M, Dold S, Menger M, Jeppsson B, Thorlacius H. Platelet-dependent accumulation of leukocytes in sinusoids mediates hepatocellular damage in bile duct ligation-induced cholestasis. *Br J Pharmacol.* 2008 Jan;153(4):148-156.
- 16- Lang PA, Contaldo C, Georgiev P, El-Badry AM, Recher M, Kurrer M, et al. Aggravation of viral hepatitis by platelet-derived serotonin. *Nat Med.* 2008May;14(7):756-761.
- 17- Murata S, Ohkohchi N, Matsuo R, Ikeda O, Myronovych A, Hoshi R. Platelets promote liver regeneration in early period after hepatectomy. *World J Surg.* 2007 Mar;31(4):808-816.
- 18- Recknagel RO. Carbon tetrachloride hepatotoxicity. *Pharmacol Rev* 1967 Jun;2(4):145-208.
- 19- Prabin Sh, Isha Sh, Kaoru K. Immunohistochemistry: A review of practical procedure. *J Neuro Sci.* 2009;6(2):38-41.
- 20- Friedman SL. Mechanisms of disease: Mechanisms of hepatic fibrosis and therapeutic implications .*Nat Clin Pract Gastroenterol Hepatol.* 2004 Dec;1(2):98-105.
- 21- Moreira RK. Hepatic stellate cells and liver fibrosis. *Arch pathol lab med.* 2007 Nov;131(11): 1728-34.
- 22- Cisneros L, Londoño MC, Blasco C, Bataller R, Miquel R, Bruguera M, et al. Hepatic stellate cell activation in liver transplant patients with hepatitis c recurrence and in non-transplanted patients with chronic hepatitis c. *Liver Transpl.* 2007 Jun;13(7):1017-1027.
- 23- Guzman G, Alagiozian-Angelova V, Layden-Almer JE, Layden TJ, Testa G, Benedetti E, et al. P53, ki-67, and serum alpha fetoprotein as predictors of hepatocellular carcinoma recurrence in liver transplant patients. *Mod Pathol.* 2005 Jul;18(11):1498-1503.
- 24- Lucarelli E, Beccheroni A, Donati D, Sangiorgi L, Cenacchi A, Del Vento AM, et al. Platelet-derived growth factors enhance proliferation of human stromal stem cells. *Biomat.* 2003 Aug;24(18):3095-3100.
- 25- Kruger NJ. The bradford method for protein quantitation; *The protein protocols handbook*, Springer. 2009, pp 17-24.
- 26- Ishak K, Baptista A, Bianchi L, Callea F, De Groote J, Gudat F, et al: Histological grading and staging of chronic hepatitis. *J Hepatol.* 1995 Jun;22(6):696-699.
- 27- Lee GP, Jeong WI, Jeong DH, Do SH, Kim TH, Jeong KS. Diagnostic evaluation of carbon tetrachloride-induced rat hepatic cirrhosis model. *Anticancer Res.* 2005 Mar;25(2A): 1029 -1038.

- 28- Wilkinson JH, Boutwell JH, Winsten S. Evaluation of a new system for the kinetic measurement of serum alkaline phosphatase. *Clin Chem*. 1969 Jun;15(6):487-495.
- 29- Bessay OA, Lowry OH, Brock MJ. A method for rapid determination of alkaline phosphatase with five cubic milliliters of serum. *J Bio Chem*. 1946 ;164(1):321-329.
- 30- Rozman P, Bolta Z. Use of platelet growth factors in treating wounds and soft-tissue injuries. *Acta Dermatovenerol Alp Panonica Adriat*. 2007 Dec ;16(4): 156-65.
- 31- Matsuo R, Nakano Y, Ohkohchi N. Platelet administration via the portal vein promotes liver regeneration in rats after 70% hepatectomy. *Ann Surg*. 2011 Apr;253(4):759-63.
- 32- Lesurtel M, Graf R, Aleil B, Walther DJ, Tian Y, Jochum W, et al. Platelet-derived serotonin mediates liver regeneration. *Science*. 2006 Apr 7;312(5770):104-7.
- 33- Wolber EM, Jelkmann W. Thrombopoietin: The novel hepatic hormone. *Physiology*. 2002 Feb;17(1):6-10.
- 34- Myronovych A, Murata S, Chiba M, Matsuo R, Ikeda O, Watanabe M, et al. Role of platelets on liver regeneration after 90% hepatectomy in mice. *J Hepatol*. 2008 Sep;49(3):363-372.
- 35- Murata S, Hashimoto I, Nakano Y, Myronovych A, Watanabe M, Ohkohchi N. Single administration of thrombopoietin prevents progression of liver fibrosis and promotes liver regeneration after partial hepatectomy in cirrhotic rats. *Ann Surg*. 2008 Nov;248(5):821-828.
- 36- Hisakura K, Murata S, Fukunaga K, Myronovych A, Tadano S, Kawasaki T, et al. Platelets prevent acute liver damage after extended hepatectomy in pigs. *J Hepato Bilia Pan Sci*. 2010 Nov;17(6):855-864.
- 37- Takahashi K, Kozuma Y, Suzuki H, Tamura T, Maruyama T, Fukunaga K, et al. Human platelets promote liver regeneration with kupffer cells in scid mice. *Jou Surg Res*. 2013 Mar;180(1):62-72.
- 38- Yachi R, Igarashi O, Kiyose C. Protective effects of vitamin e analogs against carbon tetrachloride-induced fatty liver in rats. *J Clin Biochem Nutr*. 2010 Sep; 47(2):148-54.
- 39- Wolf PL. Biochemical diagnosis of liver disease. *J Clin Biochem*. 1999 Jan;14(1):59-90.
- 40- Vasudevan D, Sreekumari S. Mineral metabolism. *Textbook of biochemistry for medical students* 4th ed Jaypee Broth Medi Pub. 2005; (4):305.
- 41- Yeaman MR. The role of platelets in antimicrobial host defense. *Clin Infect Dis*. 1997 Nov;25(5):951-968.
- 42- Matsuo R, Ohkohchi N, Murata S, Ikeda O, Nakano Y, Watanabe M, et al. Platelets strongly induce hepatocyte proliferation with igf-1 and hgf in vitro. *J Surg Res*. 2008 Apr;145(2):279-286.
- 43- Takahashi K, Murata S, Ohkohchi N. Platelet therapy: A novel strategy for liver regeneration, anti-fibrosis, and anti-apoptosis. *World J Surg Proced*. 2013 Nov 28; 3(3): 29-36.
- 44- Watanabe M, Murata S, Hashimoto I, Nakano Y, Ikeda O, Aoyagi Y, et al. Platelets contribute to the reduction of liver fibrosis in mice. *J Gastro Hepatol*. 2009 Jan;24(1):78-89.
- 45- Kodama T, Takehara T, Hikita H, Shimizu S, Li W, Miyagi T, et al. Thrombocytopenia exacerbates cholestasis-induced liver fibrosis in mice. *Gastroenterol*. 2010 Jun;138(7):2487-2498. e2487.
- 46- Hisakura K, Murata S, Fukunaga K, Myronovych A, Tadano S, Kawasaki T, et al. Platelets prevent acute liver damage after extended hepatectomy in pigs. *Hepatobiliary Pancreat Sci*. 2010 Nov;17(6):855-864.
- 47- Ohkohchi N, Murata S, Takahashi K. Platelet and liver regeneration. *Davies J. Tissue Regeneration - From Basic Biology to Clinical Application*. 1st ed. InTech, 2012 Mar: 113-144.