

Effects of the Treatment with *Nigella sativa* Oil on Brain Injury and Edema in Experimental Model of Stroke in Rats

Panahpour H *¹, Golmohammadi MG ², Mohamadnejad S¹

1. Department of Physiology, School of Medicine, Ardabil University of Medical Sciences, Ardabil, Iran

2. Department of anatomy, School of Medicine, Ardabil University of Medical Sciences, Ardabil, Iran

* **Corresponding author.** Tel: +984533522085 Fax: +984533522083 E-mail: h.Panahpour @arums.ac.ir

Received: Jul 30, 2015 Accepted: Aug 30, 2015

ABSTRACT

Background & objectives: Stroke is third leading cause of death and disability in the most of human communities. The use of herbs and medicinal plants in different countries is increasing. Today, herbal medicine is used as alternative or complementary therapies with a fewer side effects. *Nigella sativa* has a rich medical and religious history. Oxidative stress has important role in the pathophysiology of stroke. As *Nigella sativa* has antioxidant effects, its administration may produce a protective effect against complications of this disease. We examined the effects of the treatment with *Nigella sativa* oil on the cerebral infarction and edema.

Methods: 48 Male Sprague-Dawley rats were divided into three groups, sham, control ischemic and *Nigella sativa* oil treated (2 ml/kg) ischemic groups. Transient focal cerebral ischemia was induced by 90-min-long occlusion of the left middle cerebral artery followed by 24-h-long reperfusion. Neurological deficit score was evaluated at the end of the reperfusion period. Thereafter, the animals were randomly selected and used for two projects: (i) Measurement of the infarct volumes and neurological outcome (ii) investigation of ischemic brain edema formation using a wet/dry method.

Results: Induction of cerebral ischemia in the control group produced considerable brain infarction in conjunction with impaired motor functions and severely brain edema. Treatment with *Nigella sativa* oil significantly reduced the infarct volume and improved the motor functions. The water content in the left (lesioned) hemisphere was considerably elevated in the control ischemic group. Administration of the *Nigella sativa* oil significantly lowered the water content in the ischemic lesioned hemisphere.

Conclusion: Treatment with *Nigella sativa* oil can noticeably decrease the ischemic brain injury, attenuate edema formation and improve motor disabilities.

Keywords: Stroke; Brain Edema; *Nigella sativa*; Rat.

بررسی اثرات درمانی روغن سیاه‌دانه در کاهش ضایعه و ادم مغزی در مدل آزمایشگاهی سکنه مغزی در موش صحرایی

حمداله پناهپور^{۱*}، محمد قاسم گل محمدی^۲، سجاد محمد نژاد^۱

۱. گروه فیزیولوژی، دانشکده پزشکی، دانشگاه علوم پزشکی اردبیل، اردبیل، ایران

۲. گروه علوم تشریح، دانشکده پزشکی، دانشگاه علوم پزشکی اردبیل، اردبیل، ایران

* نویسنده مسئول. تلفن: ۰۴۵۳۳۵۲۲۰۸۵ - فاکس: ۰۴۵۳۳۵۲۲۰۸۳ - پست الکترونیک: h.Panahpour@arums.ac.ir

چکیده

زمینه و هدف: سکنه مغزی سومین عامل مرگ و معلولیت در بسیاری از جوامع انسانی است. هر ساله میلیون‌ها انسان از این بیماری رنج می‌برند. مصرف داروهای گیاهی و گیاهان دارویی در کشورهای مختلف رو به افزایش است. امروزه داروهای گیاهی به عنوان درمان جایگزین با عوارض کمتر یا مکمل درمان مورد استفاده قرار می‌گیرند. گیاه سیاه‌دانه با نام علمی *Nigella sativa* تاریخچه غنی طبی و مذهبی دارد. نظر به نقش تعیین کننده استرس اکسیداتیو در پاتوفیزیولوژی سکنه مغزی تصور می‌شود که تجویز سیاه‌دانه بتواند با ایجاد اثرات آنتی‌اکسیدانی تاثیر محافظتی در برابر عوارض این بیماری داشته باشد. در مطالعه حاضر تلاش شد اثرات تجویز روغن سیاه‌دانه به عنوان مداخله درمانی پس از وقوع ایسکمی مغزی بر حجم ضایعه و ادم مغزی ایجاد شده مورد بررسی و ارزیابی قرار گیرد.

روش کار: در این تحقیق ۸۸ سر موش صحرایی نر از نژاد Sprague-Dawley در سه گروه شاهد، کنترل و درمان با روغن سیاه‌دانه مورد مطالعه قرار گرفتند. حیوانات با تزریق داخل صفاقی کلرال هیدرات (۴۰۰ mg/kg) بیهوش شدند. ایسکمی موضعی مغز به مدت ۹۰ دقیقه با استفاده از تکنیک انسداد شریان میانی مغز توسط نخ نایلون پوشیده از سلیکون ایجاد شد. در پایان دوره ایسکمی به حیوانات گروه درمان روغن سیاه‌دانه (۲ ml/kg) تزریق شد. ۲۴ ساعت پس از ایسکمی حیوانات بطور تصادفی انتخاب شده و برای دو پروژه مورد بررسی قرار گرفتند: الف- حیوانات از نظر اختلالات حرکتی با استفاده از آزمون نورولوژیک مورد ارزیابی قرار گرفتند و سپس جهت تعیین حجم ضایعه مغزی ۶ برش از سطوح مختلف مغز تهیه شده و پس از رنگ آمیزی با استفاده از سیستم آنالیز تصویری مورد ارزیابی قرار گرفتند؛ ب- برای ارزیابی شدت ادم ایجاد شده از تعیین محتوی آب بافت مغز استفاده شد.

یافته‌ها: در حیوانات گروه شاهد اختلال حرکتی یا ضایعه مغزی مشاهده نشد. حیوانات گروه ایسکمیک اختلالات حرکتی شدیدی نشان دادند (نمره آزمون نورولوژیک $0.5 \pm 3/87$). میزان حجم ضایعه مغزی ایجاد شده در نیمکره چپ این گروه 39 ± 26 میلیمتر مکعب بود. بروز ایسکمی محتوی آب نیمکره چپ مغز در گروه ایسکمیک را افزایش داد که بطور معنی داری از نیمکره سالم مغز در همین گروه و نیمکره‌های مغز گروه شاهد بیشتر بود ($0.19 \pm 8/83$; $p < 0.05$). درمان با روغن سیاه‌دانه ضمن بهبود اختلالات حرکتی ناشی از ایسکمی بطور معنی داری در مقایسه با گروه کنترل حجم ضایعه مغزی را کاهش داد. همچنین تجویز روغن سیاه‌دانه ادم مغزی ایجاد شده را بطور معنی داری نسبت به گروه کنترل کاهش داد.

نتیجه گیری: یافته‌های این مطالعه نشان داد که روغن سیاه‌دانه می‌تواند اثرات محافظتی در برابر آسیب ایسکمیک مغزی داشته باشد. درمان با روغن سیاه‌دانه ضمن کاهش حجم ضایعه مغزی سبب بهبود اختلالات حرکتی ناشی از ایسکمی می‌شود و ادم مغزی ایجاد شده را تقلیل می‌دهد.

واژه‌های کلیدی: سکنه مغزی، ادم مغزی، سیاه‌دانه، موش صحرایی

دریافت: ۹۴/۵/۸ پذیرش: ۹۴/۶/۸

مقدمه

سکته مغزی سومین عامل مرگ و معلولیت در بسیاری از جوامع انسانی است [۱]. هر ساله میلیون‌ها انسان از این بیماری رنج می‌برند. سکته مغزی ایسکمیک ۸۳٪ کل موارد سکته‌های مغزی را شامل می‌شود [۲]. به جهت پیچیدگی عوامل پاتوفیزیولوژیک دخیل در ایجاد ضایعه ایسکمیک مغزی هنوز درمان موثری برای آن پیدا نشده است. امروزه تلاش بر آن است تا با توسعه استراتژی‌های درمانی گوناگون از آسیب پیش‌رونده نورونی در ناحیه ایسکمیک مغز جلوگیری شود و از این طریق نارسایی‌ها و ناتوانی‌های عصبی پس از وقوع سکته ایسکمیک مغزی کاهش یابد [۱]. مصرف داروهای گیاهی و گیاهان دارویی در کشورهای مختلف رو به افزایش است و این به دلیل به اثبات رسیدن اثربخشی آنها در جوامع علمی و نگرانی در خصوص عوارض داروهای شیمیایی و محدودیت‌های مصرف طولانی مدت آنها می‌باشد. امروزه داروهای گیاهی به عنوان درمان جایگزین با عوارض کمتر یا مکمل درمان مورد استفاده قرار می‌گیرند [۳]. گیاه سیاه‌دانه با نام علمی *Nigella sativa* تاریخچه غنی طبی و مذهبی دارد و توسط مصری‌های باستان و پزشکان یونانی برای درمان سردرد، آسم، آلرژی، درد دندان و تقویت سیستم ایمنی و... مورد استفاده قرار گرفته است [۴]. اثرات آنتی‌اکسیدانی، ضد التهابی، آنتی هیستامینی و تقویت سیستم ایمنی برای روغن و عصاره سیاه‌دانه گزارش شده است. مطالعات قبلی اثرات فارماکولوژیک متعددی چون کاهش قند، چربی خون و فشارخون بالا، دفع‌کننده صفرا و اسیداوریک، محافظ بافت‌های کبد، کلیه و قلب و عروق و اثرات ضد میکروبی برای این گیاه گزارش شده است [۵]. مغز بطور منحصر به فردی به اثرات سیتوتوکسیک رادیکال‌های آزاد اکسیژن حساس می‌باشد. تولید مقادیر زیاد محصولات فعال اکسیژن به‌ویژه بعد از برقراری مجدد جریان خون در ناحیه ایسکمیک مغز

به غشاهای سلولی آسیب می‌زند [۶]. گزارش شده است که تجویز عوامل آنتی‌اکسیدان قبل از ایجاد ایسکمی موضعی مغز در مطالعات آزمایشگاهی اثر محافظتی در برابر آسیب ایسکمیک مغز ایجاد می‌کند [۷]. نظر به نقش تعیین‌کننده استرس اکسیداتیو در پاتوفیزیولوژی سکته مغزی تصور می‌شود که تجویز سیاه‌دانه بتواند اثرات محافظتی در برابر عوارض این بیماری داشته باشد. مطالعه اثرات عصاره هیدروالکلی سیاه‌دانه در مرگ سلول‌های عصبی ناشی از محرومیت از سرم و گلوکز حاکی از افزایش میزان بقای سلول‌ها و اثرات محافظتی این گیاه بود [۸]. همچنین تجویز روغن سیاه‌دانه در مدل ایسکمی سراسری مغز میزان پراکسیداسیون چربی را کاهش داد [۹]. مطالعه دیگری نشان داده است که پیش‌درمانی با عصاره الکلی سیاه‌دانه به مدت هفت روز حجم ضایعه مغزی را کاهش داده و اختلالات حرکتی ناشی از ایسکمی را بهبود بخشید [۱۰]. بررسی منابع علمی حاکی از آن است که اثرات روغن سیاه‌دانه بصورت تجویز درمانی پس از ایسکمی مورد مطالعه قرار نگرفته است. همچنین اثرات آن بر روی ادم ایسکمیک مغزی روشن نیست. از این رو در مطالعه حاضر تلاش گردید اثرات تجویز روغن سیاه‌دانه به عنوان مداخله درمانی پس از وقوع ایسکمی مغزی بر حجم ضایعه و ادم مغزی ایجاد شده مورد بررسی و ارزیابی قرار گیرد.

روش کار

در این مطالعه از موش صحرایی نر نژاد Sprague-Dawley با محدوده وزنی ۲۸۰-۳۲۰ گرم برای انجام آزمایشات استفاده شد. حیوانات دسترسی آزادانه به آب و غذای مخصوص داشتند و در دمای 23 ± 1 درجه سانتیگراد و دوره‌های روشنایی و تاریکی ۱۲ ساعته نگهداری شدند. آزمایشات بر اساس آئین‌نامه تحقیقاتی دانشگاه علوم پزشکی اردبیل برای مطالعات حیوانی انجام شد.

ثبت جریان خون موضعی مغز

حیوانات با تزریق داخل صفاقی کلرال هیدرات (400 mg/kg) (شرکت سیگما، استرالیا) بیهوش شدند. در فاصله بین چشم و گوش حیوان در سمت چپ برشی در پوست ایجاد شده و زیر میکروسکوپ با دقت عضله تمپورال از محل اتصال آن به جمجمه جدا شد. گودال کوچک و ظریفی با استفاده از میکروموتور دریل بر روی استخوان گیجگاهی جمجمه (در موقعیت ۱ میلیمتر خلفی و ۵ میلیمتر جانبی نسبت به برگما) [۱۱] جهت استقرار نوک پروب ایجاد شد. پس از تثبیت پروب جریان سنج لیزری متصل به سیستم ثبت دیجیتال پاورلب در موقعیت تعیین شده، ثبت مداوم جریان موضعی خون در لب تمپورال جمجمه از آغاز جراحی شروع شده و در طول دوره القاء ایسکمی و برقراری مجدد جریان خون و تا پایان جراحی ادامه پیدا کرد. در لحظه وقوع ایسکمی کاهش جریان خون به زیر ۲۰ درصد مقادیر پایه به عنوان شاخص انسداد شریان میانی مغز و شروع دوره ایسکمی تلقی شد.

ایجاد ایسکمی مغزی

ایسکمی موضعی مغز با انسداد شریان میانی مغز با استفاده از یک نخ مخصوص [۱۲، ۱۳] ایجاد شد. در طول زمان آزمایش با استفاده از یک سیستم کنترل فیدبکی دمای بدن حیوان در محدوده 37 ± 0.5 درجه سانتیگراد حفظ شد. برای ایجاد ایسکمی، شریان میانی مغز با استفاده از تکنیک انسداد داخل عروقی بصورت موقت مسدود شد. برای این کار از نخ نایلون (۰-۴) از نوع اتیلون ساخت شرکت Ethicon آلمان) پوشیده از سلیکون که در زیر میکروسکوپ و با روش خاصی آماده شده بود، استفاده شد. برش طولی در قسمت میانی جلوی گردن حیوان ایجاد شده و شریان کاروتید مشترک چپ از بخش جانبی گردن و بدون برش عضلات روی نای با دقت از بافت‌های اطراف و عصب واگ مجاور آن جدا شد. شریان کاروتید مشترک و شاخه خارجی آن با گره نخ بخیه مسدود

گردید. شریان کاروتید داخلی با استفاده از یک میکروکلمپ بطور موقت مسدود شده و نخ آماده شده با ایجاد برش کوچکی به داخل شریان کاروتید مشترک و سپس شاخه داخلی آن هدایت شد. اطراف محل ورود نخ با یک گره نخ بخیه بسته شد تا از خونریزی به دنبال برداشتن میکروکلمپ جلوگیری شود. پس از برداشتن میکروکلمپ نخ مخصوص در داخل شریان کاروتید داخلی به سمت محل انشعاب شریان میانی مغز در حلقه ویلیس به جلو رانده شد و با سقوط جریان خون موضعی به کمتر از ۲۰ درصد، مقدار پایه وقوع ایسکمی تایید شد. پس از ۹۰ دقیقه با خارج کردن نخ مخصوص از مسیر عروقی جریان خون دوباره در ناحیه ایسکمیک برقرار شد. پس از بخیه زدن ناحیه جراحی گردن و محل پروب بر روی سر، حیوان به قفس انتقال می‌یافت.

ارزیابی اختلالات حرکتی نورولوژیک

۲۴ ساعت پس از پایان ایسکمی حیوانات از نظر بروز اختلالات حرکتی ناشی از ایسکمی مورد ارزیابی قرار گرفتند. برای اینکار از یک آزمون ویژه که قبلاً توسط پلسنیلا^۱ و همکاران توصیف شده بود [۱۳]، با کمی تغییرات استفاده شد. در این آزمون به حیوانی که از نظر حرکتی طبیعی بوده و اختلال حرکتی نداشت، نمره ۱ داده می‌شد. اگر به هنگام آویزان شدن حیوان از دم خم شدن پای جلو سمت مقابل ضایعه یا کاهش توانایی چنگ زدن در آن اندام مشاهده می‌شد، نمره ۲ به حیوان تعلق می‌گرفت. حیوانی که قادر به حرکت خودبخودی در تمام جهات در حالت استراحتی بود، ولی به هنگام کشیدن دم حرکت چرخشی نشان می‌داد، نمره ۳ دریافت می‌کرد. حیوانی که حرکت چرخشی خودبخودی در هر جهت نشان داد، نمره ۴ دریافت می‌کرد. حیوانی که به سمت مقابل ضایعه تکیه زده و توانایی به پاخواستن^۲ را از دست می‌داد، نمره ۵ می‌گرفت و بالاخره حیوانی که هیچ‌گونه

¹ Plesnila² Righting Reflex

فعالیت حرکتی خودبخودی نداشت، نمره ۶ دریافت می‌کرد.

تعیین حجم ضایعه مغزی

۲۴ ساعت پس از پایان دوره ایسکمی، حیوان زیر بیهوشی عمیق کشته شد. مغز حیوان خارج شده و به مدت ۵ دقیقه در نرمال سالین سرد قرار گرفت تا قوام لازم جهت برش با استفاده از ماتریکس مخصوص را پیدا کند. شش برش به ضخامت ۲ میلی‌متر از مغز حیوان تهیه شد. برشها با غوطه ور شدن در محلول ۲ درصد تری فنیل تترازولیوم کلراید ۳۷ درجه سانتیگراد به مدت ۱۰ دقیقه رنگ آمیزی شد. پس از آن با استفاده از یک دوربین دیجیتال متصل به کامپیوتر از برشها تصویربرداری شد. با استفاده از نرم افزار تصویر NIH Image analyzer سطح ناحیه ضایعه و دو نیمکره در هر برش اندازه گیری شد و با کمک قالب تعریف شده در نرم افزار Excel حجم ضایعه مغزی ایجاد شده و درصد وقوع ضایعه ایسکمیک در کورتکس و نواحی

زیرقشری مغز با حذف اثر ایجاد شده توسط ادم مغزی محاسبه شد.

اندازه گیری ادم مغزی

در حیواناتی که جهت ارزیابی ادم مغزی ناشی از ایسکمی مورد مطالعه قرار گرفتند، ۲۴ ساعت پس از پایان ایسکمی مغزی حیوانات کشته شده و مغز حیوان به سرعت خارج شد. بخشهای پل مغزی، مخچه و پیاز بویایی جدا شده و نیمکره‌های سالم و ایسکمیک از هم جدا شدند. نمونه‌های بافت مغزی دو نیمکره در ظرفهای وزن شده مشخصی قرار داده شده و مجدداً وزن شدند تا وزن مرطوب آنها بدست آید. نمونه‌ها به مدت ۲۴ ساعت در دمای ۱۱۰ درجه در اوون نگهداری شدند و دوباره وزن شده و وزن خشک نمونه‌های بافتی تعیین شد. محتوی آب نیمکره‌های مغز با استفاده از رابطه زیر محاسبه شده و نتایج بصورت درصد بیان شد و تفاوت آب دو نیمکره (ΔH_2O) به عنوان شاخص شدت ادم ایجاد شده تعیین گردید [۱۴].

$$100 \times \text{وزن مرطوب} / (\text{وزن خشک} - \text{وزن مرطوب}) = \text{محتوی آب مغز}$$

$$\text{محتوی آب نیمکره سالم (چپ)} - \text{محتوی آب نیمکره ایسکمیک (راست)} = \Delta H_2O$$

پروتکل تحقیق

حیوانات در سه گروه اصلی ($n=16$) به شرح ذیل مورد مطالعه قرار گرفتند:

- گروه شاهد: در این گروه جراحی ناحیه گردن انجام شده و شریان کاروتید چپ و شاخه‌های آن از بافت‌های اطراف جدا شدند، اما انسداد شریان میانی مغز صورت نگرفت.

- گروه کنترل ایسکمیک: در این گروه ایسکمی مغزی با انسداد شریان میانی مغز به مدت ۹۰ دقیقه ایجاد شد.

- گروه درمان با روغن سیاه‌دانه: در این گروه ایسکمی مغزی همانند گروه قبل ایجاد شد و حیوان روغن سیاه‌دانه (2ml/kg) را در پایان دوره ایسکمی و

شروع برقراری مجدد جریان خون بصورت داخل صفاقی دریافت کرد.

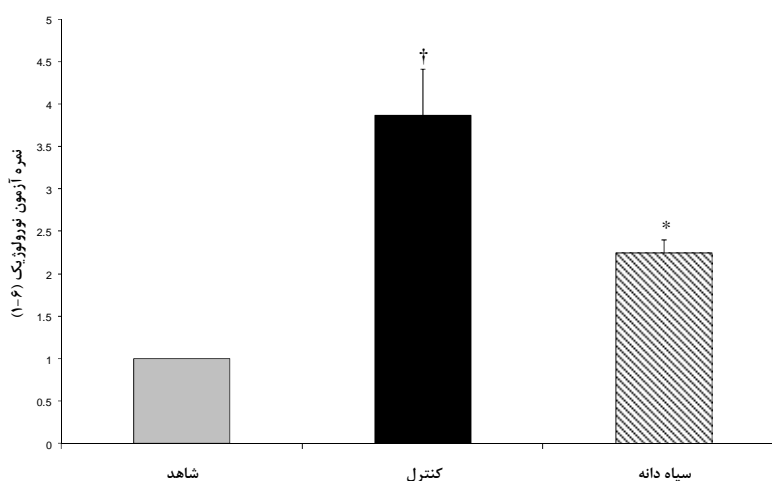
سپس حیوانات در هر یک از گروه‌های اصلی به دو زیرگروه ($n=8$) تقسیم شدند که یک زیرگروه جهت ارزیابی حجم ضایعه مغزی و اختلالات حرکتی نورولوژیک و زیرگروه دیگر برای تعیین ادم مغزی مورد مطالعه قرار گرفتند.

لازم به ذکر است در مطالعات مدل‌های آزمایشگاهی سکنه مغزی یک گروه از حیوانات نرمال تحت عنوان گروه شاهد در نظر گرفته می‌شوند تا تغییرات ایجادشده در اثر وقوع ایسکمی مغزی در گروه کنترل ایسکمیک از نظر حجم ضایعه مغزی، اختلالات حرکتی و ادم مغزی با آن مقایسه شود و نتیجه گیری می‌شود

دوره ۹۰ دقیقه‌ای ایسکمی تغییری نداشت. در پایان دوره ایسکمی و به دنبال خارج کردن نخ مخصوص از مسیر عروقی جریان خون بتدریج به نزدیک مقادیر پایه افزایش یافت. بین گروه کنترل و درمان با روغن سیاه‌دانه تفاوت معنی‌داری مشاهده نشد.

ارزیابی اختلالات حرکتی نورولوژیک

حیوانات گروه شاهد از نظر عملکرد حرکتی طبیعی بودند. در حیوانات گروه ایسکمیک ۲۴ ساعت پس از وقوع ایسکمی ۹۰ دقیقه‌ای اختلالات حرکتی شدیدی مشاهده شد و میزان نمره آزمون نورولوژیک در این گروه بطور معنی‌داری بیشتر از گروه شاهد بود ($p < 0.001$, $3/87 \pm 0/55$). در گروه درمان‌شده با روغن سیاه‌دانه نمره آزمون نورولوژیک نسبت به گروه ایسکمیک کاهش یافته و اختلالات حرکتی ناشی از ایسکمی بهبود یافت (به ترتیب $2/25 \pm 0/16$, $p < 0/01$) (نمودار ۱).



نمودار ۱. نمره آزمون نورولوژیک در حیوانات گروه‌های شاهد، کنترل ایسکمیک و درمان با روغن سیاه‌دانه ۲۴ ساعت پس از وقوع ایسکمی مغزی (نسبت به گروه شاهد $P < 0/001$ ، * نسبت به گروه کنترل $p < 0/01$)

کرد که ۶۶ درصد آن در مناطق قشری مغز و ۳۴ درصد آن در نواحی زیر قشری ایجاد شده بود. درمان با روغن سیاه‌دانه توانست علاوه بر کاهش حجم کلی ضایعه مغزی ایجادشده، حجم ضایعه در مناطق قشری و نواحی زیرقشری مغز را نیز بطور

که تغییرات ایجاد شده صرفاً به وقوع ایسکمی مربوط می‌شود. در مرحله بعد اثرات درمان انجام شده در گروه درمان با گروه کنترل ایسکمیک مقایسه می‌گردد و در صورت تایید آماری اثرات ایجاد شده به درمان انجام شده نسبت داده می‌شود.

تجزیه و تحلیل آماری

برای آنالیز آماری نتایج از نرم افزار آماری Sigma stat و Excel استفاده شد. برای مقایسه نتایج از آزمون‌های آماری آنالیز واریانس و T-test استفاده گردید و مقادیر $p < 0/05$ معنی‌دار تلقی شد. داده‌ها بصورت میانگین \pm خطای معیار استاندارد بیان شدند.

یافته‌ها

ثابت جریان خون موضعی مغز

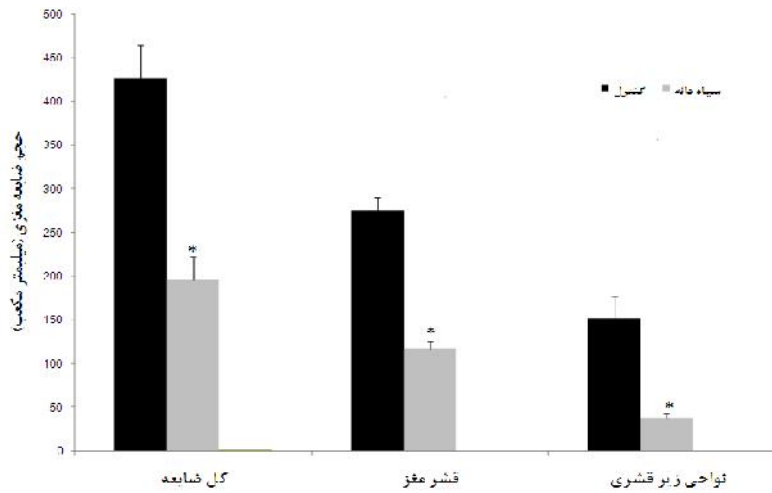
به دنبال وقوع انسداد شریان میانی مغز در حیوانات گروه‌های ایسکمیک جریان خون موضعی مغز به زیر ۲۰ درصد مقدار پایه کاهش پیدا کرد و در طول

تعیین حجم ضایعه مغزی

در برش‌های تهیه شده از مغز حیوانات گروه شاهد ضایعه‌ای مشاهده نشد، اما وقوع ایسکمی در مغز حیوانات گروه ایسکمیک ضایعه شدیدی با حجم 426 ± 39 میلی‌مترمکعب در نیمکره چپ مغز ایجاد

معنی‌داری در مقایسه با گروه کنترل کاهش دهد

($p < 0.001$ ، نمودار ۲).



نمودار ۲. حجم ضایعه مغزی در حیوانات گروه کنترل و درمان با سیاه‌دانه ۲۴ ساعت پس از وقوع ایسکمی مغزی (* نسبت به گروه کنترل $p < 0.001$)

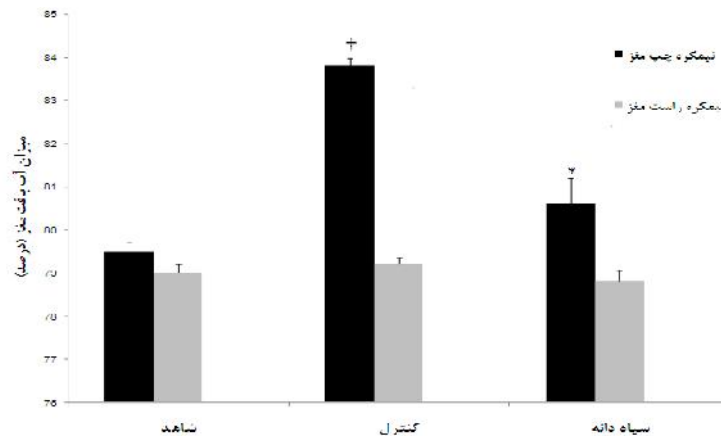
ارزیابی ادم مغزی

در این مطالعه از تعیین میزان محتوی آب بافت نیمکره‌های مغز جهت ارزیابی ادم مغزی ایجاد شده پس از وقوع ایسکمی استفاده شد. محتوی آب نیمکره‌های مغز حیوانات گروه شاهد با هم تفاوت معنی‌داری نداشتند. محتوی آب نیمکره چپ مغز حیوانات گروه کنترل ایسکمیک در اثر ادم شدید ایجاد شده، افزایش پیدا کرده و بطور معنی‌داری از محتوی آب نیمکره سالم مغز همان گروه و نیمکره‌های مغز گروه شاهد بیشتر بود ($83/8 \pm 0/19$ درصد، $p < 0.001$). درمان با روغن سیاه‌دانه توانست محتوی آب نیمکره چپ (ایسکمیک) را بطور معنی‌داری در

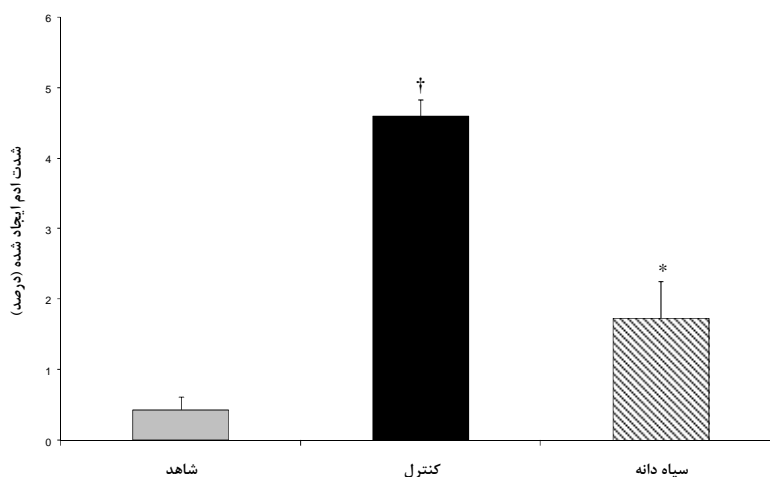
مقایسه با گروه کنترل کاهش دهد ($80/6 \pm 0/59$

درصد، $p < 0.001$ ، نمودار ۳).

نمودار ۳ میزان تفاوت آب نیمکره ایسکمیک مغز را نسبت به نیمکره سالم به عنوان شاخص شدت ادم ایجاد شده نشان می‌دهد. میزان ادم ایجاد شده در گروه ایسکمیک بطور معنی‌داری بیشتر از گروه شاهد بود ($4/6 \pm 0/23$ درصد، $p < 0.001$). درمان با روغن سیاه‌دانه شدت ادم مغزی ایجاد شده در نیمکره چپ مغز را بطور معنی‌داری در مقایسه با گروه کنترل کاهش داد ($p < 0.001$ ، نمودار ۴).



نمودار ۳. محتوی آب بافت نیمکره‌های مغز در حیوانات گروه‌های شاهد، کنترل ایسکمیک و درمان با روغن سیاه دانه ۲۴ ساعت پس از وقوع ایسکمی مغزی († نسبت به نیمکره چپ گروه شاهد، * نسبت به نیمکره چپ گروه کنترل $p < 0.001$)



نمودار ۴. شدت ادم ایجاد شده در نیمکره چپ مغز در حیوانات گروه‌های شاهد، کنترل ایسکمیک و درمان با روغن سیاه دانه ۲۴ ساعت پس از وقوع ایسکمیک مغزی

(† نسبت به گروه شاهد، * نسبت گروه کنترل $p < 0.001$)

بحث

سکته مغزی ایسکمیک از توقف دائمی یا موقت جریان خون قسمتی از مغز ناشی می‌شود. به جهت پیچیدگی عوامل پاتوفیزیولوژیک دخیل در ایجاد ضایعه ایسکمیک مغزی هنوز درمان موثری برای آن پیدا نشده است. تنها درمان پذیرفته شده تزریق داخل وریدی فعال کننده پلاسمینوژن بافتی است که محدوده درمانی ۳ ساعته دارد و تنها ۵ درصد از بیماران امکان برخورداری از این درمان را دارند [۱۵]. مصرف داروهای گیاهی و گیاهان دارویی در کشورهای مختلف روبه افزایش است و این به دلیل به اثبات رسیدن اثربخشی آنها در جوامع علمی و نگرانی در خصوص عوارض داروهای شیمیایی و محدودیت‌های مصرف طولانی مدت آنها می‌باشد. امروزه داروهای گیاهی به عنوان درمان جایگزین با عوارض کمتر یا مکمل درمان مورد استفاده قرار می‌گیرند [۳]. گیاه سیاه‌دانه با نام علمی *Nigella sativa* تاریخچه غنی طبی و مذهبی دارد. مطالعات قبلی اثرات فارماکولوژیک متعددی چون کاهش قند، چربی خون و فشار خون بالا، دفع کننده صفرا و اسید اوریک، محافظ بافت‌های کبد، کلیه و قلب و عروق و

اثرات ضد میکروبی برای این گیاه گزارش شده است [۵]. نتایج مطالعه حاضر نشان داد که تجویز درمانی روغن سیاه‌دانه پس از وقوع سکته مغزی حجم ضایعه مغزی ایجاد شده در قشر مغز و نواحی زیر قشری را کاهش داده و اختلالات حرکتی ناشی از ایسکمیک مغزی را بهبود بخشید. همچنین درمان با روغن سیاه‌دانه شدت ادم ایسکمیک مغزی را کاهش داد. بررسی منابع علمی نشان می‌دهد که مطالعه مشابهی که اثرات روغن سیاه‌دانه یا عصاره‌های به دست آمده از این گیاه را بصورت مداخله درمانی در سکته مغزی مورد بررسی قرار دهد، وجود ندارد. در همین رابطه مطالعه اختر^۱ و همکاران [۱۰] نشان داد که پیش‌درمانی با عصاره هیدروالکلی سیاه‌دانه به مدت هفت روز در مدل آزمایشگاهی سکته مغزی، ضمن کاهش حجم ضایعه مغزی اختلالات حرکتی ناشی از آن را بهبود بخشید و نتایج این محققین با یافته‌های مطالعه حاضر همخوانی دارد. همچنین طبرانی^۲ و همکاران [۸] اثرات عصاره هیدروالکلی سیاه‌دانه را در مرگ سلولی القا شده توسط محرومیت از سرم/

¹ Akhtar

² Tayarani

نقش ویژگی‌های آنتی‌اکسیدانی را در خصوص اثرات محافظتی سیاه‌دانه در ایسکمی مغزی تقویت کند. به هر حال این مسئله نیازمند مطالعات بیشتری است. در مطالعه حاضر برخورداری از امکانات ویژه‌ای چون سیستم ثبت دیجیتال پاورلب و جریان سنج لیزری و تجهیزات جراحی میکروسرجری از اهمیت بالایی برخوردار بود و نیاز به تامین امکانات خاصی چون انکوباتور ویژه برای مراقبت در دوره پس از جراحی و تجهیزات مخصوص مطالعات حرکتی و رفتاری از محدودیت‌های این پژوهش بود.

نتیجه گیری

نتایج این مطالعه نشان داد تجویز درمانی روغن سیاه‌دانه می‌تواند ضمن کاهش ضایعه مغزی، اختلالات حرکتی ناشی از سکته مغزی را بهبود بخشد. همچنین این مداخله توانست شدت ادم ایسکمیک مغزی ایجادشده را کاهش دهد.

تشکر و قدردانی

بدین‌وسیله از مدیریت پژوهشی دانشگاه علوم پزشکی اردبیل که در تامین هزینه‌های این مطالعه محققین را یاری کردند، تشکر و قدردانی بعمل می‌آید.

گلوکز در سلول‌های PC12 به عنوان مدلی از ایسکمی مغزی مورد بررسی قرار دادند. یافته‌های این محققین نشان داد که در حضور عصاره سیاه‌دانه سمیت ناشی از محرومیت از سرم / گلوکز در سلول‌های ذکر شده کاهش می‌یابد. نتایج این تحقیق همانند یافته‌های مطالعه حاضر وجود اثرات محافظتی برای گیاه سیاه‌دانه را در درمان سکته مغزی تایید می‌کند.

هر چند مکانیسم دقیق اثرات محافظتی گیاه سیاه‌دانه در خصوص اثرات محافظتی در کاهش حجم ضایعه و ادم ایسکمیک مغزی بطور کامل روشن نیست، اما به نظر می‌رسد اثرات آنتی‌اکسیدانی در این خصوص مطرح باشد. مغز بطور منحصر به فردی به اثرات سیتوتوکسیک رادیکال‌های آزاد اکسیژن حساس می‌باشد. تولید مقادیر زیاد محصولات فعال اکسیژن بویژه بعد از برقراری مجدد جریان خون در ناحیه ایسکمیک مغز به غشاهای سلولی آسیب می‌زند [۶]. گزارش شده است که تجویز عوامل آنتی‌اکسیدان قبل از ایجاد ایسکمی موضعی مغز در مطالعات آزمایشگاهی اثر محافظتی در برابر آسیب ایسکمیک مغز ایجاد می‌کند [۷]. در همین رابطه حسین زاده و همکاران [۹] نشان دادند که تجویز روغن سیاه‌دانه در مدل ایسکمی سراسری مغز میزان پراکسیداسیون چربی را کاهش داده است. یافته‌های آنها می‌تواند

References

- 1- Dirnagl U, Iadecola C, Moskowitz MA. Pathobiology of ischaemic stroke: an integrated view. Trends Neurosci. 1999 Sep;22(9): 391-7.
- 2- Gillum RF. New considerations in analyzing stroke and heart disease mortality trends: the year 2000 age standard and the International Statistical Classification of diseases and related health problems, 10th revision. Stroke. 2002 Jun;33(6):1717-21.
- 3- Dattner AM. From medical herbalism to phytotherapy in dermatology: back to future. Dermatol Ther. 2003; 16 (2): 106-13.
- 4- Goreja WG. Black seed: Natures Miracle Remedy. New York, NY7 Amazing Herbs Press. 2003, pp:46.
- 5- Ali BH, Blunden G. Pharmacological and toxicological properties of *Nigella sativa*. Phytother Res. 2003 Apr; 17(4): 29-305.

- 6- Chaudhary G, Sinha K, Gupta YK. Protective effect of exogenous administration of α -tocopherol in middle cerebral artery occlusion model of cerebral ischemia in rats. *Fundam Clin Pharmacol*. 2003 Dec; 17(6):703-707.
- 7- Peter Lipton. Ischemic cell death in brain neurons. *Physiol Rev*. 1999 Oct; 79:1431-568.
- 8- Tayarani-Najaran Z, Sadeghnia HR, Asghari M, Mousavi SH. Neuroprotective effect of *Nigella sativa* hydro alcoholic extract on serum/glucose deprivation induced PC12 cell death. *Physiol Pharmacol*. 2009 Fall; 13(3):263-270
- 9- Hosseinzadeh H, Parvardeh S, Asl MN, Sadeghnia HR, Ziaee T. Effect of thymoquinone and *Nigella sativa* seeds oil on lipid peroxidation level during global cerebral ischemia-reperfusion injury in rat hippocampus. *Phytomedicine*. 2007 Sep; 14(9):621-7.
- 10- Akhtar M, Maikiyo AM, Najmi AK, Khanam R, Mujeeb M, Aqil M. Neuroprotective effects of chloroform and petroleum ether extracts of *Nigella sativa* seeds in stroke model of rat. *J Pharm Bioallied Sci*. 2013 Apr-Jun; 5(2):119-25.
- 11- Hungerhuber E, Zausinger S, Westermaier T, Plesnila N, Schmid-Elsaesser R. Simultaneous bilateral laser Doppler fluxmetry and electrophysiological recording during middle cerebral artery occlusion in rats. *J Neurosci Methods* , 2006 Jun, 154:109-115
- 12- Panahpour H, Nekooeian AA, Dehghani GA. Blockade of Central Angiotensin II AT1 Receptor Protects the Brain from Ischemia/Reperfusion Injury in Normotensive Rats. *Iran J Med Sci*. 2014 Nov; 39(6):536-42.
- 13- Plesnila N, Zinkel S, Le DA, Amin-Hanjani S, Wu Y, Qiu J, et al. BID mediates neuronal cell death after oxygen/ glucose deprivation and focal cerebral ischemia. *Proc Natl Acad Sci USA*. 2001 Dec; 18(98): 15318-23.
- 14- Gerriets T, Stolz E, Walberer M, Muller C, Kluge A, Kaps M, et al. Middle cerebral artery occlusion during MR-imaging: investigation of the hyperacute phase of stroke using a new in-bore occlusion model in rats. *Brain Res Protoc* , 2004 Feb; 12(3):137-143.
- 15- Faure S, Oudart N, Javellaud J, Fournier A, Warnock DG, Achard JM. Synergistic protective effects of erythropoietin and olmesartan on ischemic stroke survival and post-stroke memory dysfunctions in the gerbil. *J Hypertens*. 2006 Nov; 24(11):2255-61.