

Primary Extra Nodular Non-Hodgkin Lymphoma during Pregnancy: Case Report

Kahnamuie Agdam F¹, Shahlazadeh H^{1*}, Ataee M¹

¹ Department of Gynecology, School of Medicine, Ardabil University of medical sciences, Ardabil, Iran

*Corresponding Author: Tel: +989141559276 Fax: +984532533298 E-mail: H_shahlazadeh@yahoo.com

Received: 1 Mar 2014 Accepted: 23 Sep 2014

ABSTRACT

Primary Extra nodular non-Hodgkin lymphoma during pregnancy is rare with occurrence rate of 0.8 in 100000 pregnancy. In this report, the case of a 19-year-old woman during week 14 of her intrauterine pregnancy with primary extra nodular non-Hodgkin lymphoma is described. The staging consisted with thyroid open biopsy. After induced abortion the subject underwent chemotherapy with CHOP regimen (cyclophosphamide, doxorubicin, vincristine, and prednisolone) for 6 cycles.

Keywords: Pregnancy, Non-Hodgkin Lymphoma, Chemotherapy

گزارش لنفوم اکسترنادولار غیر هوچکین اولیه در محل غیر شایع در یک زن باردار

فریبا کهنمویی اقدم^۱، هاله شهلزاده^{۱*}، مینا عطایی^۱

^۱ گروه زنان، دانشکده پزشکی، دانشگاه علوم پزشکی اردبیل، اردبیل، ایران

*نویسنده مسئول: تلفن: ۰۹۱۴۱۵۵۹۲۷۶ فاکس: ۰۴۵۳۲۵۳۳۲۹۸ پست الکترونیک: H_shahlazadeh@yahoo.com

چکیده

لنفوم غیر هوچکین در حاملگی بسیار نادر است. شیوع آن ۰/۸ در ۱۰۰۰۰۰ زن باردار گزارش شده است. این گزارش در مورد زن ۱۹ ساله با حاملگی اول که در هفته ۱۴ بارداری داخل رحمی تشخیص لنفوم غیر هوچکین سلول بزرگ با نمونه برداری از بافت تیروئید داده شده است. این زن بعد از ختم بارداری، با رژیم درمانی ۶ دوره ای (سیکلوفسامید، دوکسوروبیسین، وینکریستین، پردنیزون) تحت درمان قرار گرفت.

کلمات کلیدی: حاملگی، لنفوم غیر هوچکین، کموتراپی

پذیرش: ۹۳/۷/۱

دریافت: ۹۲/۱۲/۱۰

مقدمه

علت اکثر لنفومهای غیر هوچکین ناشناخته می باشد و هیچ استعداد ژنتیکی یا محیطی قابل شناسایی نیست ولی در زنان سنین بالا با احتمال اینکه بیماری در زمینه تیروئیدیت هاشیماتو بروز کند وجود دارد [۴] علایم لنفوم تیروئید بصورت بزرگی توده گردنی و گاهها اثر فشاری به حنجره و نای و مری، تب، تعریق شبانه، کاهش وزن، لنفادنوپاتی می باشد. تشخیص بیماری با آسپیراسیون سوزنی و بیوپسی تیروئید و یافته های پاتولوژی است.

با توجه به پایین بودن میزان بروز بیماری در طی بارداری و علایم غیرمعمول در بارداری تشخیص بیماری مشکل است که منجر به تاخیر در تشخیص و درمان به موقع آن می گردد، پیش آگهی بیماری ضعیف بوده و درمان اصلی آن شیمی درمانی می باشد، در سه ماهه اول بارداری شیمی درمانی با خطر بالا برای جنین همراه است و در صورت شروع درمان پروتوکل وارزیابی واحدی در دسترس نمی باشد [۵].

در این گزارش بیمار خانم ۱۹ ساله با حاملگی ۱۴ هفته و تشخیص لنفوم نان هوچکین اولیه تیروئید معرفی می گردد.

لنفوم نان هوچکین (NHL) به شکل نادر در حاملگی گزارش شده است [۲،۱]. لنفوم هوچکین در بارداری با میزان بروز ۱ در ۱۰۰۰ الی ۶۰۰۰ می باشد ولی لنفوم غیرهوچکین در طی دوران بارداری بسیار ناشایع و میزان بروز آن ۰/۸ مورد در ۱۰۰۰۰۰ زن است [۲] و گزارش های بسیار نادری از خواستگاه اولیه این لنفوم در غده تیروئید شده است [۳].

لنفوم های غیر هوچکین شامل گروه ناهمگون از بدخیمی های لنفوئید است که از نظر بافت شناسی، منشا مولکولی، خصوصیات بالینی و نتایج درمانی متفاوتی دارند، لنفوم منتشره B سل های بزرگ مهاجم حدود یک سوم تمام موارد غیر هوچکین را شامل می شود که از لحاظ سیر بالینی مهاجم و در صورتی که درمان نشود بقای بیمار کمتر از یک تا دو سال خواهد بود [۱].

لنفوم اولیه تیروئید بیماری نادری می باشد و ۵٪ از نئوپلاسمهای تیروئید و کمتر از ۲٪ از لنفومهای اکسترنادال را شامل می شود و اکثرا از نوع لنفومهای سلول بزرگ هستند [۳].

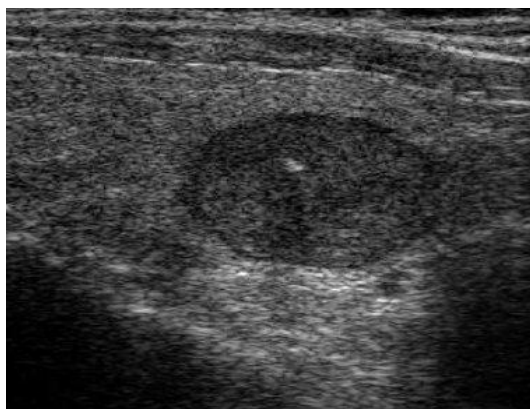
گزارش مورد

بیمار خانم ۱۹ ساله با بارداری اول و سن بارداری ۱۴ هفته که به علت درد و تورم شدید هر دو پستان و بزرگی متوسط غده تیروئید مراجعه کرد. او از دو هفته قبل متوجه بزرگی شدید هر دو پستان و بزرگ شدن قسمت قدامی گردن شده بود. بیمار علایم تب، تعریق، لاغری، بی اشتها، تنگی نفس، گرفتگی گلو را ذکر نمی‌کرد، سابقه هیچگونه بیماری زمینه‌ای را نداشته و علایم حیاتی طبیعی بود. در معاینه گردن، توده بزرگ غیر یکنواخت، سفت، غیر متحرک لمس شد، این توده منتشر نبوده، اثر فشارنده به بافت‌های اطراف نداشت، سمع قلب و ریه نرمال، لنفادنوپاتی آگزیلا و ساب کلاوین لمس نشد، ارگانومگالی نداشت، در معاینه هر دو پستان بسیار بزرگ، محتقن و گرم بود و عروق برجسته و تلانژکتازی بر روی آن رویت شد. تصاویر با اخذ رضایت کتبی از بیمار می‌باشد.

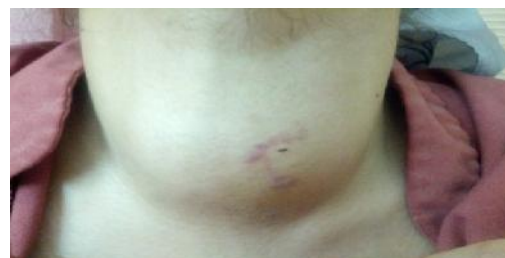آزمایشات هماتولوژی شامل شمارش گلبول‌های سفید، تست‌های انعقادی و بیوشیمی شامل تست‌های کبدی، و کلیه نرمال بوده است سایر آزمایشات به شرح زیر بوده:

LDH: ۵۶۶ u/l - TSH: ۰.۱ μiu/ml - T4: ۹۸ ng/ml -
T3RU: ۳۱ ng/ml - T3: ۲۱ ng/ml - CA19-9:
۵۱ (high)

در سونوگرافی غده تیروئید، قسمتی از بافت پارانشیم لوب چپ به ابعاد ۲۷×۲۰ میلی‌متر با اکونرمال و نسبتاً هموژن رویت شد که در مجاورت آن یک توده هایپواکو، هتروژن که قسمت اعظم آن توپر حاوی نواحی دژنراسیون کیستی و کلسیفیه، سخت به ابعاد ۵۹×۵۶ میلی‌متر رویت شد که تا ناحیه سوپراسترنال کشیده شده بود.



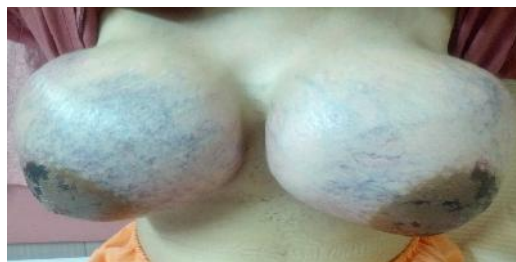شکل ۳. سونوگرافی غده تیروئید با توده ۵۹×۵۶ میلی متر داخل آن



شکل ۱. بزرگی غده تیروئید در ناحیه گردن

در سونوگرافی از هر دو پستان، تجمع متعدد در هر ۴ ربع پستان به ابعاد ۱۵×۱۵ و با فاصله حدود ۵-۶ سانتیمتر از پوست مشاهده شد که هایپرپلازی داکتال و یا نکروز غیر لنفاوی پستان مطرح شد.

بررسی با سی تی اسکن توراکس نرمال گزارش شد و لنفادنوپاتی رویت نگردید. در ناحیه گردن، غده تیروئید بسیار بزرگ به ابعاد ۴۹×۶۸×۹۱ میلی‌متر با اثر فشاری بر تراشه گزارش گردید که با توجه به هموژن بودن تیروئید احتمال بیماری‌های انفیلتراتیویا تیروئیدیت مطرح شد. در بررسی اکوکاردیوگرافی قلب نرمال گزارش گردید.



شکل ۲. بزرگی هر دو پستان و تلانژکتازی متعدد در پوست پستان

در معاینه شکم، ارتفاع رحم ۱۴ هفته و علایمی از خونریزی و آبریزش نداشت و صدای قلب جنین سمع شد.

بحث

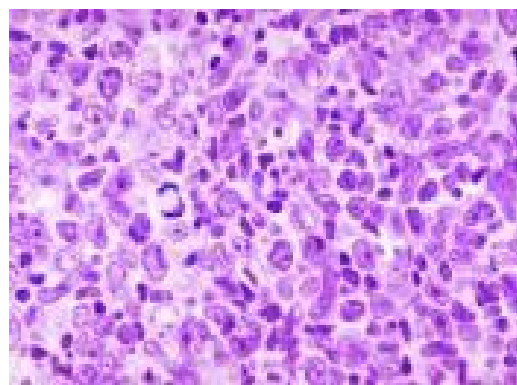
لنفوم منتشر سلول بزرگ DLBCL^۱ بر اساس طبقه بندی جدید از دسته نئوپلاسمهای سلول B شکل و نان هوچکین می باشد. علت زمینه ای خاصی برای بروز بیماری ذکر نشده است [۱]. اپیدمیولوژی بیماری در سنین متوسط بالای ۳۷ سال بوده و پیش آگهی بیماری با افزایش سن، افزایش لاکنات دهیدروژناز، و درگیری متعدد گره های لنفاوی بدتر می گردد. از نظر ایمنوهیستولوژی سلولی آنتی ژنهای متعدد در سطح لنفوسیتها وجود دارد که شامل موارد زیر می باشد: CD19-CD20-CD22-CD30-CD79.

رژیم شیمی درمانی استاندارد شامل سیکلوفسفامید، دوکسوروبیسین، وینکریستین، پردنیزون است (CHOP) پرتو درمانی گاهها برای کاهش سایز تومور انجام می گیرد.

با شیمی درمانی ۴ دارویی فوق و اضافه کردن ریتوکسیماب بیماری فروکش می کند و بهبودی در بیش از ۵۰٪ بیماران ایجاد می شود، بیمارانی که بعد از فروکش اولیه بیماری مجدداً عود می کنند غالباً به شیمی درمانی با دوز بالا نیازمند خواهند بود، پیوند سلولهای بنیادی از خون محیطی نیز در این بیماران توصیه شده است [۱] لنفوم نان هوچکین منتشر (لنفوم DLBCL تیروئید) در دوران بارداری در سن ۱۹ سالگی با منشا اولیه تیروئید بسیار نادر است و در صورت تشخیص، شیمی درمانی توصیه می شود. تقسیم بندی نئوپلاسم های لنفوئید در سال ۲۰۰۱ توسط WHO گزارش شده است. DLBCL بیشتر در مردان و سنین بالا گزارش شده است [۶، ۷]. بیماری غالباً با یک تومور حجیم در مدیاستن با یافته های تنگی نفس و سندرم ونا کاواای فوقانی مراجعه می کنند.

آسپیراسیون غده تیروئید به عمل آمد و درلام پاتولوژی Small Round cell Tumor of Thyroid گزارش شد.

بیوپسی باز از غده ی تیروئید بعمل آمد و جواب لام پاتولوژی نمونه برداری به شرح زیر گزارش شد: لنفوم منتشر سلول بزرگ از نوع B CELL سلول های تومورال دارای CD20-CD99-CD 20-CD3 مثبت می باشند.



شکل ۴: لام پاتولوژی غده تیروئید: لنفوم منتشر لنفوسیت سلول بزرگ B

بعد از تشخیص قطعی کانسر تیروئید (لنفوم نان هوچکین منتشر سلول بزرگ B) بیمار کاندید کموتراپی گردید، قبل از شروع درمان ختم بارداری به روش طبی (۲۰۰ میکروگرم شیاف میزوپروستول واژینال هر ۶ ساعت تا ۵ دوز) انجام شد.

بعد از ختم بارداری برای کاهش احتقان پستانها قرص داستینکس هر ۱۲ ساعت شروع گردید، آنتی بیوتیک وریدی با توجه به سلولیت پستانها تجویز شد.

بعد از ختم بارداری توسط اونکولوژیست، شیمی درمانی با رژیم (CHOP) شامل سیکلوفسفامید، دوکسوروبیسین، وین کریستین، پردنیزون آغاز شد (۶ سیکل هر ۴ هفته) شروع شد.

¹ DLBCL: (Diffuse Large B-Cell Lymphoma)

پروستاگلاندین E1 به روش واژینال انجام شد. پس از ختم بارداری کموتراپی به روش CHOP شروع شد. در گزارشات موردی در استرالیا در سال ۲۰۱۲ در یک مادر باردار ۲۸ ساله با حاملگی ۱۷ هفته، حاملگی تا زمان ترم ادامه یافت و نوزاد سالم به روش سزارین به دنیا آمد و تا یکسال نیز پیگیری نوزاد، هیچگونه عارضه ای نداشت [۵]. در مطالعه دیگر در امریکا در سال ۲۰۱۲ در یک مادر باردار ۲۲ ساله با لنفوم نان هوچکین مدیاستن در سن حاملگی ۳۰ هفته شیمی درمانی شروع شد. و در سن ۳۴ هفته بارداری حاملگی ختم داده شد. که باتوجه به گزارشات نادر در این زمینه در خلال حاملگی تصمیم گیری جهت ادامه بارداری مشکل می باشد و پروتکل یکسان در این مورد در دسترس نمی باشد [۵].

نتیجه گیری

لنفوم نان هوچکین از نوع سلول بزرگ منتشر در زنان جوان و در خلال حاملگی پدیده نادری است که به شیمی درمانی چند دارویی با رژیم درمانی CHOP پاسخ می دهد در خصوص ختم بارداری در ترمیستر اول با توجه به عوارض شیمی درمانی در جنین اکثرا ختم بارداری توصیه می شود و در ترمیستر ۲ و ۳ می توان با حضور جنین برای مادر کموتراپی را آغاز کرد.

پلورال وپرکاریادیال افیوژن در حداکثر ۵۰٪ بیماران گزارش شده است و انفیلتراسیون مغز استخوان نادر است و غالباً درگیری اکسترانودال لنفوم در زمان عود بیماری گزارش می شود [۸]. فرم اولیه واکسترانودال این لنفوم از جمعیت Thymic B-Cell منشأ می گیرد که شامل اندازه‌های متوسط تا بزرگ با سیتوپلاسم کمرنگ و فیروز اینتراستیشیال ظریف است. در ایمونوهیستوشیمی وجود پرولیفراتیو Ki-67 (۸۰٪) (آنتی‌ژنهای B-Cell شامل CD30 و CD79a، CD22، CD20، CD19 مثبت گزارش شد. بررسی ژنومی به افتراق^۱ PMLBCL و DLBCL^۲ از یکدیگر کمک کننده است. درمان PMLBCL یک بحث طولانی است، درمان^۳ CHOP یک نتیجه ضعیف را به دنبال دارد (۵۰ تا ۶۰ درصد) اما MACOP متوتروکسات، سیتارابین، سیکلو فسفامید، وینبلاستین، پردنیزون و بلئومایسین و به دنبال آن رادیوتراپی نتایج بهتری تا ۸۶٪ را به دنبال داشته است. اما استفاده از متوتروکسات در خلال حاملگی به دلیل اثرات تراتوژنیک توصیه نمی شود [۹].

اخیرا بررسی رژیم R-CHOP در ۷۶ بیمار با PMLBCL نسبت به CHOP به تنهایی با میزان بهبودی ۸۲٪ طی ۵ سال همراه بوده است و هیچگونه عوارضی تاکنون در بررسی یکساله روی جنین ها گزارش نشده است.

ریتوکسیماب با عوارضی از قبیل ناهنجاری جنینی همراه است.

در این گزارش به دلیل حاملگی در ترمیستراول و نکروز آرئول هر دو پستان و علائم دیسپنه و عدم رضایت بیمار برای شروع کموتراپی در خلال حاملگی و عدم وجود راهنما یکسان در خلال بارداری ختم حاملگی در سن حاملگی ۱۴ هفته به روش طبی با

¹ Primary Large B-cell Lymphoma

² Diffuse Large B-cell Lymphoma

³ Cyclophosphamide, Doxorubicin, Vincristine and Prednisolone

References

- 1- Hurley TJ, McKinnell JV, Irani MS. Hematologic malignancies in pregnancy. *Obstet and Gynecol Clin North Am.* 2005 Dec; 32(4):595–614.
- 2- Pentheroudakis G, Pavlidis N. Cancer and pregnancy: poena magna, not anymore. *Eur J Cancer.* 2006 Jan; 42(2):126–140.
- 3- Foppiani L, Secoondo V, Arlaandini A, Quilici P, Cabria M, Del Monte P: Thyroid lymphoma: a rare tumor requiring combined management. *Hormones (Athens)* 2009 Jul-Sep; 8(3):214-8.
- 4- Pohlman B, Macklis RM: Lymphoma and pregnancy. *Semin Oncol.* 2000 Dec; 27(6):657-66.
- 5- Harris NL, Jaffe ES, Stein H, Banks PM, Chan JK, Cleary ML, et al. A revised European-American classification of lymphoid neoplasms: a proposal from the International Lymphoma Study Group. *Blood.* 1994; 84(5):1361-92.
- 6- Banks PM, Warnke RA. Mediastinal (thymic) large B-cell lymphoma. In: Jaffe ES, Harris NL, Stein H, editors. *World Health Organization Classification of Tumors. Pathology and Genetics of Tumors of Haematopoietic and Lymphoid Tissues.* Lyon, France: IARC Press; 2001. pp. 175–176.
- 7- Johnson PW, Davies AJ. Primary B-cell lymphoma. *Hematology.* 2008:349–358.
- 8- Vassilakopoulos TP, Pangalis GA, Katsigiannis A, Papaqeorqiou SG, Constantinou N, Terpos E, et al. Rituximab, cyclophosphamide, doxorubicin, vincristine, and prednisone with or without radiotherapy in primary large B-cell lymphoma: the emerging standard of care. *Oncologist.* 2012; 17: 239–249.
- 9- Aviles A, Neri N. Hematological malignancies and pregnancy: a final report of 84 children who received chemotherapy in uterus. *Clinical Lymphoma.* 2001 Dec; 2(3):173–177.