

گزارش یک مورد موکوسل سینوس ماگزیلاری

دکتر مسعود نادریور^۱، دکتر لیلی فرپور^۲

^۱ نویسنده مسئول: استادیار گروه گوش و حلق و بینی دانشکده پزشکی دانشگاه علوم پزشکی تبریز E-mail: naderpourm2000@yahoo.co.uk
^۲ دستیار گوش و حلق و بینی دانشگاه علوم پزشکی تبریز

چکیده

با وجود شیوع نسبی موکوسل سینوس‌های پاراناژال، بروز آن در سینوس ماگزیلاری نادر است. در صورت درگیری سینوس ماگزیلاری با موکوسل، علایم به صورت تخریب دیواره‌های سینوس و برجستگی گونه، برجستگی سولکوس ژنژیوبوکال یا گسترش به دیواره تحتانی اوربیت و در نهایت علایم چشمی تظاهر می‌کند. در این مقاله گزارش یک مورد جالب و نادر موکوسل سینوس ماگزیلاری معرفی می‌شود که در ابتدا بیمار با توجه به علایم سی تی اسکن با تشخیص احتمالی تومور سینوس ماگزیلاری (احتمال Squamous Cell Carcinoma یا Adenocell Carcinoma یا سایر تومورهای بدخیم سینوس) مورد عمل جراحی قرار گرفت در حین عمل ماهیت موکوسل سینوس ماگزیلاری مشخص شد.
واژه‌های کلیدی: موکوسل، سینوس ماگزیلاری، بدخیمی سینوس

دریافت: ۸۲/۱۲/۱۶ درخواست اصلاحات نهایی: ۸۳/۶/۲۵ پذیرش: ۸۴/۲/۱۷

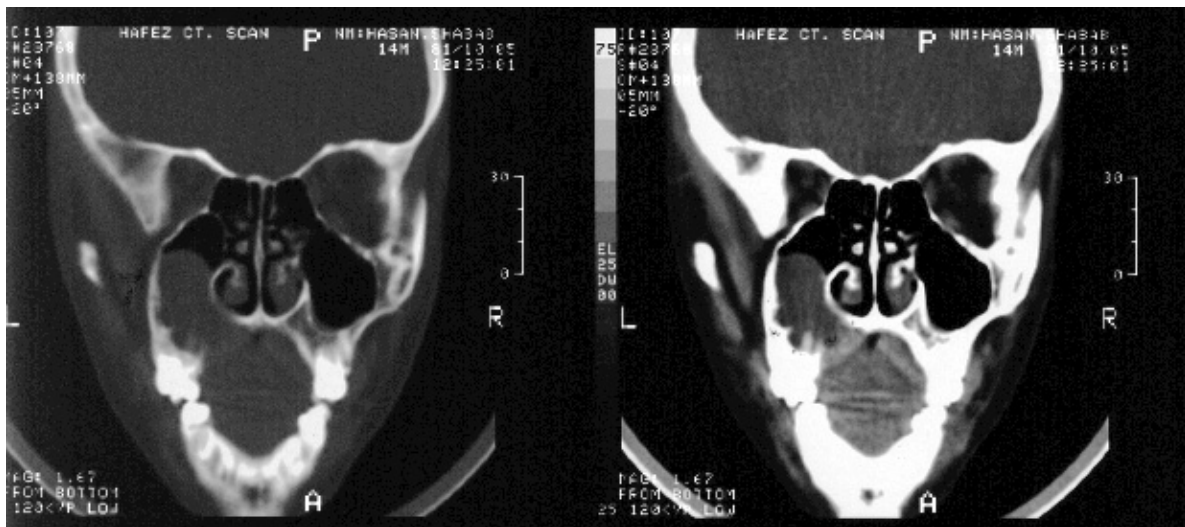
مقدمه

موکوسل یک توده خوش خیم سینوس‌های پاراناژال است که معمولاً با یک اپی تلیوم مطبق کاذب یا اپی تلیوم استوانه‌ای کوتاه پوشیده می‌شود این ضایعات خیلی به آهستگی بزرگ می‌شوند و اکثراً سینوس فرونتال یا اتموئیدال را تحت تأثیر قرار می‌دهند [۱].
موکوسل‌های تهاجمی می‌توانند دیواره‌های اطراف سینوس را تخریب کنند لذا در تشخیص افتراقی کارسینوما قرار می‌گیرند. موکوسل سینوس ماگزیلاری که منجر به تخریب دیواره‌ها گردد و بیمار از قبل سابقه جراحی بینی یا سینوس را نداشته باشد بسیار نادر است. علت ایجاد موکوسل در بسیاری از موارد بسته شدن دهانه سینوس با علی همچون انسداد مکانیکی و یا دستکاری ناشی از عمل جراحی قبلی است [۱].
بهترین روش تشخیص این بیماری CT اسکن است درمان به صورت عمل جراحی است که از روش جراحی باز سینوس به صورت راهبرد کالدول لوک یا به روش جراحی آندوسکوپی سینوس صورت می‌گیرد [۲].

هدف از این گزارش، معرفی یک مورد نادر موکوسل سینوس ماگزیلاری جهت توجه بیشتر همکاران به موارد گزارش شده در سی تی اسکن به عنوان بدخیمی ماگزیلاری است تا موکوسل نیز به عنوان یک تشخیص افتراقی نادر در نظر قرار گیرد.

گزارش مورد

بیمار پسر ۱۲ ساله ای است که با شکایت تورم در شیار ژنژیوبوکال در سمت چپ صورت که به تدریج بزرگ شده و در نهایت منجر به برجستگی گونه و محو شدن چین نازولابیال به صورت نسبی شده است به مرکز درمانی امام خمینی تبریز مراجعه کرده است. در محل تورم در شیار ژنژیوبوکال درد و ترشح وجود نداشت در معاینه بالینی بیمار تورم در سولکوس ژنژیوبوکال از محدوده دندان کاین تا مولار اول وجود داشت.



شکل ۱. CT اسکن بیمار در مقاطع کروئال سینوس های پارانازال

دهانه سینوس ماگزیلاری باز شد و در نهایت یک آنترورینوستومی تحتانی از زیر شاخک تحتانی جهت تخلیه بهتر انجام شد و محل برش به صورت اولیه دوخته شد.

بحث

موکوسل یک سینوس اتساع یافته پر از موکوس است که با غشای مخاطی پوشیده شده است. موکوسل در نتیجه انسداد مزمن دهانه سینوس به همراه بزرگ شدن دیواره استخوانی ایجاد می شود که این موارد خود به خود به وسیله ترشحات موکوسی که حفره سینوس را پر کرده اند ایجاد می شوند. شایع ترین علت موکوسل انسداد التهابی دهانه سینوس است که البته ثانویه به تروما و تومورها یا دستکاری حین جراحی نیز ایجاد می شود. ۶۶٪ موکوسل ها در سینوس فرونتال و ۲۵٪ در سینوس اتموئید و ۱۰٪ در سینوس ماگزیلاری رخ می دهند [۱]. در یک بررسی انجام شده توسط ناتویگ^۱ و همکاران در میان ۱۱۲ بیمار مبتلا به موکوسل فقط سه مورد (۲/۷٪) موکوسل سینوس ماگزیلاری گزارش گردید [۳]. در گزارش دیگری

تورم روی گونه که موجب محو شدن چین نازولابیال شده بود به طور نسبی مشهود بود و حساسیت روی سینوس ماگزیلاری وجود نداشت. در معاینه داخل بینی برجستگی دیواره لترال بینی مشاهده می شد و معاینات چشمی بیمار طبیعی بود.

در CT اسکن به عمل آمده از بیمار در مقاطع کروئال سینوس های پارانازال توده نسج نرمی که باعث گسترش در سینوس ماگزیلاری چپ شده بود مشاهده شد که با خوردگی ناشی از اثرات فشاری توده همراه بود و در گزارش CT اسکن بیمار تشخیص های افتراقی شامل فیبرومای غیر استخوانی شونده، گرانولومای سلول بزرگ و بدخیمی های سینوس مطرح شده بود (شکل ۱).

بیمار در تاریخ ۸۱/۱۰/۲۲ تحت عمل جراحی باز سینوس با راهبرد کالدول لوک قرار گرفت که برشی در فضای ژنژیوبوکال از حفره کانین تا دومین دندان مولار داده شده و بعد از بلند کردن پریوست مشاهده شد که دیواره قدامی سینوس ماگزیلاری بسیار قابل ارتجاع و نازک شده است لذا دیواره قدامی با بیستوری باز شد و موسین فراوان از داخل سینوس تخلیه شد. مخاط فضای داخل سینوس و تمام دیواره ها طبیعی بود.

¹ Natvig

مدنظر قرار گیرد. البته پیگیری طولانی مدت بیماران از لحاظ رد عود بیماری حایز اهمیت است.

منابع

- 1- Cummings CW, John MF, Lee AH, Charles JK, Mark AR, David Charles JK. Head and Neck Surgery, 3rd ed. USA: Mosby, 1998, 1115.
- 2- Lund VJ. Endoscopic management of paranasal mucoceles. J Laryngol Otol. 1998 Jan; 112 (1): 36-40.
- 3- Natvig K, Larsen TE. Mucocele of the paranasal sinuses. A retrospective clinical and histological study. J Laryngol Otol. 1987 Dec; 92(12): 1075-82.
- 4- Jayaraj SM, Patel SK, Ghufloor K, Frosh AC. Mucoceles of the maxillary sinus. Int J Clin Pract. 1999 Jul; 53(5): 391-3.
- 5- Kennedy TL. Endoscopic surgery for frontal and ethmoid sinus mucoceles. Am J Rhinol. 1994 ; 8(2): 107-12.
- 6- Marks SC, Latoni JD, Mathog RH. Mucocele of the Maxillary Sinus. Otolaryngol Head and Neck Surg. 1997 Jul; 117 (1): 18-21.

توسط لوند^۱ فقط یک درصد درگیری سینوس ماگزیلاری در بین ۱۱۸ بیمار با موکوسل دیده شد [۲]. علایم موکوسل های سینوس ماگزیلاری به صورت درد صورت و تورم و بی حسی گونه، دو بینی و مشکلات دندانی است. بیماران معمولاً سابقه عمل جراحی سینوس را ذکر می کنند.

CT اسکن با ارزش ترین روش تشخیصی است که در موکوسل سینوس ماگزیلاری به صورت توده یکنواخت با لبه های صاف و مشخص تظاهر می کند و بعد از تزریق کنتراست هیچ گونه افزایش برداشتی دیده نمی شود. لبه های صاف کیست برای تشخیص افتراقی از بدخیمی لازم است. نوروفیبروما، کیست درموئید، پاپیلوم معکوس و سیلندروما باید در تشخیص افتراقی این تومور قرار گیرند [۴].

عمل جراحی با راهبرد کالدول لوک و آنتروورینوستومی تحتانی و با استفاده از آندوسکوپ سینوس روش های درمان در موکوسل سینوس ماگزیلاری هستند [۵]. البته روش درمان آندوسکوپیک معمولاً برای موکوسل هایی استفاده می شود که از محدوده سینوس ماگزیلاری خارج نشده است [۶]. موکوسلی که ایجاد آروزیون استخوانی می کند و به بافت نرم گونه تهاجم پیدا می کند بعد از تخلیه کلاپس ایجاد می شود که این مسئله در مورد بیمار گزارش شده نیز صادق بود. با توجه به گسترش موکوسل به گونه در بیمار، ما راهبرد باز را برای این بیمار جهت درمان انتخاب کردیم و چنانچه گفته شد تورم روی گونه و محل سولکوس ژنژیوبوکال بود و در معاینه بیمار پس از یک ماه کاملاً برطرف شده بود.

نتیجه گیری

با توجه به بحث فوق چنین می توان نتیجه گیری کرد که هر چند ابتلای سینوس ماگزیلاری به موکوسل نادر است ولی بایستی در تشخیص افتراقی ضایعات گسترش یابنده سینوس ماگزیلاری با تهاجم فشاری حتماً

¹ Lund