

## کاهش شنوایی حسی - عصبی به دنبال اعمال جراحی عفونت مزمن گوش میانی

دکتر مسعود نادرپور<sup>۱</sup>، دکتر یلدا جباری مقدم<sup>۲</sup>

<sup>۱</sup> نویسنده مسئول: استادیار گروه گوش و حلق و بینی دانشکده پزشکی دانشگاه علوم پزشکی تبریز E-mail: Naderpourm@yahoo.com  
<sup>۲</sup> دستیار گوش، حلق و بینی دانشگاه علوم پزشکی تبریز

### چکیده

**زمینه و هدف:** عفونت حاد گوش میانی دومین بیماری شایع دوران کودکی است که در صورت عدم درمان مناسب می تواند به عفونت مزمن گوش میانی تبدیل شود و در این صورت نیازمند مداخله جراحی خواهد بود. درمان جراحی اوتیت مدیای مزمن بر پایه دو عامل شامل حذف نسوج پاتولوژیک و بهبود شنوایی است. ترومای حلزون گوش داخلی (ناشی از به کارگیری ساکشن، دریل جراحی، دستکاری استخوانچه ای در حین جراحی گوش میانی) ممکن است کاهش شنوایی حسی - عصبی ایجاد کند. کاهش شنوایی حتی به مقدار کم هم می تواند اثرات قابل توجهی در بیماران داشته باشد. مطالعه حاضر به منظور بررسی کاهش شنوایی حسی - عصبی در اعمال جراحی گوش انجام شد.

**روش کار:** این مطالعه به روش مقطعی - تحلیلی - مقایسه ای بر روی ۱۰۰ بیمار بستری شده در بخش گوش، حلق و بینی بیمارستان امام خمینی تبریز در طی سال های ۸۲-۱۳۸۰ انجام شد. اطلاعات بر اساس منحنی اودیوگرام قبل و بعد از عمل جراحی جمع آوری و تجزیه و تحلیل شد.

**یافته ها:** در مقایسه اودیوگرام قبل و بعد از عمل جراحی گوش، میزان کاهش شنوایی حسی - عصبی بعد از عمل جراحی در شش بیمار (۶٪) دیده شد. پنج مورد (۸۳٪) از این بیماران زن بودند. بیشترین میزان عارضه (۶۶/۶٪) به دنبال جراحی تمپانوپلاستی با ترمیم استخوانچه ای بود. هیچ موردی از کاهش شنوایی حسی - عصبی به دنبال رادیکال ماستوئیدکتومی و رادیکال ماستوئیدکتومی مدیفیه دیده نشد.

**نتیجه گیری:** هر نوع جراحی در گوش میانی با احتمال آسیب به عصب صورتی و در نتیجه کاهش شنوایی همراه است. از آنجا که معمولاً جراحی گوش میانی برای بهتر شدن عملکرد گوش میانی انجام می گیرد چنین خطری باید بیشتر مورد توجه قرار گیرد. در مطالعه حاضر دستکاری استخوانچه ای نقش عمده در پیدایش عارضه کاهش شنوایی حسی - عصبی بعد از جراحی داشت.

**واژه های کلیدی:** کاهش شنوایی، حسی - عصبی، جراحی گوش، اوتیت میانی مزمن

دریافت: ۸۳/۹/۸ اصلاح نهایی: ۸۴/۳/۲۱ پذیرش: ۸۴/۵/۳۰

### مقدمه

به استثنای عفونت های ویروسی تنفسی فوقانی، اوتیت میانی شایع ترین بیماری سنین کودکی است و در صورت عدم درمان مناسب به اوتیت مزمن<sup>۱</sup> تبدیل می شود. به دنبال اوتیت میانی مزمن کاهش شنوایی، پارگی

مزمن پرده صماخ، ماستوئیدیت، آتلکتازی پرده صماخ، اوتیت میانی چسبنده<sup>۲</sup>، تمپانواسکلروز، سخت شدگی یا خوردگی استخوانچه ها و ... اتفاق می افتد [۱]. درمان این عوارض نیازمند مداخله جراحی می باشد. درمان جراحی اوتیت مدیای مزمن بر پایه دو عامل شامل

<sup>۲</sup> Adhesive Otitis Media

<sup>۱</sup> Chronic Otitis Media

دموگرافیک و ادیوگرام قبل و بعد از عمل جراحی و نوع عمل جراحی انجام گرفته بود ثبت شد. داده های به دست آمده با استفاده از نرم افزار آماری SPSS و آزمون های آمار توصیفی مورد تجزیه و تحلیل آماری قرار گرفت.

### یافته ها

در این مطالعه میانگین سنی بیماران  $10/8 \pm$  سال بود. کم سن ترین ۱۴ و بالاترین ۵۷ ساله بود. در ۱۰۰ بیمار مطالعه شده ۴۲ نفر مرد و ۵۸ نفر زن بودند. فراوانی کاهش شنوایی حسی - عصبی به دنبال انجام عمل جراحی در این مطالعه ۶٪ بود.

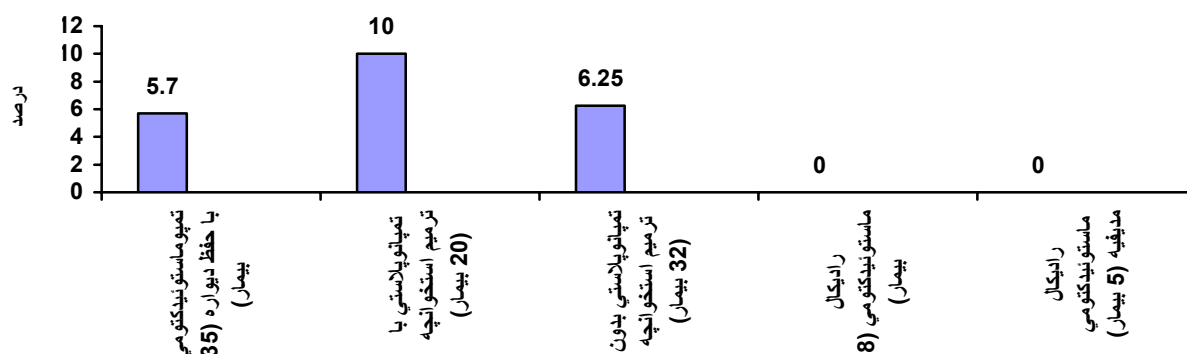
از ۳۵ بیماری که تحت عمل تمپانوماستوئیدکتومی با حفظ دیواره کانال قرار گرفته بودند، دو مورد (۵/۷۵٪) کاهش شنوایی حسی - عصبی داشتند. از هشت بیماری که تحت عمل رادیکال ماستوئیدکتومی قرار گرفته بودند هیچ کدام عارضه کاهش شنوایی حسی نداشتند و از پنج بیماری که تحت عمل رادیکال ماستوئیدکتومی مدیفیه قرار گرفته بودند هیچ کدام عارضه کاهش شنوایی حسی - عصبی نداشتند، ولی از ۳۲ بیماری که تحت عمل تمپانوپلاستی بدون ترمیم استخوانچه ای قرار گرفته بودند دو مورد (۶/۲۵٪) این عارضه را داشتند و از ۲۰ بیماری که تحت عمل تمپانوپلاستی با ترمیم استخوانچه ای قرار گرفته بودند دو مورد (۱۰٪) این عارضه را داشتند (نمودار ۱).

از بین شش بیماری که دچار کاهش شنوایی حسی - عصبی بعد از عمل شده بودند، در چهار مورد عمل جراحی توام با ترمیم استخوانچه ای انجام شده بود. از این شش بیمار عارضه دار سه نفر (۵۰٪) قبل از عمل ترشح داشتند و وجود یا فقدان ترشح در ایجاد عارضه حسی - عصبی دخیل نبود. هر چند تعداد بیماران زن و مرد تقریباً با هم برابر بودند ولی ۸۳/۳٪ بیماران عارضه دار را افراد مونث تشکیل می دادند. تنها یک مورد از شش نفر دچار عارضه، مرد بود. بین سن بیماران و میزان عارضه رابطه معنی دار وجود نداشت (جدول ۱).

حذف کامل نسوج پاتولوژیک و بهبود شنوایی می باشد. روش های جراحی مختلفی بر پایه شدت و درجه بیماری به کار گرفته می شود. هر نوع جراحی در گوش میانی با خطر آسیب عصب صورتی و در نتیجه کاهش شنوایی همراه است [۲]. از آنجایی که از اهداف جراحی گوش میانی بهبود عملکرد گوش می باشد. چنین آسیبی باید بیشتر مورد توجه قرار گیرد، زیرا عمل جراحی که در جهت اصلاح کاهش شنوایی انجام می گیرد در صورتی که با عارضه کاهش شنوایی همراه باشد ارزش خود را از دست می دهد. مطالعه حاضر به منظور بررسی کاهش شنوایی حسی - عصبی به دنبال اعمال جراحی گوش میانی انجام شد.

### روش کار

این مطالعه به صورت مقطعی - تحلیلی - مقایسه ای در ۱۰۰ بیمار که به علت عفونت مزمن گوش میانی و ماستوئید در بخش گوش، حلق و بینی بیمارستان امام خمینی (ره) در طی سال های ۸۲-۱۳۸۰ تحت عمل جراحی قرار گرفته بودند انجام شد. جراحی این بیماران توسط یک جراح انجام گرفت. تمامی بیماران به طور معمول ادیومتری قبل از عمل داشتند. حدود ۸-۶ هفته بعد از عمل از تمام بیماران ادیومتری انجام شد و ایجاد کاهش شنوایی حسی - عصبی به عنوان عارضه عمل مورد بررسی قرار گرفت. ادیوگرام قبل و بعد از عمل مقایسه شد. بیمارانی که کاهش شنوایی حسی - عصبی در گوش جراحی شده داشتند به عنوان عارضه جراحی در نظر گرفته شد. بیمارانی که قبل از عمل در زمینه عفونت مزمن گوش میانی کاهش حسی - عصبی را داشتند و در ادیومتری بعد از عمل کاهش شنوایی حسی - عصبی بیشتر شده بود به عنوان عارضه عمل جراحی در نظر گرفته شد. هیچ یک از بیماران بستری تا انجام ادیومتری بعد از عمل از داروهای اتوتوکسیک استفاده نکرده بودند و در صورت مشاهده کاهش شنوایی حسی - عصبی بعد از عمل در هر دو گوش که این موارد جزو عوارض جراحی محسوب نمی شد. اطلاعات در پرسشنامه ای که شامل مشخصات



نمودار ۱. مقایسه عوارض حسی-عصبی بعد از عمل در انواع اعمال جراحی گوش

جدول ۱. تعداد افراد دچار عارضه کاهش شنوایی حسی-عصبی بر اساس نوع عمل، جنس، سن و وضعیت ترشح

متغیر	جنس	سن	وضعیت ترشح
تمپانوماستوئیدکتومی با ترمیم استخوانچه ای	مونث	۴۵	با ترشح
تمپانوپلاستی بدون ترمیم استخوانچه ای	مونث	۳۰	بدون ترشح
تمپانوپلاستی با ترمیم استخوانچه ای	مونث	۵۵	بدون ترشح
تمپانوماستوئیدکتومی با ترمیم استخوانچه ای	مذکر	۲۱	با ترشح
تمپانوپلاستی با ترمیم استخوانچه ای	مونث	۳۸	با ترشح
تمپانوپلاستی بدون ترمیم استخوانچه ای	مونث	۲۰	بدون ترشح

در عمل تمپانوماستوئیدکتومی با حفظ دیواره کانال، میانگین کاهش شنوایی حسی - عصبی ۴۰ دسی بل بود که در فرکانس های بالای یک کیلو هرتز بود. در عمل تمپانوپلاستی میانگین کاهش شنوایی حسی عصبی ۴۰ دسی بل بود که در این مورد افت در فرکانس های بالای یک کیلو هرتز بود.

از عمل ادیوگرام طبیعی (از نظر هدایت استخوانی) داشتند ایجاد شد. در این میان ۲/۰٪ کاملاً ناشنوا شدند و در ۸/۰٪ موارد کاهش شنوایی در فرکانس های بالاتر از چهار کیلو هرتز دیده شد. ۳/۰٪ در دو کیلو هرتز تحت تاثیر قرار گرفته بودند. همچنین شیوع کاهش شنوایی در فرکانس بالا در این مطالعه با انجام جراحی با استفاده از دریل در استخوان تمپورال ارتباط نداشت [۲]. در مطالعه ای وجود این عارضه به علت استفاده از دریل و سایر وسایل حین جراحی گزارش شده که منجر به صدمات صوتی حلزونی گوش داخلی و پیدایش کاهش شنوایی حسی - عصبی شده بود [۳]. دریل می تواند با آسیب مستقیم به لایرننت غشایی کری ناگهانی ایجاد کند و یا با برخورد به زنجیره استخوانی سالم کاهش شنوایی حسی - عصبی ایجاد نماید. در نهایت دریل می تواند از طریق ایجاد

هر نوع جراحی در گوش میانی با خطر آسیب صوتی و در نتیجه کاهش شنوایی حسی - عصبی همراه است. از اهداف جراحی گوش میانی بهبود شنوایی است چنین عارضه غیر قابل برگشت باید بیشتر مورد توجه قرار گیرد. مطالعه ولتر<sup>۱</sup> و همکاران نشان داد که کاهش شنوایی حسی - عصبی در ۱/۳٪ بیمارانی که قبل

## بحث

هر نوع جراحی در گوش میانی با خطر آسیب صوتی و در نتیجه کاهش شنوایی حسی - عصبی همراه است. از اهداف جراحی گوش میانی بهبود شنوایی است چنین عارضه غیر قابل برگشت باید بیشتر مورد توجه قرار گیرد. مطالعه ولتر<sup>۱</sup> و همکاران نشان داد که کاهش شنوایی حسی - عصبی در ۱/۳٪ بیمارانی که قبل

<sup>1</sup> Volter

از عمل شیفت آستانه ای گذرا را نمی توان بررسی کرد و در نهایت دریل کردن ماستوئید با دریل های امروزه آثار سویی بر گوش داخلی نداشته و در هیچکدام از موارد ماستوئیدکتومی شده این عارضه دیده نشد. در مطالعه حاضر بر خلاف نتایج حاصله از مطالعه فوق کاهش شنوایی حسی - عصبی در عمل تمپانوپلاستی با ترمیم استخوانچه ای بیشتر بود که نشانگر تخریب هیدرولیکی بعد از دستکاری استخوانچه ها بود، بنابراین لازم است در هر عملی که اطراف استخوانچه ها در موارد سالم بودن زنجیره صورت می گیرد، دقت کافی به عمل آید تا دستکاری استخوانچه ها به حداقل برسد و نیز در موارد دریل کردن در نزدیکی استخوانچه ها به خصوص زائیده کوتاه استخوان سندان باید مراقبت نمود تا ابزار کار به استخوانچه برخورد نکند و در نهایت در باز سازی استخوانچه ها از دستکاری بیش از حد استخوان رکابی پرهیز نمود تا از بروز کاهش شنوایی حسی - عصبی به عنوان عارضه جراحی کاسته شود. فراوانی این عارضه در یک مطالعه ۳٪ گزارش شده است و در مواردی که بیماران تحت عمل جراحی ماستوئیدکتومی با زنجیره استخوانچه ای سالم قرار گرفتند بوده است [۸]. در مطالعه پیگناتارو<sup>۳</sup> و همکاران در ۴۱ مورد میرنگوپلاستی انجام گرفته است هیچ موردی از کاهش شنوایی حسی - عصبی گزارش نشد [۹]. در بررسی حاضر نیز این عارضه در ۶٪ موارد دیده شد که نیاز به تمهیدات ذکر شده در بالا برای جلوگیری از این عارضه در حین جراحی دارد.

### نتیجه گیری

هر نوع جراحی در گوش میانی با احتمال آسیب صوتی و در نتیجه کاهش شنوایی همراه است. از آنجا که معمولا جراحی گوش میانی برای بهتر شدن عملکرد گوش میانی انجام می گیرد چنین خطری باید بیشتر مورد توجه قرار گیرد. در مطالعه حاضر دستکاری استخوانچه ای نقش عمده در پیدایش عارضه کاهش شنوایی حسی - عصبی بعد از جراحی داشت.

ارتعاشات منجر به این صدمه شود [۳]. امروزه با دریل های به کار گرفته آسیب ناشی از ارتعاشات به حداقل رسیده است. در مطالعه حاضر ارتعاشات ناشی از دریل در پیدایش عارضه کاهش شنوایی حسی - عصبی نقش نداشت، چون در هیچ کدام از موارد تمپانوماستوئیدکتومی بدون باز سازی استخوانچه ای که از دریل استفاده شده کاهش شنوایی حسی - عصبی دیده نشد. در یک مطالعه بر روی ۹۰ بیمار که اکثریت آنها تحت عمل جراحی ماستوئیدکتومی رادیکال مدیفیه قرار گرفته بودند کاهش شنوایی حسی - عصبی ایاتروژنیک گزارش نشد [۴]. دستکاری استخوانچه ها می تواند درجاتی از آسیب شنوایی حسی - عصبی ایجاد کند [۵]. در مطالعه حاضر نیز دستکاری استخوانچه ای نقش عمده در پیدایش عارضه کاهش شنوایی حسی - عصبی داشت. این دستکاری می تواند زمانی که هر سه استخوانچه سالم باشند، بر روی هر کدام از استخوانچه ها رخ داده که با برخورد وسایل ظریف حین عمل با استخوانچه ها و یا برخورد دریل در حین ماستوئیدکتومی آسیب گوش داخلی صورت می گیرد و یا در موقع باز سازی زنجیره استخوانچه ای دستکاری بیش از حد استخوان رکابی باعث این عارضه می گردد. در مطالعه هوتن<sup>۱</sup> هدایت استخوانی در ۵۰ بیمار که تحت جراحی گوش میانی قرار گرفته بودند در روزهای بعد از عمل پیگیری شد. به این منظور سه نوع جراحی شامل جراحی روی استخوانچه ها، ماستوئیدکتومی با دریل و تمپانوپلاستی با ترمیم استخوانچه ها انجام گرفت که مشخص گردید، در مطالعه ایشان شیفت آستانه ای موقت ایجاد کرده بود، همچنین در مطالعه فوق هیچ تخریب هیدرولیکی بعد از دستکاری استخوانچه ها دیده نشد [۶]. در مطالعه پالوا<sup>۲</sup> و همکاران از بین ۵۵ گوشی که تحت جراحی ماستوئیدکتومی ساده یا رادیکال قرار گرفته بودند در ۱۰ مورد کاهش شنوایی حسی - عصبی دیده شد [۷]. ولی در مطالعه حاضر با توجه به انجام ادیومتری ۸-۶ هفته بعد

<sup>1</sup> Hutten

<sup>2</sup> Palva

<sup>3</sup> Pignataro

## References

- 1- Cumming, CW. Otolaryngology Head and Neck Surgery, 3<sup>rd</sup> ed. Mosby: Louis, 2001:461-6.
- 2- Volter C, Baier G, Schon F, Muller J, Helms J. Inner ear depression after middle interventions. Laryngorhinootologie. 2000 Mar; 79 (5): 260-5.
- 3- Tos M, Law T, Plate S. Sensorineural hearing loss following chronic ear surgery. Ann Otol Rhino Laryngol. 1984 Jul-Aug; 93 (4pt1): 403-9.
- 4- Hegwald M, Heitman R, Wiederhold ML, Cooper JC, Gates GA. High-frequency electro stimulation hearing after mastoidectomy. Otolaryngol Head Neck Surg. 1989 Jan; 100(1): 49-56.
- 5- Greenberg JS, Manolidis S. High incidence of complications encountered in chronic otitis media surgery in a U.S. metropolitan public hospital. Otolaryngol Head Neck Surg. 2001 Dec; 125(6): 623-7.
- 6- Hutten B. Cochlear damage caused by middle ear surgery. Laryngorhinootologie. 1991; 70(2): 66-71.
- 7- Palva A, Sorrim: can an operation of deaf ear be dangerous for hearing? Acta Otolaryngol. 1989; 360:155-7.
- 8- Vartiainen E, Seppa J. Results of bone conduction following surgery for chronic ear disease. Eur Arch Otorhinolaryngol. 1997; 254(8): 384-6.
- 9- Pignataro L, Cappaccio P, Zaghis A. Myringoplasty in children: anatomical and functional results. J Laryngol Otol. 2001 May; 115 (5): 369-73.