

Clinical Results of Arthroscopic Repair of Isolated Longitudinal Tear of Medial Meniscus by Vertical Cruciate Double Mattress Sutures with Outside-in Technique

Barzgar SH¹, Mohseni MA¹, Goudarzi A*¹, Tabrizi A¹

¹Department of Orthopaedics, Shohada Hospital, School of Medicine, Tabriz University of Medical Sciences, Tabriz, Iran

* Corresponding Author. Tel: +989148068043 Fax:+984113857765 E-mail: ali_sag90@yahoo.com

Received: 23 May 2012 Accepted: 28 Nov 2012

ABSTRACT

Introduction: Meniscal tears are one of the most common injuries treated by arthroscopic techniques. Arthroscopic meniscal repair is an accepted way of treatment for meniscal tears. Different arthroscopic techniques for meniscal repair are: inside-out, outside-in and all inside. In the first 2 techniques, meniscus is repaired by sutures and in the later by suture or by commercial ready implants. The goal of current study is assessing clinical results of arthroscopic repair of longitudinal meniscal tears with vertical cruciate double mattress sutures by outside-in technique after 9 months.

Methods: In this case series study, in 13 patients having criteria for engaging the study with longitudinal isolated meniscus tear, arthroscopic meniscal repair was done with vertical cruciate double mattress sutures by outside-in technique and patients were followed for 9 months.

Results: Of 13 patients, there were 12 males (92.3%) and one female (7.7%) aged 15-38 (average 28.3) years. In follow up period, there was one case (7.7%) of irritation by subcutaneous knot. There was not any failure of repair. Average Lysholm score increased from 55.23 to 91.23 after 9 months of follow up, which was statistically significant ($p < 0.001$). At the end of follow up period, there was not any medial joint line tenderness of knee, giving way or significant effusion or pain.

Conclusion: This study shows that this technique has a good short term outcome with no failure and low complications but it is necessary to do more long term studies to prove it.

Key words: Arthroscopy; Meniscal Repair; Outside in; Vertical Cruciate Double Mattress Suture

بررسی نتیجه بالینی ترمیم آرتروسکوپیک پارگی طولی منیسک با استفاده از گره ورتیکال کروشیت دابل ماترس به روش خارج به داخل

سید حمید برزگر^۱، محمد علی محسنی^۱، علی گودرزی^{۱*}، علی تبریزی^۱

^۱ گروه ارتوپدی، مرکز آموزشی و درمانی شهید، دانشکده پزشکی، دانشگاه علوم پزشکی تبریز، تبریز، ایران

*نویسنده مسئول. تلفن: ۰۹۱۴۸۰۶۸۰۴۳ فاکس: ۰۴۱۱۳۸۵۷۷۶۵ پست الکترونیک: ali_sag90@yahoo.com

چکیده

زمینه و هدف: پارگی های منیسک یکی از شایعترین ضایعاتی است که در آرتروسکوپی با آن برخورد می شود. ترمیم جراحی منیسک به شیوه آرتروسکوپی یکی از روشهای پذیرفته شده درمان پارگی منیسک می باشد. روشهای مختلف ترمیم منیسک به شیوه آرتروسکوپی شامل روشهای داخل به خارج، خارج به داخل و تمام داخل می باشد. در دو روش اول از نخ بخیه برای فیکساسیون منیسک استفاده میگردد و در روش سوم از نخ و یا وسایل تجاری از قبل آماده استفاده می گردد. هدف از این مطالعه بررسی نتایج بالینی ۹ ماهه ترمیم پارگی تنهای منیسک داخلی به روش خارج به داخل و با استفاده از گره خاص ورتیکال کروشیت دابل ماترس بود.

روش کار: در این مطالعه سری موردی، ۱۳ بیمار با پارگی طولی تنهای منیسک داخلی که واجد شرایط شرکت در مطالعه بودند تحت ترمیم آرتروسکوپی منیسک به روش خارج به داخل و با استفاده از گره ورتیکال کروشیت دابل ماترس قرار گرفتند و بیماران به مدت ۹ ماه پیگیری شدند.

یافته ها: ۱۳ بیمار با پارگی طولی تنهای منیسک داخلی تحت ترمیم آرتروسکوپی پارگی قرار گرفتند. از این تعداد ۱۲ نفر (۹۲/۳٪) مرد و ۱ نفر زن (۷/۷٪) با فاصله سنی ۳۸-۱۵ سال (متوسط ۲۸/۳ سال) بودند. در مدت پیگیری یک مورد (۷/۷٪) عارضه ناشی از تحریک نخ بخیه وجود داشت و شکست درمانی وجود نداشت. متوسط امتیاز لیشولم از ۵۵/۲۳ به ۹۱/۲۳ افزایش یافت که از نظر آماری معنی دار بود ($p < 0.001$). در انتهای دوره پیگیری موردی از تندرینس سطح مفصلی داخلی زانو، درد یا تورم قابل توجه و یا خالی شدن زیر پا وجود نداشت.

نتیجه گیری: این مطالعه نشان می دهد که این روش با نتایج بالینی کوتاه مدت خوب، عارضه کم و بدون شکست درمانی همراه می باشد. با این حال نیاز به بررسی های بیشتر و بلند مدت برای آن می باشد.

کلمات کلیدی: آرتروسکوپی؛ ترمیم منیسک؛ خارج به داخل؛ گره ورتیکال کروشیت دابل ماترس

دریافت: ۹۱/۳/۳ پذیرش: ۹۱/۹/۸

مقدمه

در گذشته بیشترین درمان انجام شده برای ضایعات منیسک برداشتن کامل منیسکها بوده است [۱]. سپس در ۱۹۴۸ تغییرات رادیولوژیک متعاقب منیسکتومی گزارش شد و امروزه تغییرات دژنراتیو بدنبال منیسکتومی کامل پذیرفته شده است [۲، ۱]. اکنون هدف درمان پارگی منیسک حفظ آن است [۳] که این هدف با پیشرفت روشهای جراحی باز و توسعه آرتروسکوپی بدست آمده است. در دو دهه

گذشته ترمیم آرتروسکوپی محبوبیت پیدا کرده و ۲۰-۱۰ درصد کل پروسه های جراحی روی منیسکها را شامل می شود [۳]. بطور کلی منیسک ها ساختمان های فیبروکارتیلاژی گوه شکل و C شکلی هستند که بیشتر از فیبرهای کلاژن تپ I تشکیل شده و به صورت حلقوی قرار گرفته اند و اجزای شعاعی و عمودی کمی دارند که این ترکیب به منیسکها خصوصیت جاذب شوک بودن و تحمل وزن می دهد [۱]. بی شک واسکولاریته و توانایی ایجاد واکنش التهابی مهمترین عامل در

عدم وجود علائم پارگی رباط صلیبی قدامی زانو، پارگی طولی قابل جا اندازی در منیسک داخلی و پارگی قابل ترمیم بود. معیارهای خروج عبارت بودند از: سابقه عفونت داخل یا خارج مفصل زانو یا وجود بیماریهای متابولیک، کلاژن، کریستالی یا نتوپلاستیک مفصل، سابقه ترمیم یا جراحی قبلی منیسک، پارگی های منیسک در ناحیه آواسکولار، پارگی های منیسک پایدار (یعنی پارگی های منیسک با طول کمتر از ۱۰ و جابجایی کمتر از ۳ میلی متر). پارگی های شعاعی، افقی یا کمپلکس، پلیکای علامت دار، کندرومالاسی گرید III و IV در پاتلا و یا کندیل داخلی، دژنره بودن منیسک و نیز پارگی های دو طرفه منیسک.

از ۱۰۳ مورد آرتروسکوپی انجام شده در ۳۰ مورد پاتولوژی در منیسک ها وجود نداشت و در ۷۳ مورد پاتولوژی در منیسکها یافت شد. از این بیماران ۳۱ مورد پاتولوژی تنهای منیسکی غیر قابل ترمیم داشتند و ۲۹ مورد ضایعه همراه وجود داشت: ۲۳ مورد ضایعه لیگامانی همراه (۴ مورد با منیسک قابل ترمیم)، ۵ مورد کندرومالاسی گرید III و IV، ۲ مورد سندرم پلیکا، و ۱ مورد سابقه جراحی قبلی روی منیسک و ۴ مورد پارگی دو طرفه منیسک وجود داشت که یک سمت غیر قابل ترمیم بود. همگی این موارد از مطالعه حذف شدند. ۱۳ مورد پارگی منیسک تنهای قابل ترمیم وارد این مطالعه شدند. پارگی ها همه در منیسک داخلی قرار داشتند و همگی در ثلث قدامی یا میانی بودند. پیش از عمل جراحی موارد زیر در هر بیمار انجام می گردید: رادیوگرافی ساده برای رد استوآرتروز، ضایعات استوکندرال و شکستگی ها و نیز تکمیل پرسشنامه های امتیاز لیشولم^۱ و مقیاس فعالیت تگنر^۲.

همه بیمارانی که در مطالعه شرکت داده شده بودند به غیر از یک نفر تصویر برداری رزونانس مغناطیسی (ام.آر.آی) داشتند که عدم وجود پاتولوژیهای مفصلی

پتانسیل ترمیم یک بافت است. در منیسک خونرسانی محدود به ۳۰-۱۰ درصد محیطی آن می باشد و بنابراین ضایعات ثلث محیطی منیسک بیشترین پتانسیل ترمیم را دارند. علاوه بر محل پارگی سایر عواملی که باید در نظر گرفته شود عبارتند از: زمان ضایعه، طول و وسعت پارگی، الگوی پارگی، وجود ضایعات همراه، سطح فعالیت، سن، میزان آرتروز و بیماریهای همراه [۲،۱].

در یک بررسی با پیگیری ۱۵ ساله، پس از منیسکتومی پارشیل سرانجام بالینی خوب به میزان ۸۸٪ با حداقل تغییرات رادیوگرافیک دیده شده است [۱]. در مطالعه دیگری ارتباط مستقیمی بین میزان تغییرات دژنراتیو و افزایش مقدار منیسک برداشته شده دیده شده است [۱]. هدف از این مطالعه بررسی نتایج بالینی ۹ ماهه ترمیم منیسک داخلی به روش خارج به داخل و با استفاده از گره خاص ورتیکال کروشیت دابل ماترس بود.

روش کار

این مطالعه مرور موارد در مرکز آموزشی و درمانی شهدا دانشگاه علوم پزشکی تبریز و در گروه آموزشی جراحی ارتوپدی این مرکز در سال ۱۳۸۹ انجام گرفته است. نمونه مورد مطالعه شامل آن دسته بیماران دارای علائم و نشانه در مفصل زانو بوده که کاندید درمان جراحی آرتروسکوپی بوده و تمایل به انجام آن را داشته اند. این بیماران در صورت دارا بودن شرایط ورود به مطالعه، بعد از رضایت برای شرکت در مطالعه و اخذ رضایت نامه کتبی، وارد مطالعه شدند.

معیارهای ورود به مطالعه شامل شرح حال نشان دهنده پاتولوژی منیسک (درد یا قفل شدن زانو یا خالی شدن زیر پا زانو)، سن بین ۱۵ تا ۴۰ سال، وجود نشانه های پارگی منیسک در معاینه فیزیکی (مفصل قفل شده، تندرینس خط مفصلی، درد هنگام فشار آوردن روی منیسک، تستهای مثبت بر انگیزاننده) و

¹ The Lysholm knee score

² Tegner activity level scale

محل پارگی به سمت لبه فوقانی، به درون مفصل رانده و نخ با پروب به درون مفصل کشیده می‌شد. سوزن آنژیوکت مجدداً از همان برش و پس از کشیدن محل برش به پایین و قدام، از لبه تحتانی منیسک به سطح فوقانی آن وارد شده به داخل مفصل وارد می‌گشت. حلقه ساخته شده از نخ نایلون به داخل مفصل فرستاده می‌شد و سپس نخ پی.دی.اس از حلقه رد شده و با آن بیرون کشیده می‌شد.

در فلکسیون ۹۰ درجه و واورس زانو (وضعیت نزدیک به شکل ۴ لاتین) در عمق برش پوستی ایجاد شده روی کپسول، دو سر نخ پی.دی.اس گره زده شده، استحکام بخیه‌ها با پروب بررسی می‌شد. بعد از گذاشتن ساکشن درن و ترمیم پوست و تزریق محلول آنستتیک در مفصل، محل زخم پانسمان و بانداژ می‌گشت.

پس از عمل از بريس لولا دار استفاده شده و حرکات زانو از فردای روز عمل شروع می‌شد. راه رفتن با کراچ با تحمل وزن پارشیل به مدت چهار هفته انجام می‌گشت و پس از آن تحمل وزن کامل بدون کراچ اجازه داده می‌شد. بريس در هفته ششم برداشته می‌شد. در تمام این مدت ورزشهای تقویت عضلات کوادری سپس انجام می‌گشت. بازگشت به فعالیت‌های ورزشی بسته به وسعت ترمیم پس از سه تا شش ماه اجازه داده می‌شد. تمامی موارد جراحی توسط یک نفر انجام می‌گردید تا تفاوت در مهارت جراح در نتایج درمانی تاثیر گذار نگردد. اطلاعات به دست آمده قبل و پس از ترمیم در طی پیگیری به مدت ۹ ماه در هر بیمار و کل بیماران واجد شرایط مقایسه می‌گردید.

بررسی آماری: در بررسی داده‌های بدست آمده از این مطالعه از روش‌های آماری توصیفی برای بررسی توصیفی داده‌ها استفاده شده است. جهت مقایسه داده‌های کیفی از آزمون‌های غیرپارامتری مانند آزمون ویلکاکسون و داده‌های کیفی در طول

دیگر و پارگی در منیسک داخلی را تایید می‌کرد. معاینه دقیق زانو از نظر وجود درد، تندرئس، تورم، مقدار آتروفی ران و دامنه حرکات انجام می‌گردید. طی مراجعه بیماران به درمانگاه در طی هفته چهارم و نیز طی ماه سوم، ششم و نهم پس از عمل، معاینه بالینی دقیق از نظر وجود درد و تندرئس، تورم، مقدار آتروفی ران و دامنه حرکات و نیز سایر علائم و نشانه‌های پارگی منیسک و نیز خالی شدن زیر زانو انجام می‌شد و پرسشنامه‌های لیشولم و تگنر نیز تکمیل می‌گردید.

تکنیک: وسایل مورد استفاده در این روش عبارتند از: دو عدد آنژیوکت شماره ۱۶ یا ۱۸، یک عدد نخ پلی داوکسانون (پی دی اس) شماره یک و یک عدد نخ نایلون شماره صفر.

بعد از ارزیابی پارگی منیسک و آماده کردن آن و لوکالیزه کردن محل پارگی با استفاده از نور آرتروسکوپ، یک شکاف دو میلی متری عمودی روی پوست در محل پارگی و در محاذات خط مفصلی ایجاد می‌شد. سپس در محل برش پوست به بالا و قدام کشیده شده، سوزن آنژیوکت از لبه فوقانی منیسک وارد و پس از عبور از محل پارگی از سطح تحتانی منیسک خارج می‌شد در حالی که نخ نایلون صفر که به شکل لوپ درآورده شده بود با سوزن آنژیوکت به داخل مفصل رانده می‌شد.

آنژیوکت بعدی که محتوی نخ پی.دی.اس بود بعد از کشیدن محل برش پوست به بالا و خلف، از لبه فوقانی منیسک داخل شده و پس از عبور از پارگی منیسک، به سطح تحتانی آن وارد می‌شد. سپس نخ وارد فضای مفصلی شده و از درون لوپ رد می‌گردید و نخ پی.دی.اس با لوپ از مفصل بیرون کشیده می‌شد.

مجدداً بعد از کشیدن محل برش پوست به پایین و خلف، یک سرهمان نخ پی دی اس با سوزن آنژیوکت از سطح تحتانی منیسک پس از گذراندن شدن از

همچنین سیر امتیاز بدست آمده برای لنگش، استفاده از وسایل کمکی برای راه رفتن، بالا رفتن از پله ها، چمباتمه، ناپایداری مفصلی، تورم، درد، مقدار آتروفی ران و جمع امتیاز به دست آمده در پرسشنامه لیشولم در زمان جراحی و هفته چهارم و ماههای ۳ و ۶ و ۹ از نظر آماری معنی دار بود. در امتیاز مربوط به استفاده از وسایل کمکی در هفته چهارم کاهش امتیاز مشاهده شد که ناشی از نوع مراقبت بعد از عمل و استفاده از وسایل کمکی برای تحمل وزن بوده است. متوسط امتیاز تگنر از ۲/۹ به ۳/۹۳ افزایش یافت.

بحث

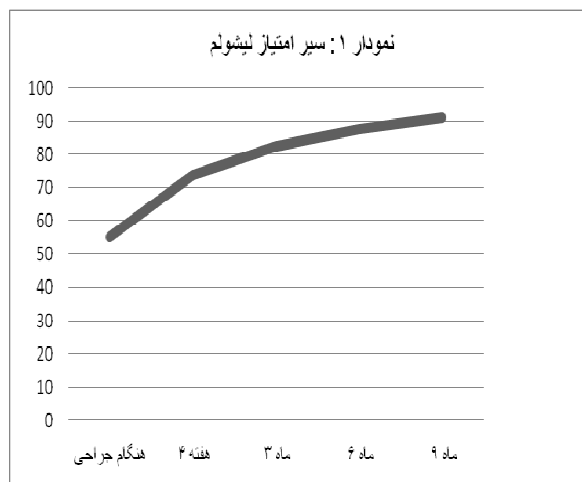
پارگی منیسک معمولا به علت ترکیبی از نیروهای مکانیکی وارده با یا بدون وجود پاتولوژیهای قبلی منیسک مثل وجود دژنراسیون و ... رخ می دهد. در حالتی که ضایعه قبلی وجود داشته باشد پارگی با ترومای کمتری می تواند رخ دهد [۲]. روشهای درمانی متعددی برای پارگی منیسک به کار رفته که شامل انواع منیسکتومی ها و انواع روشهای ترمیم می باشد. امروزه ترمیم روش ارجح است [۶-۱]. با این حال گزارش شده که برتری ترمیم منیسک بر منیسکتومی پس از پیگیری ۱۳ ساله نسبت به پیگیری ۷ ساله از بین می رود [۴]. از انواع پارگیها، پارگی کامل طولی شایعترین پارگی است که تحت ترمیم قرار می گیرد [۱].

موفقیت ترمیم بسته به عوامل مختلفی است که یکی از این عوامل چگونگی تعریف ترمیم موفق منیسک و یا شکست آن است. در این مورد تناقضات زیادی وجود دارد. طبق نظر کوتسوولوس و همکاران منیسک وقتی ترمیم یافته تلقی می شود که افوزیون و تندرns فضای مفصلی وجود نداشته باشد و نیز تست مک موری منفی باشد. اگر یک یا بیشتر از این حالات وجود داشته باشد شکست تلقی می شود [۵]. همچنین در برخی موارد عود علایم مینور حتی اگر

زمان از آزمون اندازه گیری های تکراری استفاده شده است. در تمامی موارد $p < 0.05$ معنی دار در نظر گرفته شده است. بررسی آماری توسط نرم افزار SPSS نسخه ۱۷ انجام شده است.

یافته ها

در این مطالعه ۱۳ بیمار واجد شرایط با میانگین سنی ۲۸/۳ سال شامل ۱۲ نفر (۹۲/۳٪) مرد و ۱ نفر (۷/۷٪) زن که ۹ مورد از زنانها سمت راست (۶۹٪) و ۴ مورد (۳۱٪) سمت چپ بودند، تحت ترمیم آرتروسکوپی پارگی منیسک داخلی به روش خارج به داخل با گره ورتیکال کروشیت دابل ماترس قرار گرفتند. عارضه حین و یا پس از عمل جراحی مثل عفونت، عارضه نوروواسکولار، ترومبوز وریدهای عمقی در این بیماران مشاهده نشد و فقط یک بیمار (۷/۷٪) از تحریک محل بخیه در زیر پوست شاکی بود که پس از مدتی با اقدامات کنزرواتیو این حالت برطرف شد. هیچ موردی از خالی شدن زیر زانو، تورم قابل توجه، درد مداوم و یا دردی که فعالیتها روزمره را مختل کند و نیز تندرns در خط مفصلی داخلی یا محدودیت حرکتی در طی ماه نهم وجود نداشت. موردی از شکست درمان وجود نداشت. تغییرات حاصله در تمامی موارد با بهبودی همراه و از نظر آماری معنی دار بود (جدول ۱ و ۲ و نمودار ۱).



جدول ۱. سیر متوسط امتیاز و انحراف معیار متغیرها در طی دوره پیگیری

P value	M±SD ماه نهم	M±SD ماه ششم	M±SD ماه سوم	M±SD هفته چهارم	M±SD هنگام جراحی	تعداد	
۰/۰۰۶	۵	۴/۶۹±۰/۷۵	۴/۳۸±۰/۹۶	۳/۷۶±۱/۰۱	۲/۹±۱/۸	۱۳	لنگش
۰/۰۱	۵	۴/۸۴±۰/۵۵	۴/۵۳±۰/۸۷	۲/۹۲±۰/۲۷	۴/۰۷±۱/۰۳	۱۳	وسایل کمکی
۰/۰۰۴	۴/۸±۰/۵	۴/۶۹±۰/۷۵	۳/۷۶±۱/۲۳	۳/۱۵±۰/۸۹	۳±۱/۴	۱۳	بالارفتن از پله
۰/۰۱	۴/۳±۰/۹	۴/۰۷±۱/۰۳	۳/۵۳±۱/۰۵	۳/۰۷±۰/۹۵	۳/۱±۱/۵	۱۳	چمباتمه
۰/۰۰۲	۳۰	۲۹/۶۱±۱/۳۸	۲۹/۲۳±۱/۸۷	۲۸/۴۶±۲/۴	۲۰±۸/۸	۱۳	ناپایداری
۰/۰۲	۹/۶±۱/۳	۹/۲۳±۱/۸۷	۸/۸۴±۲/۱۹	۷/۲۳±۳/۲۶	۴/۷±۳	۱۳	تورم
۰/۰۰۱	۲۸/۴±۲/۴	۲۷/۳±۲/۵۹	۲۵/۳۸±۲/۴۶	۲۲/۶۹±۴/۳۸	۱۵±۷/۳	۱۳	درد
۰/۰۰۶	۳/۹±۱/۰۳	۳/۳±۰/۷۵	۳	۲/۵۳±۱/۱۲	۲/۳±۱/۳	۱۳	آتروفی

M=میانگین SD = انحراف معیار

جدول ۲. متوسط امتیاز نهایی پرسشنامه لیثولم در طول ۹ ماه

P value	ماه ۹	ماه ۶	ماه ۳	هفته ۴	هنگام جراحی	
<۰/۰۰۱	۹۱/۲	۸۷/۷	۸۲/۶	۷۳/۸	۵۵/۲	متوسط امتیاز لیثولم
	۴/۱	۷/۰۶	۷/۲	۸/۳	۲۰/۲	انحراف معیار

حال به نظر برخی در فردی که پس از ترمیم منیسک بی علامت است، منیسک یا کاملاً و یا حداقل به صورت پارشیل ترمیم یافته است [۹،۸،۳]. مشخص شده است که معاینه بالینی مثبت به خوبی پیش بینی کننده ترمیم نیافته بودن منیسک در آرتروسکوپی می باشد و مثبت کاذب ندارد [۵]. با توجه به تفاوت در تعاریف، میزان موفقیت درمانها نیز بسته به تعریف متفاوت و دارای معنای مختلف خواهند بود. تعریفی که در مطالعه حاضر برای موفقیت درمان بکار رفته است عبارت است از: پس از ترمیم درد یا تندرین در خط مفصلی نباشد یا آنقدر کم باشد که با فعالیتها تداخل نکند، بدون لاکینگ، خالی شدن زیر زانو یا تورم قابل توجه زانو باشد و نیاز به جراحی مجدد روی منیسک نباشد. بنابراین تعریف، میزان موفقیت درمان حاضر ۱۰۰٪ می باشد. در مطالعات قبلی زمانهای متفاوتی برای شکست ترمیم منیسک گزارش شده است. در مطالعه ای زمان متوسط پارگی مجدد منیسک ۸ ماه بعد از ترمیم [۷] و در مطالعه ای دیگر ۵۳ ماه بعد از ترمیم در افراد بیش از ۳۰ سال و ۲۳ ماه بعد از ترمیم در افراد کمتر از ۲۹ سال گزارش شده است [۸]. با

نیازی به ترمیم نباشد شکست تلقی شده است [۵]. در برخی موارد نیاز به جراحی مجدد روی منیسک نیز معادل شکست انگاشته شده است [۶-۵]. در مطالعه ای دیگر، درمان موفق درمانی است که ۱- پس از آن درد یا تندرین در خط مفصلی نباشد یا آنقدر کم باشد که با فعالیتها تداخل نکند. ۲- بدون لاکینگ، خالی شدن زیر زانو و یا تورم قابل توجه زانو نباشد. ۳- نیاز به جراحی مجدد روی منیسک نشده باشد [۷]. در برخی مطالعات نیز یک معیار چهارم به قبلی اضافه می شود: تست مک موری منفی باشد [۳]. با این حال نشان داده شده که میزان ترمیم موفق آنگونه که در آرتروسکوپی ثانوی^۱ دیده میشود همواره کمتر از موفقیت بالینی است [۵]. با این حال انجام آرتروسکوپی ثانوی به علت قیمت و مشکلات اخلاقی در اکثر اوقات ممکن نیست [۷]. دیده شده که فقدان علایم بالینی مثبت نشاندهنده وضع واقعی منیسک نیست و در این موارد فقط آرتروسکوپی ثانوی می تواند آن را نشان دهد [۵]. ام. آر. آی نیز گران است و برای بررسی ترمیم پس از جراحی منیسک خیلی کمک کننده نیست [۳]. با این

¹ Second look

استفاده کرده بود. البته در ۱۶ بیمار همزمان بازسازی رباط صلیبی قدامی نیز انجام گردیده بود [۶]. در بررسی دیگری دیده شده که ترمیم پارگی منیسک داخلی تنها احتمال بالایی از عمل مجدد دارد [۱۷]. در مطالعه ای دیگر ۱۶٪ شکست در ترمیم منیسک دیده شده است که ۹۲٪ در بخش خلفی منیسک داخلی بوده است [۷]. در مطالعه دیگری نیز ترمیم بد در منیسک داخلی گزارش شده است [۱۸]. این امر به اتصال قویتر منیسک داخلی به طبق تیبیا و در نتیجه تحمل فشار بیومکانیکی بیشتر نسبت داده می شود [۱۹]. به همین خاطر برخی محققین تقویت ترمیم منیسک داخلی را با ایجاد ترومای یاتروژنیک به سینوویوم [۲۰]، ایجاد میکرو فراکچر در ناچ [۲۱] و یا استفاده از لخته خون [۲۳،۲۲] را توصیه کرده اند. نوع فیکساسیون بکار رفته نیز در موفقیت ترمیم موثر شناخته شده است. دیده شده که ترمیم با نخ بهتر از سایر وسایل است و در صورت امکان بهتر است از آن استفاده گردد [۷]. مشخص شده است که گره هایی که به صورت عمودی کار گذاشته می شوند بیشترین قدرت را داشته [۷،۱] و از وسایل قابل جذب نیز قویترند [۶،۱]. همچنین قدرت گره عمودی ۲ برابر نوع افقی است [۷،۱] و از نظر بیومکانیکی استاندارد طلائی است [۲۴،۱۶]. می توان گره های عمودی مجاور را به هم گره زد و با این کار میزان قدرت را افزود [۷].

میزان موفقیت ترمیم با نخ در منابع مختلف متفاوت ذکر شده ولی بطور متوسط تا ۹۵٪ می باشد [۲]. در مطالعه الشوی این میزان ۹۳٪ [۶] و در مطالعه ای دیگر معادل ۶۶٪ گزارش شده است [۷]. تنگروتنهویزن^۲ و همکارانش ترکیب نخ پی.دی.اس با بیوفیکس را ۷۴٪ موفق ارزیابی کردند [۳]. در مطالعه حاضر از گره ورتیکال کروشیت دابل ماترس استفاده شده که تا جایی که اطلاع داریم مطالعه ای درباره آن صورت نگرفته است.

توجه به مدت پیگیری کم در این بررسی به نظر می رسد که پیگیری طولانی تری نیاز باشد. همچنین برخی حالتیهای همراه هم وجود دارند که نتیجه ترمیم منیسک را تحت تاثیر خود قرار می دهند. گزارش شده که ترمیم پارگی هایی که همراه با بازسازی رباط صلیبی قدامی هستند، موفق تر است [۱۳-۱۱، ۷، ۶، ۱]. همچنین دیده شده که ترمیم در سن پایین تر [۳] و انجام ترمیم ظرف مدت کمتری از شروع علائم با نتیجه بهتری همراه است: طی ۶ هفته بر اساس برخی مطالعات [۳]، طی ۸ هفته بر اساس برخی دیگر [۱۵، ۱۴] و طی ۳ ماه بر اساس برخی مطالعات دیگر [۷]. در صورت تازه کردن محل پارگی و نیز استفاده از نخ بخیه به جای وسایل قابل جذب و یا هیبرید نتیجه بهتری حاصل می شود. با این حال در برخی مطالعات دیده شده که هیچ عاملی مثل سن، مدت عارضه، نوع فیکساسیون و محل پارگی بطور قابل توجه بر سرانجام بالینی تاثیر نداشته است [۵]. در مطالعه دیگری گزارش شده که جنس، مکانیسم آسیب، سمت پارگی، محل و مورفولوژی پارگی تاثیری بر ترمیم نداشته است [۳]. در مطالعه حاضر فاصله آسیب تا زمان ترمیم و مکانیسم آسیب در مطالعه دخالت داده نشده است. در مطالعه دیگری گزارش شده که بدترین عاقبت ترمیم در مورد پارگی تنهای منیسک داخلی رخ می دهد [۱۶، ۸]. گزارش شده که درمان موفق با گره های ورتیکال و یا بیوفیکس هیبرید معادل ۳۳/۳٪ بوده است [۷]. در مطالعه حاضر سعی شده تا همه عوامل مخدوش کننده چه مثبت و چه منفی حذف شوند و فقط پارگی تنهای منیسک داخلی تحت بررسی قرار گرفته است، که البته نتایج حاصله نیز با مطالعات مذکور بسیار تفاوت دارد. الشوی^۱ در یک مطالعه دیگر روی ۲۹ نفر با ترمیم منیسک داخلی موفقیت ۹۳٪ را ذکر کرد. وی از روش ترمیم با گره ورتیکال به روش خارج به داخل و از نخ پی.دی.اس

² Tengrootenhuysen

¹ El Shewy

با این حال این مطالعه دارای ضعف هایی نیز می باشد. تعداد و مدت پیگیری بیماران کم است، جهت تایید ترمیم منیسک از آرتروسکوپی ثانوی استفاده نشده است و همزمان از روش دیگری برای مقایسه نتایج استفاده نشده است. مطالعه غیر تصادفی می باشد، فقط نتیجه ترمیم منیسک داخلی بررسی شده است و بنابراین تعمیم نتایج آن به منیسک خارجی و یا حالاتی که در آن سایر پاتولوژی های همراه وجود دارد، ممکن است مقدور نباشد. طول پارگی منیسک ها اندازه گیری نشده است. مطالعه فقط در یک مرکز و فقط توسط یک نفر جراح ماهر انجام گرفته است (که البته این می تواند نقطه قوت نیز به حساب آید).

نتیجه گیری

بر اساس این مطالعه پیامد بالینی ترمیم منیسک با استفاده از گره ورتیکال کروشیت دابل ماتریس به روش خارج به داخل روش موفق و ایمن می باشد.

عوارض پس از ترمیم آرتروسکوپی منیسک کم می باشد. در مطالعه ای در ۳۰۹۴ مورد ترمیم منیسک میزان عوارض ۲/۴٪ بود که بسیاری از آنها عوارض وابسته به وسیله استفاده شده و عوارض غضروفی و نوروواسکولار بوده است [۷]. در یک مطالعه دیگر میزان عوارض ۳٪ [۳] و در مطالعه دیگری میزان عوارض شامل موارد شکست درمانی ۱۱/۳٪ بوده است [۷]. در مطالعه الشوی که با نخ پی.دی.اس به روش خارج به داخل، ۲۹ منیسک داخلی تحت ترمیم قرار گرفته بود یک مورد تحریک محل گره وجود داشته که با برداشتن بخیه در ماه ششم درمان شده است [۶]. در مطالعه حاضر نیز یک مورد (۷/۷٪) تحریک محل گره بخیه وجود داشت که پس از مدتی خودبخود رفع گردید. در مطالعه دیگری توصیه شده است که در صورت تحریک زیرجلدی ناشی از گره بخیه ترمیم منیسک با نخ پی.دی.اس، می توان تا جذب نخ صبر کرد [۷]. در این مطالعه عارضه نوروواسکولار و یا موردی از عفونت سطحی یا عمقی دیده نشد.

References

- 1- Adams SB Jr, Peretti GM, Weinand C, Randolph MA, Gill TJ. Meniscal repair: current strategies and the future of tissue engineering. *Ortho jour Harvard med sch.* 2003Apr; 5(2): 138-141.
- 2- Canale ST. *Campbell's operative orthopedics*, Vol 3, 11st ed. Philadelphia: Mosby, 2008: 2811-2831.
- 3- Tengrootenhuysen M, Meermans G, Pittoors K, Van Riet R, Victor J. Long-term outcome after meniscal repair. *Knee Surg, Sports Traumatol, Arthrosc.* 2011 Feb; 19(2): 236-241.
- 4- Rockborn P, Messner K. Long term results of meniscus repair and meniscectomy: a 13-year functional & radiographic follow-up study. *Knee Surg Sports Traumatol Arthrosc.* 2000 Jan; 8(1): 2-9.
- 5- Kotsovolos ES, Hantes ME, Mastrokalos DS, Lorbach O, Paessler HH. Results of all-Inside meniscal repair with the fasT-fix meniscal repair system. *Arthroscopy: The Jour of Arthro and Rel Sur.* 2006 Jan; 22(1): 3-9.
- 6- El Shewy MT. Arthroscopic meniscal repair using vertical sutures: A simple, safe and efficient procedure. *Pan Arab Ortho Asso Jour.* 2004 Jul; 8(2): 23-30.
- 7- Venkatachalam S, Godsiff PH. Review of the clinical results of arthroscopic meniscal Repair. *The Knee.* 2001 Jun; 8(2):129-133.
- 8- Bach BR, Dennis M, Balin J, Hayden J. Arthroscopic meniscal repair: analysis of treatment failures. *J Knee Surg.* 2005 Oct; 18(4): 278-284.

- 9- Tachibana Y, Sakaguchi K, Goto T, Oda H, Yamazaki K, Iida S . Repair integrity evaluated by second-look arthroscopy after arthroscopic meniscal repair with the FasT-Fix during anterior cruciate ligament reconstruction. *Am J Sports Med* .2010 May; 38(5): 965–971.
- 10- Herrlin S, Hallander M, Wange P, Weidenhielm L, Werner S. Arthroscopic or conservative treatment of degenerative medial meniscal tears: a prospective randomised trial. *Knee Surg, Sports Traumatol, Arthrosc* . 2007 Apr; 15(4): 393–401.
- 11- Cannon WD, Vittori JM. The incidence of healing in arthroscopic meniscal repairs in cruciate ligament–reconstructed knees versus stable knees. *Am J Sports Med*. 1992 Mar-Apr; 20(2): 176-181.
- 12- Morgan CD, Wojtys EM, Casscells CD, Casscells SW. Arthroscopic meniscal repair evaluated by second-look arthroscopy. *Am J Sports Med*. 1991 Nov-Dec; 19(6): 632–638.
- 13- Barber FA, Johnson DH, Halbrecht J L. Arthroscopic meniscal repair using BioStinger. *Arthro*. 2005 Jun; 21(6): 744-750.
- 14- Hamberg P, Gillquist J, Lysholm J. Suture of new and old peripheral meniscus tears. *J Bone Joint Surg Am*. Feb 1983; 65(2) Am: 193-197.
- 15- Jakob RP, Staubli HU, Zuber EA. The arthroscopic meniscal repair: techniques and clinical experience. *Am J Sports Med*. 1988 Mar-Apr; 16(2): 137-142.
- 16- Eggli S, Wegmuller H, Kosina J, Huckell C, Jakob RP. Long-term results of arthroscopic meniscal repair, An analysis of isolated tears. *Am J Sports Med*. 1995 Nov-Dec; 23(6): 715-720.
- 17- Paxton ES, Stock MV, Brophy RH. Meniscal repair versus partial meniscectomy: a systematic review comparing reoperation rates and clinical outcomes. *Arthroscopy*. 2011 Sep; 27(9): 1275-1288.
- 18- VanTrommel MF, Simonian PT, Potter HG, Wickiewicz TL. Arthroscopic meniscal repair with fibrin clot of complete radial tears of the lateral meniscus in the avascular zone. *Arthros copy*. 1998 May-Jun; 14(4): 360–365.
- 19- Roos EM, Roos HP, Ryd L, Lohmander LS. Substantial disability 3 months after arthroscopic partial meniscectomy: a prospective study of patient relevant outcomes. *J Arthrosc Rel Surg*. 2000 Sep; 16(6): 619–626.
- 20- Ochi M, Uchio Y, Okuda K. Expression of cytokines after meniscal rasping to promote meniscal healing. *Arthros copy*. 2001 Sep; 17(7): 724-731.
- 21- Freedman KB, Nho SJ, Cole BJ. Marrow stimulating technique to augment meniscus repair. *Arthros copy*. 2003 Sep; 19(7): 794-798.
- 22- Steenbrugge W, Van Nieuwenhuysse R, Verdonk KV. Athroscopic meniscus repair in the ACL-deficient knee. *Int Ortho*. 2005 Nov; 29(2): 109–112.
- 23- Henning CE, Yearout KM, Vequist SW, Stallbaumer RJ, Decker KA. Use of the fascia sheath coverage and exogenous fibrin clot in the treatment of complex meniscal tears. *Am J Sports Med*. 1991 Nov-Dec; 19(6): 626-631.
- 24- Abdelkafy A, Wlk M, Krasny C, Landsiedl F. The “cruciate suture” for arthroscopic meniscal repair: A new technique. *Arthros copy*. 2006 Oct; 22(10): 1134.1-1134.