

## گزارش دو مورد سیاه زخم گوارشی با تظاهرات غیر معمول و مرور متون پزشکی

دکتر حسین حاتمی<sup>۱</sup>، دکتر فیض الله منصور<sup>۲</sup>

<sup>۱</sup>نویسنده مسئول: دانشیار بیماریهای عفونی و گرمسیری و MPH، دانشکده بهداشت دانشگاه علوم پزشکی شهید بهشتی، تهران، ایران

E-mail: hatami@hbi.ir

<sup>۲</sup>استادیار بیماریهای عفونی و گرمسیری و MPH، دانشکده پزشکی دانشگاه علوم پزشکی کرمانشاه، ایران

### چکیده

سیاه زخم گوارشی بیماری نادری است که حدود ۵-۲ روز بعد از مصرف گوشت‌های با طبع ناکامل یا خام آلوده به اسپور باسیل سیاه زخم، عارض می‌شود. علائم و نشانه‌های رایج و گزارش شده آن شامل درد شدید شکم، هماتمز، ملنا، آسیت ناگهانی و سریعاً پیش‌رونده و اسهال شدید می‌باشد. این بیماری معمولاً در اغلب موارد گزارش شده نهایتاً باعث ایجاد توکسمی و شوک گردیده و سرانجام، منجر به مرگ می‌شود. این مطالعه به بررسی برخی از ویژگی‌های مربوط به دو بیمار مبتلا به سیاه زخم گوارشی و بررسی متون پزشکی می‌پردازد. طی سال‌های ۷۳-۱۳۶۷ تعداد ۳۸ بیمار مبتلا به سیاه زخم در بیمارستان سینای کرمانشاه بستری شدند که در بین آن‌ها دو مورد نادر سیاه زخم گوارشی با کشت مثبت مایع آسیت (۳/۵٪) نیز وجود داشت. ولی به طرز غیرمنتظره‌ای علائم و نشانه‌ها در یکی از بیماران، فقط شامل آسیت پیش‌رونده و استفراغ و در بیمار دوم، شامل آسیت پیش‌رونده بود و هیچیک از آنان دچار درد شکم، حساسیت در لمس شکم، اسهال، هماتمز، ملنا و سایر علائم گوارشی مورد انتظار، نبودند در حالیکه این علائم، در سایر منابع گزارش شده، وجود داشته و بنابراین برخلاف سایر موارد گزارش شده از ایران و سایر نقاط جهان، این دو مورد، به شکل غیر معمول، حادث گردیده بودند و علیرغم تجویز به موقع پنی‌سیلین با دوز مناسب که به عنوان داروی انتخابی، معرفی شده است، هیچیک از آنان نجات نیافتند. هرچند سیاه زخم گوارشی، چهره نادری از این بیماری را تشکیل می‌دهد ولی با توجه به این که از طرفی ممکن است با چهره‌های غیر معمولی تظاهر نماید و تنها موارد شدید در بیمارستان‌ها بستری گردند. آمارهای موجود، نشان‌دهنده میزان واقعی بیماری نیست و در دو بیمار گزارش شده فوق درد شکمی و حساسیت شکمی، اسهال، هماتمز، ملنا بعنوان علائم گوارشی وجود نداشتند.

واژه‌های کلیدی: سیاه زخم، سیاه زخم گوارشی، آسیت

دریافت: ۸۶/۲/۲۷ پذیرش: ۸۸/۴/۱۸

### مقدمه

سیاه زخم، در اصل بیماری حیوانات علفخوار است و در اثر تماس آنان با خاک آلوده به اسپور باسیل آنتراکس، ایجاد می‌شود [۱]. اسپورها ضمناً از طریق تماس با حیوانات مبتلا یا نسوج و فرآورده‌های آنها وارد بدن انسان شده و باعث ایجاد بیماری می‌گردند [۲]. همچنین سوءاستفاده از اسپورها به منظور اهداف غیرانسانی بیوتورویستی نیز یکی دیگر از راه‌های ابتلاء انسان‌ها و حیوانات حساس را تشکیل می‌دهد [۳]. اصطلاح آنتراکس، از واژه یونانی آنتراسیت به مفهوم

زغال سنگ، مشتق شده است و وجه تسمیه ضایعات پوستی نکروزه با قاعده سیاه‌رنگ می‌باشد. قدمت این بیماری، بسیار زیاد است و حتی در کتب باستانی عهد عتیق نیز ذکری از آن به میان آمده است [۴]. باسیل آنتراکس، باکتری نسبتاً درشت گرم مثبت هوازی مولد اسپوری است که برخلاف سایر گونه‌های باسیلوس، در آگار خونی گوسفند، غیرمتحرک و غیرهمولیتیک بوده و در دمای ۳۷ درجه سانتیگراد به آسانی رشد می‌کند. لازم به ذکر است که باسیل‌ها در شرایط آزمایشگاهی به صورت زنجیره‌های بلند، رشد می‌نمایند ولی در

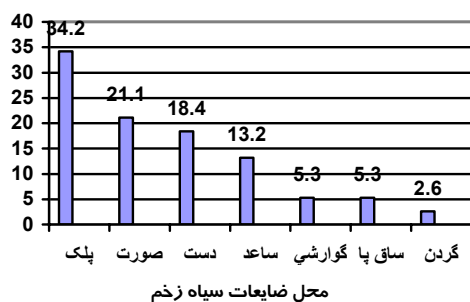
اولسراتیو، معمولاً متعدد و سطحی بوده گاهی به طور همزمان در معده، مری و سکوم، یافت گردیده و باعث خونریزی شده و حتی در موارد شدید، به خونریزی بسیار زیاد و مرگباری منجر می‌گردند. علاوه بر این‌ها گاهی انسداد، پارگی و یا مجموعه‌ای از این عوارض را به بار آورده و به تجمع مایع آسیت در حفره پریتون نیز می‌انجامند. در برخی از بیماران، مایعات از جایگاه اصلی خود یعنی فضای عروقی، خارج شده و باعث ایجاد شوک و مرگ می‌شود [۱۰].

بررسی مایع پریتون، می‌تواند نشان دهنده آسیت همراه با خونریزی بوده به شکم حاد جراحی، شباهت داشته باشد. علاوه بر اینها لنفادنیت مزانتریک نیز معمولاً همراه با سیاه زخم گوارشی، عارض می‌شود و ضایعات اولیه که حالت اولسراتیو دارند بیشتر در انتهای ایلئوم و سکوم، یافت می‌گردند [۱۱].

#### معرفی موارد

همانگونه که در نمودار ۱ نیز مشخص شده است از ۳۸ مورد سیاه زخمی که در بیمارستان سینای کرمانشاه بستری بودند ۲ مورد (۳/۵٪) آن را آنتراکس گوارشی و بقیه (۷/۹۴٪) موارد را نوع جلدی تشکیل داده است [۱۲] که در این مقاله صرفاً به شرح این دو مورد و سایر موارد گوارشی گزارش شده از سایر نقاط ایران و جهان، پرداخته می‌شود.

(تعداد = ۳۸) درصد بیماران



جدول ۱. بیماران مبتلا به سیاه زخم بستری در بیمارستان سینای کرمانشاه

بدن میزبان به صورت باسیل‌های منفرد یا زنجیره‌های کوتاه دو تا سه‌تایی به یکدیگر متصل می‌باشند [۵].

اسپورها پس از تماس با محیط‌های مغذی نظیر نسوج یا خون حیوانات یا انسان، شکوفا شده و به باسیل‌های فعال آنتراکس، تبدیل می‌گردند. از طرفی باسیل‌ها هرگز در بدن میزبان‌های زنده، به اسپور تبدیل نمی‌شوند ولی در صورتی که ترشحات و نسوج آلوده، در معرض هوای آزاد قرار گیرد، تشکیل اسپورها امکان‌پذیر خواهد شد. شایان ذکر است که کلیه سویه‌های شناخته شده باسیل آنتراکس را می‌توان بر اساس نحوه قرار گرفتن ژن *virA* به پنج گروه متفاوت، طبقه‌بندی نموده و در مطالعات اپیدمیولوژیک و تعیین منشأ جغرافیایی آنها مورد استفاده قرار داد [۶].

بیماری از آنجا آغاز می‌شود که اسپورها از طریق خراش پوستی (سیاه زخم جلدی)، مخاط دستگاه گوارش (نوع گوارشی) یا استنشاق، وارد بدن شده به وسیله ماکروفاژهای حاضر در محل ورود، بلعیده و به اشکال رویشی، تبدیل می‌گردند. در این مرحله تکثیر خارج سلولی و تولید توکسین به وسیله باسیل‌ها آغاز می‌شود [۷].

بیماری انسانی، در ۹۵٪ موارد به شکل پوستی، در کمتر از ۵٪ موارد به شکل استنشاقی و گوارشی و در موارد نادری نیز به شکل حلقی - دهانی و مننژیت، تظاهر می‌نماید [۸].

سیاه زخم گوارشی در کشورهای صنعتی بسیار نادر است ولی در کشورهای در حال توسعه، با شیوع بیشتری یافت می‌شود و در مجموع، تحقیقات ناچیزی در زمینه تظاهرات بالینی و نحوه ساماندهی آن انجام شده است [۹].

وقتی اسپورها از طریق دهان وارد بدن شوند ممکن است در سراسر دستگاه گوارش، از حفره دهان تا ناحیه سکوم، بیماری‌زا واقع گردند. البته ضایعات

## ۱- مورد اول

دختر ۱۳ ساله، خانه‌دار، اهل روستای سرفیروزآباد کرمانشاه، با حالت سیانوز، تب و کولپس به درمانگاه مرکز آموزشی درمانی سینای کرمانشاه آورده شد و همراهان او اظهار نمودند که بیماری او از حدود پنج روز قبل از مراجعه با تب، لرز و استفراغ‌های مکرر، شروع شده و طی چند روز گذشته به پزشکان مختلفی مراجعه و داروهای گوناگونی دریافت کرده است ولی هیچگونه بهبودی حاصل نشده و تدریجاً شکم او متسع و از حجم ادرار، کاسته شده است.

بیمار در زمان مراجعه در حالت کولپس عروقی و انتهای اندام‌های او سیانوتیک بود، نبض او غیرقابل لمس و بررسی فشار خون غیر قابل اندازه‌گیری بود. ضمناً دمای بدن او (زیر زبان) در محدوده طبیعی بود و تنها نکات مثبت در معاینه، همان حالت سیانوز انتهاها، نبض غیرقابل لمس، اتساع شکم بدون ارگانومگالی ولی همراه با ماتیتة متحرک سازگار با آسیت بود ولی شکم در لمس عمیق، حسّاس نبود. لذا با توجه به آسیت بدون درد و بدون حساسیت شکم، علیرغم سیر سریع بیماری با تشخیص احتمالی پریتونیت سلی، به پونکسیون مایع آسیت صورت گرفت که رنگ آن زرد کهربایی بود و جواب آزمایشات به شرح زیر، گزارش شد:

## خون محیطی

WBC: 19600 cells/mm<sup>3</sup>, Neutrophils: 75%, Lymphocytes: 18%, Stab 5%, Eosinophils: 1%, Blood Urea: 108 mg%, Urine analysis, normal.

اندازه‌گیری کراتینین بیمار، با توجه به همولیز شدید و کمبود سرم در نمونه ارسالی، میسر نشد.

## مایع آسیت

WBC: 5950 cells/mm<sup>3</sup>, P: 93%, L: 6%, Monocytes: 1%, RBC: 11600 cells/mm<sup>3</sup>, Protein: 4 g/L, Glucose: 208 mg/dL (BS : 340 mg/dL), Smear for AFB : negative. Gram stain: Gram positive micellium-shaped elements

با توجه به مجموعه علائم فوق و مخصوصاً گزارش فیلامان‌های میسلیوم مانند، ظن تشخیص اکتینومایکوز شکمی، برانگیخته شد و هرچند سیر بیماری، منطبق بر این تشخیص نبود ولی علاوه بر سرم و دوپامین، پنی سیلین کریستال نیز با دوز ۱۲ میلیون واحد / ۲۴ ساعت به عنوان داروی انتخابی این بیماری، برای بیمار شروع شد. ولی در عرض ۶-۵ ساعت در تابلو شوک و کلاپس، فوت شده و با تشخیص شوک سپتیک، از بخش، خارج گردید تا اینکه دو روز بعد جواب کشت مایع آسیت او حاکی از رشد باسیل آنتراکس بود و بیمار در واقع دچار سیاه زخم گوارشی و توکسمی و شوک ناشی از آن بوده که اگر هم در بدو بستری، تشخیص داده می‌شد باید با پنی سیلین کریستال، درمان می‌شد.

پس از مسجّل شدن تشخیص، به جستجوی علّت پرداخته شد و خانواده متوقّی که کشاورز و دامدار بودند اظهار نمودند حدود ۳ روز قبل از شروع بیماری، جگر گوسفندی که به علّت اتساع شدید شکم در حال مرگ بوده و در همان حالت، ذبح شده است را پس از طبخ مختصر، به این کودک خورانده‌اند. متأسفانه بررسی بیشتر، میسر نشد ولی مورد مشابه و حتی سیاه زخم پوستی در سایر اعضای خانواده وجود نداشت.

## ۲- مورد دوم

مرد ۶۷ ساله از اهالی شهرستان صحنه کرمانشاه، با شکایت تنگی نفس، سرفه همراه با خلط، کاهش اشتها، کاهش وزن، تعریق شبانه و تب و لرزی که از حدود سه هفته قبل از مراجعه آغاز شده بود به مرکز آموزشی - درمانی سینای کرمانشاه مراجعه و با تشخیص اولیة پنومونی یا سل ریوی در بخش بیماری‌های عفونی، بستری گردید. بیمار در بدو بستری تب نداشت، تعداد نبض او ۱۱۰ در دقیقه و تعداد تنفس ۳۰ در دقیقه بود و غیر از علائم تنفسی، مشکل دیگری نداشت. ولی در روز سوّم بستری دچار

۳ - سایر مواردی که طی سال‌های ۱۳۸۵-۱۳۳۳ در ایران گزارش شده است:

سیاه زخم جلدی و برخی از تشخیص‌های افتراقی آن، در پزشکی نیاکان ما و طب سنتی کشور ایران، تحت عنوان آتش پارسی (النارالفارسی)، مطرح بوده است. ولی واژه سیاه زخم گوارشی و مترادف‌های آن و حتی توصیف علائم و نشانه‌هایی که حاکی از وجود این بیماری در روزگاران قدیم باشد، در کتب الکترونیک قانون در طب ابن سینا [۱۳] و ذخیره خوارزمشاهی حکیم جرجانی [۱۴] که معتبرترین دائره‌المعارف پزشکی باستانی ایران و جهان به حساب می‌آیند، یافت نگردید.

شایان ذکر است که هرچند ایران در عصر نوین پزشکی، یکی از مناطق آندمیک آنتراکس بوده [۱۶،۱۵] و حتی در سال ۱۳۰۳ شمسی حدود یک میلیون گوسفند به علت ابتلاء به این بیماری به هلاکت رسیده [۱۵] و طی سال‌های ۱۳۳۸-۱۳۳۲، تعداد ۲۳۵۹ مورد انسانی آن گزارش گردیده است [۱۴] ولی خوشبختانه در حال حاضر به برکت واکسیناسیون وسیع و چندین میلیونی دام‌ها و سایر اقدامات کنترلی در بخش صنایع [۳] این بیماری تا حدود زیادی تحت کنترل درآمده است. با این وجود حتی در دورانی که بیماری حیوانی و به تبع آن موارد انسانی از شیوع زیادی برخوردار بوده است تقریباً تمامی موارد گزارش شده را نوع جلدی تشکیل می‌داده و هیچ موردی از نوع گوارشی را گزارش ننموده‌اند و طی سال‌های ۱۳۸۵-۱۳۳۳ علاوه بر دو مورد کرمانشاه، فقط ۱۴ مورد دیگر از نقاط مختلف کشور، گزارش شده است.

اولین مورد کشوری، در سال ۱۳۳۳ در بیماری که دچار سیاه زخم پوستی همراه با هماتمز و ملنای شدید و حال عمومی وخیمی بوده است در بیمارستان فیروزآبادی تهران (شهرری)، رخ داده و علیرغم دریافت درمان‌های رایج، نجات نیافته و همراه با

تب ۳۸/۵ درجه سانتیگراد شد که به مدت دو روز به قوت خود باقی بود و در معاینه قفسه صدری، علائم منطبق بر پلورزی نیز وجود داشت.

بیمار تحت درمان با سفازولین و آمینوفیلین قرار گرفت ولی پاسخ مطلوبی دریافت نشد و دچار اتساع شکم نیز گردید که در این رابطه اقدام به سونوگرافی شد و آسیت همراه با آدنوپاتی بسیار شدید پارائورتیک، گزارش شد و لذا مایع آسیت جهت بررسی بیوشیمیایی، سلولی و رنگ‌آمیزی و کشت به آزمایشگاه، ارسال گردید و جواب آزمایشات، به شرح زیر، گزارش شد:

خون محیطی:

WBC: 17900 cells/mm<sup>3</sup>, Neutrophils: 85%,  
Lymphocytes: 14%, Large lymphocytes: 75%  
مایع پلور:

WBC: 10000 cells/mm<sup>3</sup>, P: 97%, L: 3%,  
Protein: 4.9 g/L, Glucose: 135 mg/dL  
مایع آسیت:

WBC: 7800 cells/mm<sup>3</sup>, P: 94%, L: 6%, RBC:  
5000 cells/mm<sup>3</sup>, Protein: 4.9 g/L, Glucose:  
100 mg/dL (BS: 112 mg/dL), Smear for  
AFB: negative, Na: 132 mEq/L, K: 3.3  
mEq/L, urine analysis: normal.

در اسمیر رنگ‌آمیزی شده به روش گرم، باسیل گرم مثبت و در کشت مایع آسیت، باسیل آنتراکس به تعداد فراوان گزارش گردید و لذا با تشخیص نهایی آنتراکس گوارشی غیرمعمول، پنی سیلین کریستال به مقدار ۲۴ میلیون واحد / ۲۴ ساعت شروع شد ولی یک هفته بعد در حالی که هنوز آسیت و پلورزی و دیس‌پنه و تاکی‌کاردی و تاکی‌پنه وجود داشت، با رضایت شخصی، بیمارستان را ترک و سه روز بعد در منزل، فوت نمود. توضیح اینکه در مورد استنشاق یا صرف مواد مشکوک، سولاتی از بیمار و همراهان او به عمل آمد ولی جواب، کاملاً منفی بود و بنابراین منبع و مخزن عفونت و راه انتقال آن نیز مشخص نگردید.

۲۳۹۴ مورد پوستی دیگر که طی سال‌های ۳۸-۱۳۳۲ به وسیله انستیتو پارازیتولوژی و مالاریولوژی کشور از سراسر ایران جمع‌آوری گردیده، گزارش شده است [۱۴].

البته اطلاعات دیگری در خصوص این بیمار، یافت نگردید و بنابراین، منبع، مخزن و راه انتقال آن مشخص نمی‌باشد ولی قدر مسلم آن است که برخلاف مواردی که در کرمانشاه رخ داده است در این بیمار، خونریزی شدید گوارشی مورد تأکید قرار گرفته است. (جدول ۱).

جدول ۱. موارد آنتراکس گوارشی گزارش شده در ایران، ۱۳۸۵-۱۳۳۳

سال گزارش	بیمارستان و استان (منبع)	تعداد بیماران	پیش‌آگهی	علائم و نشانه‌های گوارشی
۱۳۳۳	بیمارستان فیروزآبادی (شهرری) (۱۴)	۱	فوت شده	داشته است
۱۳۴۹	خوزستان (۱۵)	۱	فوت شده	داشته است
۱۳۷۴	مرکز طبی کودکان تهران (۱۶)	۱	فوت شده	داشته است
۱۳۸۱	بیمارستان امام حسین تهران (۱۷)	۱	فوت شده	داشته است
۱۳۸۲	شیراز (۱۸)	۹	۸ مورد فوت شده	داشته است
۱۳۸۴	مازندران (۱۹)	۱	زنده مانده است	داشته است
۱۳۸۵	کرمانشاه (مطالعه حاضر)	۲	فوت شده	نداشته‌اند
جمع		۱۶	۱۴	۸۷/۵٪

که چند روز قبل از شروع بیماری از گوشت با طبخ ناکامل بره‌ای که به علت بیماری، ذبح گردیده، استفاده نموده است [۱۶]. جالب توجه است که این مورد نیز با علائم گوارشی و خونریزی شدیدی بستری شده است.

چهارمین مورد کشوری، پسر بچه چهار ساله‌ای بوده که در سال ۱۳۸۱ با درد و اتساع شکم، یبوست، استفراغ، تب و آسیب در بیمارستان امام حسین تهران بستری می‌شود و والدین وی سابقه مشکوکی از تماس با یک راس گوسفند مرده را ذکر می‌نمایند. رنگ‌آمیزی گرم و کشت مایع آسیب از نظر وجود باسیل آنتراکس، مثبت گزارش گردیده و با علائم شکم حاد جراحی و تشخیص پارگی روده و پریتونیت، سریعاً تحت عمل جراحی، قرار می‌گیرد و ضمن تخلیه ۲/۵ لیتر مایع آسیب، ولولوس همراه با نکروز وسیع و پارگی روده را نیز مشاهده می‌کنند و نیمه راست

دومین مورد کشوری، که در سال ۱۳۴۹ گزارش گردیده است، مرد ۴۲ ساله‌ای بوده که به دنبال مصرف گوشت با طبخ ناکامل گوسفندی که به علت ابتلاء به آنتراکس ذبح گردیده است، دچار آسیب شدید، هماتمز و ملنا گردیده و در بررسی‌های انجام شده دچار اولسر، ادم و خونریزی جدار معده بوده و با تشخیص باکتریولوژیک آنتراکس گوارشی، سرانجام تلف شده است [۱۵] و همانگونه که ملاحظه می‌گردد خونریزی گوارشی همراه با آسیب شدید، در این بیمار نیز جلب توجه می‌کرده است.

سومین مورد کشوری، در دختر بچه ۲ ساله‌ای رخ داده است. این بیمار با علائم سه روزه تب، تهوع، استفراغ و اسهال، و علائم چند ساعته بی‌قراری، استفراغ خونی و اتساع شکم مراجعه و در بخش مراقبت‌های ویژه مرکز طبی کودکان تهران، بستری می‌شود. بیمار در اولین معاینه، دچار شوک، کم‌آبی

تب، تهوع، بی‌اشتهایی، استفراغ و اسهال که حدود پنج روز بعد از مصرف گوشت نیمه‌خام گوسفند بیمار، عارض گردیده، مراجعه کرده است. وضعیت هوشیاری بیمار، مطلوب بوده ولی حالت توکسیک داشته و علاوه بر آن خشکی مخاط دهان و زبان باردار، جلب توجه می‌نموده است.

شکم بیمار، متسع و حاوی آسیت بوده ولی صداهای روده‌ای، قابل‌سمع بوده است. توضیح اینکه مادر و خواهر بیمار نیز به ترتیب، با تشخیص مننژیت و فارنژیت ناشی از آنتراکس در بخش، بستری بوده و لذا براساس این سوابق و علائم گوارشی، تشخیص آنتراکس گوارشی برای وی مطرح گردیده، تحت درمان با پنی‌سیلین قرار گرفته و پس از دو هفته با حال عمومی خوب، مرخص می‌گردند [۱۹].

علاوه بر ۱۶ مورد اسپورادیک کشوری، تعداد ۹ مورد اسپورادیک و ۲ همه‌گیری محدود آنتراکس گوارشی انسانی در سایر نقاط جهان رخ داده است که در جداول ۲ و ۳ به برخی از ویژگی‌های آن‌ها پرداخته شده است (جدول ۲ و ۳)

### بحث

آنتراکس گوارشی، بیماری نادری است که حدود ۵-۲ روز پس از صرف گوشت‌های با طبخ ناکامل حاوی اسپور باسیل آنتراکس ایجاد می‌شود و علائم و نشانه‌های آشکال معمول و متداول آن شامل: درد شدید شکم، هماتمز، ملنا، آسیت با سیر سریع و پیشرونده و اسهال واضح می‌باشد. بیماری معمولاً به سمت عوارض خطیری نظیر توکسمی و شوک به پیش می‌رود و سرانجام براساس نتایج بسیاری از گزارش‌ها در بیش از ۵۰٪ موارد به مرگ بیمار، منجر می‌شود [۱۱].

همانگونه که قبلاً نیز شرح داده شد طی سال‌های گذشته در استان کرمانشاه، با دو مورد سیاه زخم گوارشی تشخیص داده شد که تنها با آسیت پیشرونده

کولون همراه با قسمتی از روده باریک را با عمل جراحی از بدن خارج کرده، بیمار را به بخش مراقبت‌های ویژه، انتقال می‌دهند و تحت درمان با آمپی‌سیلین، آمیکاسین و مترونیدازول قرار می‌دهند ولی در تابلو شوک سپتیک، جان خود را از دست می‌دهد [۱۷]. این بیمار نیز علاوه بر آسیت از علائم گوارشی شدیدی رنج می‌برده است.

پنجمین تا سیزدهمین موارد کشوری، در سال ۱۳۸۲ از شیراز گزارش گردیده است. مهم‌ترین تظاهرات این بیماران شامل خونریزی قسمت فوقانی دستگاه گوارش، آسیت، انعقاد داخل‌عروقی منتشر (DIC) و مرگ سریع در ۸ نفر (۸۸٪) از آنان بوده است. دوره کمون متوسط آنان ۷-۲ روز بوده، ۸ نفر آنها سابقه تماس با حیوانات یا مصرف نسوج آلوده حیوانی را داشته و چهار نفر آنها گوشت نیم‌پخته یا خام گوسفندان در حال مرگ را خاطر نشان شده‌اند و یکی از بیماران با علائم شکم حاد، متحمل لاپاراتومی گردیده و سرانجام فقط یکی از بیماران با درمان و مراقبت‌های ۵۲ روزه، زنده می‌ماند و بقیه فوت می‌کنند.

در این مطالعه، محققین به این نتیجه رسیده‌اند که هرچند بیماری سیاه زخم گوارشی از شیوع بالایی برخوردار نمی‌باشد ولی همچنان به عنوان یکی از نتایج وحشتناک مصرف گوشت آلوده با طبخ ناکامل حیوانات بیمار، مطرح می‌باشد. آنان لزوم تقویت برنامه‌های کنترلی و ازجمله، آموزش عمومی و واکسیناسیون حیوانات، بویژه در مناطق آندمیک را مورد تاکید قرار داده‌اند [۱۸].

یادآور می‌شود که در این بیماران نیز خونریزی دستگاه گوارش و سایر علائم گوارشی، جلب توجه می‌نماید.

چهاردهمین مورد کشوری در سال ۱۳۸۴ از استان مازندران، گزارش گردیده است. بیمار پسر ۱۲ ساله‌ای بوده که با علائم سه روزه درد منتشر شکمی،

جدول ۲. موارد اسپورادیک و اپیدمیک آنتراکس گوارشی در سال‌های ۸۵-۱۳۳۳

کشور	منبع	موارد اسپورادیک		موارد اپیدمیک		جمع
		بیماری	مرگ	بیماری	مرگ	
ایران	مطالعه حاضر	۱۶	۱۴	۱۶	۱۴	
بنگلادش	(۲۰)	۱	۰	۱	۰	
زیمبابوه	(۲۱)	۱	۰	۱	۰	
تایلند	(۲۲)	۰	۰	۷۴	۳	
اوگاندا	(۲۳)	۰	۰	۱۴۳	۹	
هند	(۲۴)	۱	۱	۱	۱	
تایلند	(۲۵)	۳	۱	۱	۱	
ترکیه	(۲۶)	۱	۰	۰	۰	
ایالات متحده	(۱۸)	۲	۰	۰	۰	
جمع		۲۵	۱۶	۲۱۷	۱۲	۲۴۲

جدول ۳. میزان مرگ ناشی از آنتراکس گوارشی بر اساس موارد اسپورادیک و اپیدمیک

میزان مرگ	موارد اسپورادیک		موارد اپیدمیک		جمع
	بیماری	مرگ	بیماری	مرگ	
۲۵	۲۵	۱۶	۲۱۷	۱۲	۲۴۲
					۲۸
	%۶۴		%۵/۵۳		%۱۱/۱۱

جدول ۳ نیز ملاحظه می‌گردد میزان مرگ و میر ناشی از موارد اسپورادیک بستری شده در بیمارستان‌ها %۶۴ (۱۶ مورد از ۲۵ مورد) بوده در حالیکه در موارد اپیدمیک، فقط %۵/۵۳ (۱۲ مورد از ۲۱۷ مورد) گزارش گردیده است که می‌تواند ناشی از کشف سریع و درمان به موقع بیماری باشد و بنابراین می‌توان ادعا نمود که میزان مرگ ناشی از سیاه زخم گوارشی، در محدوده ۶ تا بیش از ۶۰ درصد، قرار دارد و تحت تاثیر اسپورادیک یا اپیدمیک بودن بیماری، می‌باشد.

یکی از گزارشهای جالب توجه، وقوع آنتراکس گوارشی در اوگاندا است. به طوری که در عرض ۷۲-۱۵ ساعت پس از صرف گوشت آلوده نوعی گاو کوهان‌دار (Zebu) تعداد ۱۴۳ نفر دچار این بیماری گردیده و ۹ نفر آنان در عرض ۲ روز، جان باخته‌اند و حال آنکه ۱۳۴ نفر از موارد علامت‌دار بیماری در بیمارستان، بستری و کاملاً بهبود یافته‌اند و بنابراین میزان کشندگی بیماری در حدود ۶/۳٪ بوده است. ضمناً طغیان دیگری در سال ۱۹۸۲ در شمال شرقی

و بدون تظاهرات گوارشی مورد انتظار دیگری نظیر ناراحتی و درد شکم، اسهال، هماتمز و ملنا تظاهر نموده و حال آنکه تقریباً در سایر موارد اسپورادیک گزارش شده، تمامی این علائم و یا تعدادی از آنها وجود داشته است (جدول ۱ و ۲) و شک بالینی به آنتراکس گوارشی، معمولاً با این مجموعه علائم و نشانه‌ها حاصل می‌گردد. ضمناً علیرغم تجویز دوزهای بالای پنی سیلین G کریستال، هر دو مورد کرمانشاه و ۱۲ مورد از ۱۴ مورد (%۸۵) دیگری که از سایر نقاط ایران گزارش شده است فوت نمودند و این در حالیست که میزان کُلی مرگ و میر در بیماران ایرانی (۱۴ مورد از ۱۶ مورد - %۸۷/۵) به نحو واضحی بیش از موارد اسپورادیک بستری شده در بیمارستان‌های سایر نقاط جهان (۲ مورد از ۹ مورد - %۲۲/۳) بوده است.

لازم به تاکید است که میزان مرگ و میر گزارش شده از بیمارستان‌ها تحت تاثیر شدت بیماری بوده و با توجه به بستری شدن موارد شدید بیماری، رقم بالاتری را نشان می‌دهد [۱۰] و همانگونه که در

درصد ذکر کرده‌اند ولی در طغیان ناشی از سیاه‌زخم منتقله از طریق بسته‌های پستی بعد از واقعه یازدهم سپتامبر ۲۰۰۱ با بهره‌گیری از اقدامات تشخیصی سریع و درمان زودرس با چند داروی کینولون، تتراسیکلین و غیره این میزان شدیداً کاهش یافت و در واقع میزان بقا از حدود ۱۰٪ به حدود ۶۰٪ افزایش یافته است.

### نتیجه‌گیری

هیچیک از دو بیمار گزارش شده از کرمانشاه، دچار علائم گوارشی قابل‌انتظاری نظیر: درد شکم، اسهال، یا هماتمز، نبوده و از این لحاظ با موارد کلاسیک گزارش شده، تفاوت داشته‌اند و لذا در نقاط مختلف کشور و بخصوص در مناطق کوهستانی باید همواره آنتراکس گوارشی را در تشخیص‌های افتراقی آسیت همراه با سایر علائم گوارشی و یا بدون این علائم، قرار داده و مورد تاکید قرار دهیم. ضمناً با توجه به اینکه باسیل آنتراکس را به آسانی می‌توان در اسمیر و کشت نمونه‌های تهیه شده از نسوج و مایعات آلوده، یافت نمود در کلیه مواردی که تشخیص این بیماری مطرح است لازم است به تهیه اسمیر و ارسال نمونه به منظور کشت نیز اقدام شود.

### پیشنهادات

- ۱- با توجه به آشکال غیررایج، غیرعادی و بدون علائم بالینی و همچنین موارد خود محدود شونده بیماری، بدون شک مواردی از بیماری در ایران و سایر نقاط جهان، بدون تشخیص باقی می‌ماند.
- ۲- آگاهی از آنتراکس گوارشی و گنجاندن آن در تشخیص‌های افتراقی در مناطق آندمیک بیماری، از اهمیت زیادی برخوردار است و مخصوصاً امروزه که بحث دفاع بیولوژیک نیز مطرح است باید بااهمیت، تلقی شود.
- ۳- از آنجا که تشخیص بالینی سریع آنتراکس

تایلند، رخ داده و تعداد ۷۴ نفر دچار آنتراکس گوارشی گردیده و ۶۷ نفر آنان مبتلا به اسهال حاد و ۷ نفر باقیمانده، علاوه بر اسهال دچار تهوع، استفراغ، اتساع و درد شدید شکم، شده و سرانجام فقط سه نفر از آنان تلف گردیده‌اند و بنابراین میزان کشندگی بیماری در حدود ۴٪ محاسبه شده است [۱۰]. در نتیجه ملاحظه می‌گردد که میزان مرگ و میر بیماری در موارد اپیدمیک، به مراتب کمتر از موارد اسپورادیک بستری در بیمارستان‌ها می‌باشد.

یکی دیگر از نتایجی که از مجموعه موارد گزارش شده در سطح ایران و جهان حاصل می‌شود این است که آنتراکس گوارشی، آنگونه که تصور می‌شود نادر نمی‌باشد و اگر موارد نادری از آن تا کنون به ثبت رسیده است می‌تواند ناشی از عدم توجه به چهره‌های غیرمعمول این بیماری و عدم گنجاندن این تشخیص در تشخیص‌های افتراقی آسیت، اسهال‌های خونی شدید و کشنده، استفراغ‌های خونی مهلک، شکم حاد جراحی موارد شوک و کلاپس، باشد در صورتیکه تشخیص این بیماری مدّ نظر باشد و سریعتر به تهیه اسمیر و کشت نمونه‌ها اقدام شود می‌توان موارد بیشتری از بیماری را کشف نموده و به مداخله درمانی زودرس اقدام نمود.

نکته دیگری که لازم است به آن توجه شود، این واقعیت است که میزان مرگ ناشی از بیماری را بر اساس نتایج مطالعات مختلف، بین ۲۵ تا ۱۰۰٪ گزارش نموده و در مطالعه حاضر نیز ۶۴-۶ درصد می‌باشد و هرچند پنی‌سیلین کریستال داخل وریدی را با دوزهای بالا به عنوان داروی انتخابی، معرفی کرده‌اند ولی در موارد چشمگیری از بیماری، عملاً داروی موثری نبوده و درصد زیادی از بیماران درمان شده با این دارو فوت نمودند.

از طرفی علیرغم اینکه موارد استنشاقی را کشنده‌ترین شکل بیماری معرفی نموده و میزان مرگ را با درمان‌های تک دارویی سنتی، در حدود ۹۰-۱۰۰



۶ - ممکن است پنی سیلین، داروی انتخابی واقعی جهت درمان سیاه زخم گوارشی با وضعیت بحرانی بستری در بیمارستان‌ها نباشد و لذا در صورت مواجهه با چنین بیمارانی درمان چنددارویی و طولانی‌مدت، قابل توصیه است.

### تشکر

بدینوسیله از اساتید محترم، آقایان دکتر یدالله محرابی (متخصص آمار زیستی) و دکتر حمید سوری (اپیدمیولوژیست) که زحمت بازخوانی این مقاله را تقبل فرمودند صمیمانه تشکر می‌نمایم.

گوارشی، مخصوصاً زمانی که فقط با یکی از علائم گوارشی تظاهر می‌نماید، بسیار مشکل می‌باشد لازم است همواره با شک قوی مورد نظر باشد.

۴ - دانش و مهارت ما در زمینه تشخیص سریع بیماری، محدود است و لذا به کشف سریع و درمان به موقع آنتراکس گوارشی، منجر نمی‌گردد و لازم است ارتقاء داده شود.

۵ - ارتقاء آگاهی‌های پزشکی از طریق اجرای برنامه‌های بازآموزی و نوآموزی آنتراکس گوارشی و سایر چهره‌های نادر بیماری‌های عفونی شایع، زمینه را جهت کشف سریع بیماری‌های عفونی و مداخلات درمانی به موقع، مساعد می‌نماید.

### References

- 1- Brachman PS. Bacterial infections of humans—epidemiology and control. In: Evans AS, Brachman PS, eds. Anthrax. 2<sup>nd</sup> ed. New York: Plenum Press; 1998: 545-58.
- 2- Pfisterer RM. Eine Milzbrandepidemie in der Schweiz. Schweiz Med Wochenschr. 1991; 121: 813-25.
- ۳ - حاتمی، حسین: اپیدمیولوژی و کنترل آنتراکس در: حاتمی، حسین (مولف)، اپیدمیولوژی بالینی و کنترل بیماری‌های مرتبط با دفاع بیولوژیک، چاپ دوّم، معاونت سلامت وزارت بهداشت، سال ۱۳۸۱، صفحات ۵۹-۳۴.  
<http://www.elib.hbi.ir/persian/bioterrorism/anthrax/anthrax.pdf>
- 4- McSherry J, Kilpatrick R. The plague of Athens. J R Soc Med. 1992; 85 (11): 713.
- 5- Manchee RJ, Broster MG, Stagg AJ, Hibbs SE. Formaldehyde solution effectively inactivates spores of Bacillus anthracis on the Scottish island of Gruinard. Appl Environ Microbiol 1994;60:4167-71.
- 6- Jackson PJ, Hugh-Jones ME, Adair DM, Green G, Hill KK, Kuske CR, et al. PCR analysis of tissue samples from the 1979 Sverdlovsk anthrax victims: the presence of multiple Bacillus anthracis strains in different victims. Proc Natl Acad Sci U S A 1998;95:1224-9.
- 7- Morton N. Swartz, Recognition and Management of Anthrax – An Update, N Engl J Med, Vol. 345, No. 22 ·November 29, 2001, p. 1621-26.
- 8- Philip s. Brachman, Anthrax, in : Paul D. Hoeprich M. Golin Jordan, Infectious diseases 4<sup>th</sup> ed. Lippincott Company, Philadelphia, 1994, p. 1007-13.
- 9- Zeina A. Kanafani, A. Sharara Al. Joseph M. Hatem, and Souha S. Kanj, Endemic Gastrointestinal Anthrax in 1960s Lebanon: Clinical Manifestations and Surgical Findings. Emerging Infectious Diseases Journal. 2003;9:520-25.
- 10- Thira Sirisanthana, Arthur E. Brown, Anthrax of the Gastrointestinal Tract, Emerging Infectious diseases, Vol. 8, No. 7 July 2002: 649.
- 11- jonas A. Shulman, Henry M. Blumberg, Anthrax, In: Goldman, Ausiello, Cecil Textbook of Medicine, Saunders, 22<sup>nd</sup> ed. , 2004, p. 1870-75 .
- ۱۲ - حاتمی، حسین: گزارش ۲ مورد سیاه زخم گوارشی با کشت مثبت بستری در بخش عفونی سینای کرمانشاه، پنجمین کنگره بیماری‌های عفونی و گرمسیری، تهران سال ۱۳۷۵، کتاب خلاصه مقالات کنگره، صفحات و بانک اطلاعات الکترونیکی کنگره‌ها در آدرس  
[http://www.elib.hbi.ir/persian/PERSIAN\\_COMPUTERIZED\\_BOOKS\\_FOR\\_DOS/COMPUTERI](http://www.elib.hbi.ir/persian/PERSIAN_COMPUTERIZED_BOOKS_FOR_DOS/COMPUTERI)

ZED.htm

۱۳ - ابن سینا: قانون در طب ابن سینا. بانک اطلاعاتی الکترونیک قانون (به کوشش دکتر حسین حاتمی)، تهران معاونت تحقیقات و فناوری وزارت بهداشت <http://www.elib.hbi.ir/persian/TRADITIONAL-MEDICINE/CANON-WEB/CANON-WEB.htm>

۱۴ - جرجانی، سید اسماعیل، ذخیره خوارزمشاهی، نسخه الکترونیک (به کوشش دکتر حسین حاتمی)، تهران معاونت تحقیقات و فناوری وزارت بهداشت

<http://www.elib.hbi.ir/persian/TRADITIONAL-MEDICINE/JORJANI/ZAKHIREH-SIRJANI/INDEX-ZAKHIREH.htm> ..

15- Askari M. Contribution to the Study of Epidemiology of Anthrax in Iran, Scientific Monograph Series, No:25, IMP, 1036, Institute of Parasitology & Malariology, Tehran, 1962. p. 1-236.

16- Kohout E, Sehat A, Ashraf M. Anthrax: a continuous problem in southwest Iran. Am J Med Sci. 1964;247:565-575.

17- Dutz W, Saidi F, Kohout E. Gastric anthrax with massive ascites. Gut 1970;11:352-4.

18- Alizad A, Ayoub EM, Makki N. Intestinal anthrax in a two-year-old child. Pediatr Infect Dis J 1995; 14: 394-5.

19- Siadati A. Shirvani F. Sardari M. Rashed F. Soltanzadeh M.H. Shafagi B. Gharooni M. Intestinal anthrax in a 4-year-old child. <http://www.professorsoltanzadeh.com/article/eng-maghale-16.htm>

20- Beheshti S. Rezaian G.H. Afifi S. Rezaian S. Gastrointestinal Anthrax: Review of Nine Patients. Archives of Iranian Medicine, Volume 6, Number 4, 2003: 251 - 254.

21- Babamahmoodi F. Aghabarari F. Arjmand A. Ashrafi G.H. Three rare cases of anthrax arising from the same source. Journal of Infection (2006) 53, 175-179.

22- Jena GP. Intestinal anthrax in man: a case report. Cent Afr J Med 1980;26:253-4.

23- Phonboon K, Ratanasiri P, Peeraprakorn S, Choomkasien P, Chongcharoen P, Sritasoi S. Anthrax outbreak in Udon Thani. Communicable Disease Journal 1984; 10: 207-20.

24- Ndyabahinduka DG, Chu IH, Abdou AH, Gaifuba JK. An outbreak of human gastrointestinal anthrax. Ann Ist Super Sanita 1984; 20: 205-8.

25- Bhat P, Mohan DN, Srinivasa H. Intestinal anthrax with bacteriological investigations. J Infect Dis 1985; 152: 1357-8.

26- Sekhar PC, Singh RS, Sridhar MS, Bhaskar CJ, Rao YS. Outbreak of human anthrax in Ramabhadrapuram village of Chittoor district in Andhra Pradesh. Indian J Med Res 1990;91:448-52.