

Original article

## The Effect of Caffeic Acid on the Morphometrical Changes of Ovarian Follicles in Premature Ovarian Insufficiency Model of Mice

Reza Javanshir, Hossein Kalarestaghi\*, Ramin Salimnejad\*

Department of Anatomical Sciences, School of Medicine, Ardabil University of Medical Sciences, Ardabil, Iran.

\* *Corresponding authors.* Tel: +984533534679, Fax: +984533534694 ,

E-mail: [R.salimnegad67@gmail.com](mailto:R.salimnegad67@gmail.com), [h.kalarestaghy111@gmail.com](mailto:h.kalarestaghy111@gmail.com)

### Article info

#### Article history:

Received: Sep 18, 2024

Accepted: Oct 16, 2024

#### Keywords:

Caffeic Acid

Ovarian Follicles

D-galactose

Morphometry

Premature Ovarian

Insufficiency

### ABSTRACT

**Background:** Premature ovarian insufficiency (POI) is the cessation of ovarian function in women under 40. One of the mechanisms involved in the induction of POI is oxidative stress. This study aims to investigate the effect of caffeic acid on the morphometrical changes of ovarian follicles of POI model mice.

**Methods:** Thirty-two female mice were randomly divided into 4 groups (n=8): 1) Control group (cont), 2) Caffeic acid group (CAF), 3) Premature ovarian insufficiency group (POI), and 4) Premature ovarian insufficiency + Caffeic acid group (POI+CAF). POI was induced through daily subcutaneous injections of D-galactose (200 mg/kg) for 6 weeks. Caffeic acid (60 mg/kg, intraperitoneal) was injected daily for 4 weeks from 15<sup>th</sup> day. One day after the last injection, the mice were anesthetized and the ovaries were removed. Then, the morphometric changes of ovarian follicles were examined using hematoxylin-eosin (H&E) staining.

**Results:** The results showed that D-Galactose-induced POI significantly decreases the diameter of primary, secondary, and antral follicles (P<0.05). Administration of caffeic acid in the POI+CAF group significantly prevented the reduction of follicle diameter (P<0.05).

**Conclusion:** The results showed that caffeic acid can prevent the reduction of the diameter of ovarian follicles in POI model mice.

How to cite this article: Javanshir R, Kalarestaghi H, Salimnejad R. The Effect of Caffeic Acid on the Morphometrical Changes of Ovarian Follicles in Premature Ovarian Insufficiency Model of Mice. J Ardabil Univ Med Sci. 2024;24(2):

## Extended Abstract

**Background:** Premature ovarian insufficiency (POI) is a significant medical subject regarding women of reproductive age. It is a clinical syndrome distinct by the harm of ovarian activity before the age of 40 years. Around 1% of the general population has an ovarian failure. Numerous terms have been used to define this disorder, such as ‘primary ovarian insufficiency’, ‘premature menopause’, and ‘premature ovarian failure’. However, the up-to-date guideline from the European Society of Human Reproduction and Embryology accepted ‘premature ovarian insufficiency’ as the standard nomination. It has been proven that genetic factors such as Turner syndrome, fragile X syndrome, etc., are the main cause of ovarian failure. Immunological disorders, galactosemia, radiotherapy, chemotherapy, pelvic surgeries, and oxidative stress can also cause POI. The diagnoses are primary or secondary amenorrhea >4 months with onset before 40 years of age, and higher follicle-stimulating hormone (FSH)>25IU/L on 2 analyses at >4 weeks’ interval. Also, in this case the level of estradiol is low, and anti-Müllerian hormone (AMH) levels have generally diminished. A patient with the appearance of POI has short-term and long-term subsequences of prolonged hypoestrogenism, reduction of the quantity and quality of follicles, libido, vaginal dryness, mood disorders, cardiovascular disorders, cognitive impairment, osteopenia, and osteoporosis. Overall, the chemotherapy drug-induced model is a classic animal model for studying POI. However, the use of chemotherapy drugs may be associated with adverse effects such as myelosuppression and bleeding. Exposure to galactose causes the destruction and reduction of ovarian follicles. D-galactose can accelerate the aging process and POI model. Recently, the D-galactose-induced model has been widely used in POI animal model studies. Clinically, hormone replacement therapy (HRT) is the most common treatment for POI. The protective effects of some hormones, such as anti-Müllerian hormone (AMH), melatonin, and

growth hormone, have been confirmed. But, long-term use of HRT may raise the risk of cardiovascular disorder and cancer. Therefore, POI is still clinically needed for alternative treatments. Several studies have revealed beneficial properties of antioxidants in the treatment of POI such as melatonin, icaridine, resveratrol, and caracole. This study aims to investigate the effect of caffeic acid on the morphometrical changes of ovarian follicles of POI model mice.

**Methods:** In this experimental study, a total of 32 balb/c female mice (6-7 weeks old) were obtained from the Royan Institute of Tehran. All procedures of working with animals were made based on the approval of the Ethics Committee of Ardabil University of Medical Sciences (IR. ARUMS. AEC. 1400. 018). Animals had free access to food and water during the study. The animals were kept in the animal house of Ardabil University of Medical Sciences (under controlled conditions) for 2 weeks to adapt to the environmental conditions, and during this period, the estrous cycle was examined (to evaluate the health of the reproductive system). Then, healthy female mice (in terms of estrous cycle) after estrous cycle equalization (in proestrus stage) were randomly divided into four groups (n=8): 1) Control group (cont), 2) Caffeic acid group (CAF), 3) Premature ovarian insufficiency group (POI), and 4) Premature ovarian insufficiency + Caffeic acid group (POI+CAF). POI was induced by daily injection of D-galactose at a dose of 200 mg/kg body weight subcutaneously for 6 weeks. In this way, from the beginning of the study, D-galactose was injected in the POI and POI+CAF groups, and at the same time, the estrous cycle of the mice was controlled for 2 weeks (to ensure the induction of POI). From the third week (day 15), caffeic acid (60 mg/kg body weight) was injected intraperitoneally daily for 4 weeks in the CAF and POI+CAF groups. Caffeic acid was dissolved in the minimum volume of pure alcohol and then diluted in normal saline (7% alcohol). The D-galactose solvent was also normal saline. A Vaginal smear was used to evaluate the estrous cycle. After preparing the smear, it was stained with crystal violet and the phases of the estrus cycle (proestrus, estrus, metestrus and diestrus) were checked. One day after the last injection, the mice were weighed

and after anesthesia, the abdominal cavity was opened and the ovaries were removed immediately. Ovaries were weighed, and fixed with 10% formalin buffer. After tissue processing, stained with hematoxylin and eosin (H&E). For morphometric studies, images were taken of different follicles (primary follicle, secondary follicle, and antral follicle) in each tissue section, and the diameter of the follicles was measured using Image J software.

**Results:** Evaluation of ovarian index (the ratio of ovarian weight to body weight) did not show a significant difference between POI and control groups. Also, the comparison of the POI+CAF group with the POI group did not show any significant difference in the ovarian index. In the caffeic acid group, although there was an increase in the ovarian index compared to the control group, it was not significant. On the other hand, histological examinations showed that the structure of ovaries, follicles and oocytes in the control and caffeic acid

group was normal. In the POI group, tissue damage was observed in granulosa cells and oocytes (characteristic of atretic follicles) in some follicles. In the POI+ CAF group, ovarian tissue damage was less compared to the POI group. Also, the morphometric evaluation showed a significant decrease in the diameter of primary, secondary and antral follicles in the POI group compared to the control group ( $p<0.05$ ). Treatment with caffeic acid in the POI + CAF group showed a significant increase in the diameter of the follicles compared to the POI group ( $p<0.05$ ). There was no significant difference between the control group and caffeic acid in the above parameters.

**Conclusion:** The results of the present study showed that D-galactose-induced POI causes tissue damage in the ovary and also decreases the diameter of the follicles. Treatment with caffeic acid probably prevents ovarian tissue damage and helps the growth of follicles due to its antioxidant properties.

## بررسی اثر کافئیک اسید بر تغییرات مورفومتریک فولیکول‌های تخمدانی در موش‌های مدل نارسایی زودرس تخمدان

رضا جوانشیر، حسین کلارستاقی\*، رامین سلیم نژاد\*

گروه علوم تشریحی، دانشکده پزشکی، دانشگاه علوم پزشکی اردبیل، اردبیل، ایران

\* نویسندگان مسئول. تلفن: ۰۴۵۳۳۵۳۴۶۷۹ فاکس: ۰۴۵۳۳۵۳۴۶۹۴

پست الکترونیک: [h.kalarestaghy111@gmail.com](mailto:h.kalarestaghy111@gmail.com)، [R.salimnegad67@gmail.com](mailto:R.salimnegad67@gmail.com)

### چکیده

**زمینه و هدف:** نارسایی زودرس تخمدان (POI) توقف عملکرد تخمدان در زنان زیر ۴۰ سال می‌باشد. یکی از مکانیسم‌های دخیل در القای POI استرس اکسیداتیو است. هدف از این مطالعه بررسی اثر کافئیک اسید بر تغییرات مورفومتریک فولیکول‌های تخمدانی در موش‌های مدل POI بود.

**روش کار:** ۳۲ موش ماده به طور تصادفی به ۴ گروه (۸ تایی شامل: ۱) گروه کنترل (cont)، ۲) گروه کافئیک اسید (CAF)، ۳) گروه نارسایی زودرس تخمدانی (POI) و ۴) گروه نارسایی زودرس تخمدانی + کافئیک اسید (POI+CAF) تقسیم شدند. POI از طریق تزریق روزانه دی-گالاکتوز (۲۰۰ میلی‌گرم بر کیلوگرم) بصورت زیرجلدی به مدت ۶ هفته القا شد. کافئیک اسید (۶۰ میلی‌گرم بر کیلوگرم، داخل صفاقی) به مدت ۴ هفته از روز ۱۵ به صورت روزانه تزریق شد. یک روز پس از آخرین تزریق، موش‌ها بی‌هوش شده و تخمدان‌ها خارج گردید. سپس تغییرات مورفومتریک فولیکول‌های تخمدانی با استفاده از رنگ آمیزی هماتوکیلین-ئوزین (H&E) مورد بررسی قرار گرفت.

**یافته‌ها:** نتایج نشان داد که POI ناشی از دی‌گالاکتوز به طور معنی‌داری باعث کاهش قطر فولیکول‌های اولیه، ثانویه و آنترال می‌شود ( $p < 0.05$ ). تجویز کافئیک اسید در گروه POI+CAF به طور معناداری مانع از کاهش قطر فولیکول‌ها گردید ( $p < 0.05$ ).

**نتیجه‌گیری:** نتایج نشان داد که کافئیک اسید می‌تواند مانع از کاهش قطر فولیکول‌های تخمدانی در موش‌های مدل POI گردد.

**واژه‌های کلیدی:** کافئیک اسید، فولیکول‌های تخمدانی، دی-گالاکتوز، مورفومتري، نارسایی زودرس تخمدانی.

دریافت: ۱۴۰۳/۶/۲۸ پذیرش: ۱۴۰۳/۷/۲۵

### مقدمه

می‌شود [۱]. شیوع ناباروری در بین کشورهای مختلف دنیا متفاوت و حدود ۵ تا ۳۰ درصد گزارش شده است. بیشترین آمار مربوط به کشورهای آسیای مرکزی و جنوبی و خاورمیانه است. همچنین در

ناباروری<sup>۱</sup> به شکست در باروری یک زوج پس از ۶-۱۲ ماه نزدیکی منظم و بدون پیشگیری گفته

<sup>۱</sup> Infertility

مناطق مرکزی و جنوبی آفریقا که به عنوان کمربند ناباروری نامیده می‌شوند از هر سه زوج یکی نابارور است [۲،۳]. تحقیقات نشان می‌دهد حدود ۱۱ درصد از زوجین ایرانی در طول زندگی‌شان ناباروری را تجربه می‌کنند [۴]. ناباروری در انسان می‌تواند منشأ پدری یا مادری داشته باشد. تقریباً یک سوم از موارد ناباروری ناشی از عوامل زنانه، یک سوم به خاطر ناباروری مردان و یک سوم به وسیله ترکیبی از مشکلات در هر دو فرد رخ می‌دهد [۳].

عدم تعادل هورمونی، فشارهای روحی، رژیم غذایی، ورزش‌های سخت و حرفه‌ای، مشکلات غده هیپوفیز، عفونت‌های لگنی، بعضی از جراحی‌های لگن، عدم تخمک‌گذاری، کیفیت پایین تخمک، آسیب لوله‌های رحمی، آندومتریوز و ناباروری با علت ناشناخته از جمله فاکتورهای زنانه محسوب می‌شوند [۱]. یکی از علل مهم شکست تخمک‌گذاری و یا کیفیت پایین آن نارسایی زودرس تخمدان (POI) می‌باشد. POI یک وضعیت چند عاملی در ارتباط با افزایش سطح هورمون محرک فولیکول (FSH<sup>۲</sup>) (هیپرگنادوتروپیک) و کاهش سطح استروژن (هیپوگنادیسم) است [۵]. آمنوره یا الیگومنوره بیش از چهار ماه همراه با گرگرفتگی و آتروفی دستگاه ادراری-تناسلی از علائم POI است. متأسفانه مکانیسم دقیق پاتوژنز POI مشخص نیست و معمولاً دیر تشخیص داده می‌شود. از عوامل POI می‌توان به بیماری‌های خودایمنی، علل متابولیک (گالاکتوزمی)، رادیوتراپی، پرتودرمانی، شیمی‌درمانی، عفونت و عوامل ژنتیکی اشاره کرد [۵،۶].

در شرایط POI ذخیره فولیکولی تخمدان کاهش پیدا کرده و از نظر بافت‌شناسی در این افراد تخمدان‌ها در نوع اول کوچک بوده و فاقد فولیکول می‌باشند و یا اگر فولیکولی وجود داشته باشد بصورت آترتیک دیده می‌شوند. در نوع دوم تخمدان‌ها دارای فولیکول

می‌باشند ولی میزان آن‌ها بسیار کم بوده و معمولاً این فولیکول‌ها نیز روند طبیعی فولیکولوژنز را طی نمی‌کنند [۵]. روش‌های درمانی که امروزه برای نارسایی زودرس تخمدانی صورت می‌گیرد شامل درمان هورمونی، اهدای فولیکول، روان‌درمانی، رژیم غذایی و ورزش می‌باشد [۶]. رایج‌ترین روش درمانی نارسائی تخمدان هورمون‌تراپی با استفاده از استروژن و پروژسترون می‌باشد. مشخص شده است که تجویز این هورمون‌ها در طولانی مدت احتمال افزایش ریسک ابتلا به بیماری‌های قلبی-عروقی و همچنین سرطان آندومتر و پستان را افزایش می‌دهد [۷]. به همین دلیل مطالعات به دنبال یافتن روش‌های درمان جایگزین موثر و ایمن برای درمان این بیماران می‌باشد. در این رابطه مطالعات صورت گرفته نشان داده است که تجویز آنتی‌اکسیدان‌هایی مثل ایکارترین<sup>۳</sup>، پوئه‌رارین<sup>۴</sup>، جینسنوسید<sup>۵</sup>، متفورمین و رزوراترول می‌تواند باعث بهبودی در نارسایی زودرس تخمدان در مدل حیوانی شود [۶، ۸-۱۲].

کافئیک اسید یک ترکیب فنلی است و توسط برخی گیاهان نظیر قهوه، به مقدار ۰/۰۳ میلی‌گرم در هر ۱۰۰ میلی‌لیتر و در آویشن، مریم‌گلی و نعناع در حدود ۲۰ میلی‌گرم در ۱۰۰ گرم یافت می‌شود [۱۳، ۱۴]. مطالعات قبلی نیز نشان داده است استفاده از کافئیک اسید به عنوان یک آنتی‌اکسیدان، می‌تواند اثرات عوامل مختلف بر سیستم تولید مثلی را کاهش دهد. در این راستا نشان داده‌اند که کافئیک‌اسید از اثرات نامطلوب سندرم تخمدان پلی کیستیک (PCOS<sup>۶</sup>)، ایسکمی / رپرفیوژن<sup>۷</sup> و استرس اکسیداتیو بر عملکرد تخمدان جلوگیری می‌کند [۱۳، ۱۵، ۱۶]. در این مطالعه، اثر محافظتی کافئیک‌اسید بر تغییرات

3 Icariin

4 Puerarin

5 Ginsenoside

6 Polycystic Ovary Syndrome

7 Ischaemia-Reperfusion

1 Premature Ovarian Insufficiency

2 Follicle-stimulating Hormone

مورفومتریک فولیکول‌های تخمدانی در موش‌های مدل نارسایی زودرس تخمدان ارزیابی گردید.

## روش کار

### حیوانات و طرح مطالعه

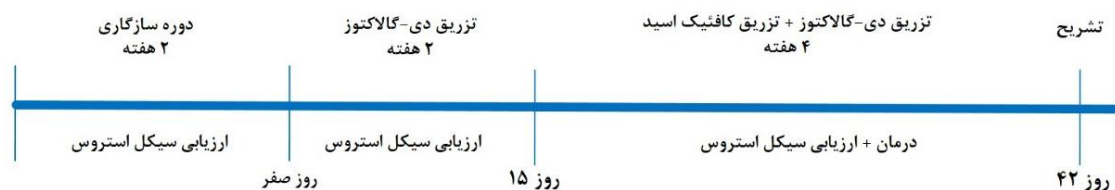
در این مطالعه تجربی<sup>۱</sup>، در مجموع ۳۲ موش ماده ۶-۷ هفته‌ای (balb/c) از موسسه رویان تهران تهیه و در شرایط کنترل شده (دمای ۲۰-۲۵ درجه سانتی‌گراد، چرخه تاریکی/روشنایی ۱۲ ساعته و رطوبت ۶۰-۸۰ درصد) نگهداری شدند. کلیه مراحل کار با حیوانات بر اساس تاییدیه کمیته اخلاق دانشگاه علوم پزشکی اردبیل (IR.ARUMS.AEC.1400.018) انجام شد. حیوانات در طول مطالعه دسترسی آزاد به آب و غذا داشتند. حیوانات جهت سازگاری با شرایط محیط به مدت ۲ هفته در حیوان خانه دانشگاه علوم پزشکی اردبیل نگهداری شده و در این مدت به منظور ارزیابی عملکرد صحیح سیستم تولیدمثلی، سیکل استروس<sup>۲</sup> مورد بررسی قرار گرفت. سپس موش‌های ماده

سالم (از نظر سیکل استروس) پس از همسان‌سازی سیکل استروس (در مرحله پرواستروس) به طور تصادفی به چهار گروه ۸ تایی شامل: (۱) گروه کنترل (cont)، (۲) گروه کافئیک‌اسید (CAF)، (۳) گروه نارسایی زودرس تخمدانی (POI) و (۴) گروه نارسایی زودرس تخمدانی+کافئیک‌اسید (POI+CAF) تقسیم شدند. POI با تزریق روزانه دی-گالاکتوز<sup>۳</sup> با دوز ۲۰۰ میلی‌گرم بر کیلوگرم وزن بدن بصورت زیرجلدی به مدت ۶ هفته القا شد [۸،۱۷]. به این ترتیب که از ابتدای مطالعه، دی-گالاکتوز در گروه‌های POI و POI+CAF تزریق شد و هم‌زمان سیکل استروس موش‌ها به مدت ۲ هفته (برای اطمینان از القای POI) کنترل شد. از هفته سوم (روز ۱۵)، کافئیک‌اسید (۶۰ میلی‌گرم بر کیلوگرم وزن بدن) روزانه به مدت ۴ هفته [۱۴] در گروه‌های CAF و POI+CAF به صورت داخل صفاقی تزریق شد (شکل ۱). کافئیک‌اسید در کمترین حجم الکل ۱۰۰ حل شده و سپس در نرمال سالین رقیق شد (الکل ۷٪). حلال دی-گالاکتوز هم نرمال سالین بود.

<sup>1</sup> Experimental Study

<sup>2</sup> Estrous Cycle

<sup>3</sup> D-Galactose



شکل ۱. طرح مطالعه و روش درمان

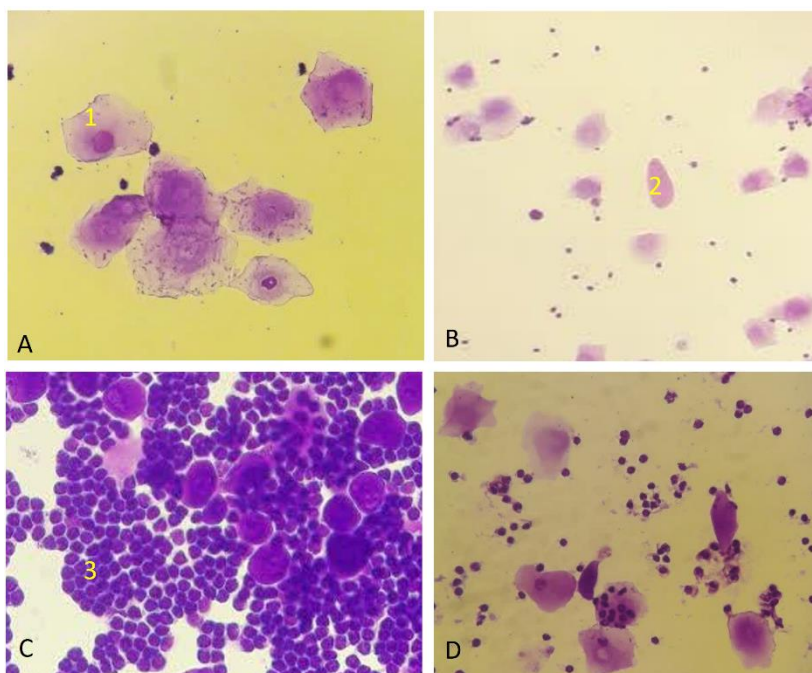
### ارزیابی سیکل استروس

اسمیر واژینال روش رایج برای تعیین مراحل سیکل استروس می‌باشد. به طور خلاصه، در این روش دم موش را بلند کرده و سلول‌های واژن به روش تزریق نرمال سالین (۱۰۰ میکرولیتر) با استفاده از سمپلر در نزدیکی منفذ واژن شسته می‌شوند. سلول‌ها به واسطه

پیپتینگ (۵-۸ بار) جمع‌آوری شده، سپس یک قطره از نمونه بر روی لام قرار گرفته و اسمیر تهیه شد. پس از خشک شدن در هوا، در کریستال ویوله (۱/۰/۱) رنگ‌آمیزی شده و سیکل استروس (پرواستروس، استروس، متاستروس و دی‌استروس) بررسی شد [۱۸]. سه جمعیت متفاوت سلولی در نمونه‌های حاصل

تیره جمعیت غالب سلولی می‌باشند. گاهی امکان مشاهده سلول‌های شاخی اپیتلیال در نمونه‌های اسمیر واژن به همراه لکوسیت‌ها نیز وجود دارد. در زمان دی‌استروس ممکن است به ندرت سلول‌های شاخی به همراه جمعیت کثیری از سلول‌های لکوسیت مشاهده شوند. وجه تمایز بین مرحله مت‌استروس و دی-استروس حضور تعداد کمی سلول‌های هسته‌دار اپیتلیالی در زمان دی‌استروس می‌باشد (شکل ۱).

از اسمیر واژن شامل: (۱) سلول‌های اپیتلیال هسته‌دار، (۲) سلول‌های شاخی اپیتلیال و (۳) لکوسیت‌ها قابل شناسایی بودند. لازم به توضیح است که در زمان پرواستروس حضور سلول‌های اپیتلیال هسته‌دار شاخص تعیین این مرحله از سیکل استروس می‌باشد. در زمان استروس تنها یک جمعیت سلولی که شامل سلول‌های شاخی بدون هسته هستند، قابل تشخیص می‌باشد. در زمان مت‌استروس لکوسیت‌های با هسته



شکل ۱. مراحل سیکل استروس در موش. A مرحله پرواستروس با سلول‌های اپیتلیال هسته‌دار (۱)، B مرحله استروس که جمعیت سلولی غالب سلول‌های شاخی بدون هسته (۲) هستند، C مرحله مت‌استروس حاوی لکوسیت‌هایی با هسته تیره (۳) به عنوان جمعیت غالب سلولی و D مرحله دی-استروس با حضور تعداد کمی سلول‌های هسته‌دار اپیتلیالی در کنار لکوسیت‌ها را نشان می‌دهد.

### ارزیابی مورفومتریک

یک روز پس از آخرین تزریق، موش‌ها وزن شده و سپس با کتامین (۵۰ میلی‌گرم بر کیلوگرم) و زایلازین (۱۰ میلی‌گرم بر کیلوگرم) بیهوش شدند [۱۹]. در شرایط استریل حفره شکم باز شده و تخمدان‌ها بلافاصله خارج شدند. تخمدان‌ها توزین شده و در بافر فرمالین ۱۰ درصد به مدت ۳ روز ثابت شدند. پس از پردازش بافتی، در پارافین قالب‌گیری شده و توسط میکروتوم برش‌های تصادفی با ضخامت ۵ میکرومتر (۵  $\mu\text{m}$ ) تهیه شد. سپس برش‌ها با

هماتوکسیلین اتوزین (H&E) رنگ‌آمیزی شدند. برای بررسی‌های مورفومتریک از هر نمونه ۱۰ لام تهیه شده و از فولیکول‌های مختلف (فولیکول اولیه، فولیکول ثانویه و فولیکول آنترال) در هر مقطع بافتی تصویر تهیه شده و با استفاده از نرم افزار Image J اندازه‌گیری قطر فولیکول‌ها انجام شد. برای اندازه‌گیری قطر هر فولیکول، قطر بزرگ و کوچک اندازه‌گیری شده و سپس میانگین آن محاسبه گردید [۲۰، ۲۱]. برای جلوگیری از اندازه‌گیری تکراری فولیکول‌های مشابه، ارزیابی فولیکول‌ها در جهت

**یافته‌ها**

**اثر POI و کافئیک اسید بر ایندکس وزن تخمدان**

جدول ۱ نتایج ایندکس وزن تخمدان (نسبت وزن تخمدان به وزن بدن) در بین گروه‌های مختلف را نشان می‌دهد. نتایج اختلاف معناداری در ایندکس وزن تخمدان بین گروه‌های POI و کنترل نشان نداد. همچنین در گروه درمانی هم اختلاف معناداری در ایندکس وزن تخمدان مشاهده نشد. در گروه کافئیک‌اسید نیز هرچند افزایش در ایندکس وزن تخمدان نسبت به گروه کنترل مشاهده شد ولی معنادار نبود.

عقربه‌های ساعت انجام شده و مشاهده هسته تخمک در هر فولیکول به عنوان شاخص در نظر گرفته شد. همچنین ایندکس وزن تخمدان، از تقسیم وزن تخمدان به وزن موش‌ها بدست آمد [۲۲].

**تجزیه و تحلیل آماری**

تمامی داده‌ها (میانگین ± خطای استاندارد) با استفاده از نرم افزار SPSS و آزمون‌های آنوا یکطرفه و توکی تجزیه و تحلیل شدند. نتایج با  $p \leq 0.05$  از نظر آماری معنی‌دار در نظر گرفته شد.

جدول ۱. مقایسه ایندکس وزن تخمدان در گروه‌های مورد مطالعه

گروه‌ها	کنترل (Cont)	کافئیک اسید (CAF)	نارسایی زودرس تخمدانی (POI)	نارسایی زودرس تخمدانی + کافئیک اسید (POI+CAF)
ایندکس وزن تخمدان (x100)	0.08 ± 0.007	0.10 ± 0.008	0.08 ± 0.003	0.09 ± 0.007

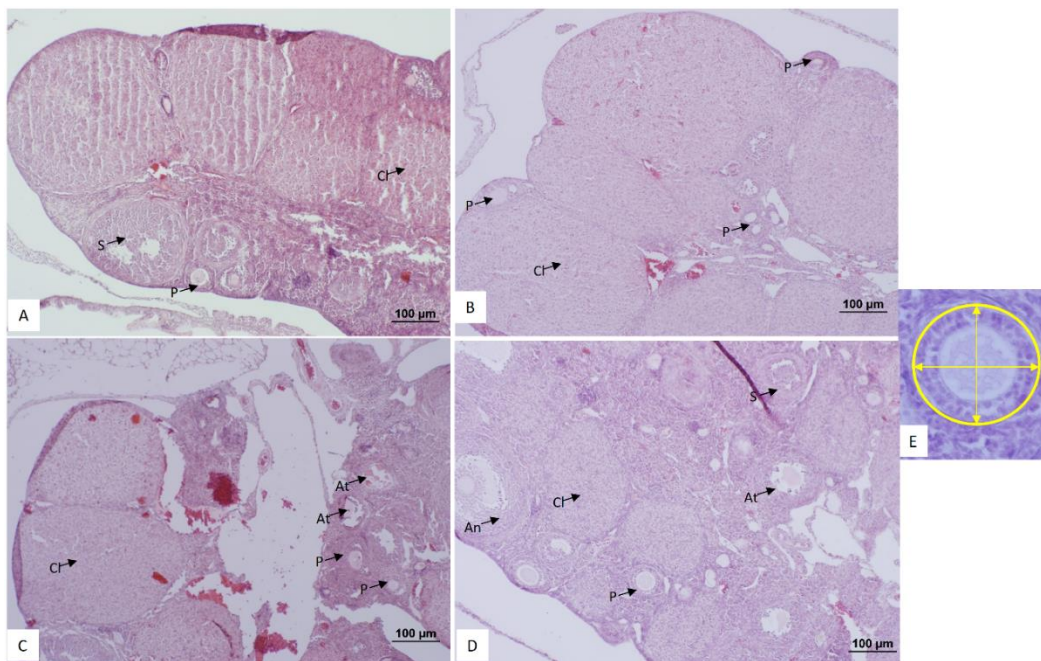
داده‌ها بصورت میانگین ± خطای معیار می‌باشند. اختلاف معناداری در بین گروه‌ها مشاهده نشد.

**اثر POI و کافئیک اسید بر هیستومورفومتری بافت تخمدان**

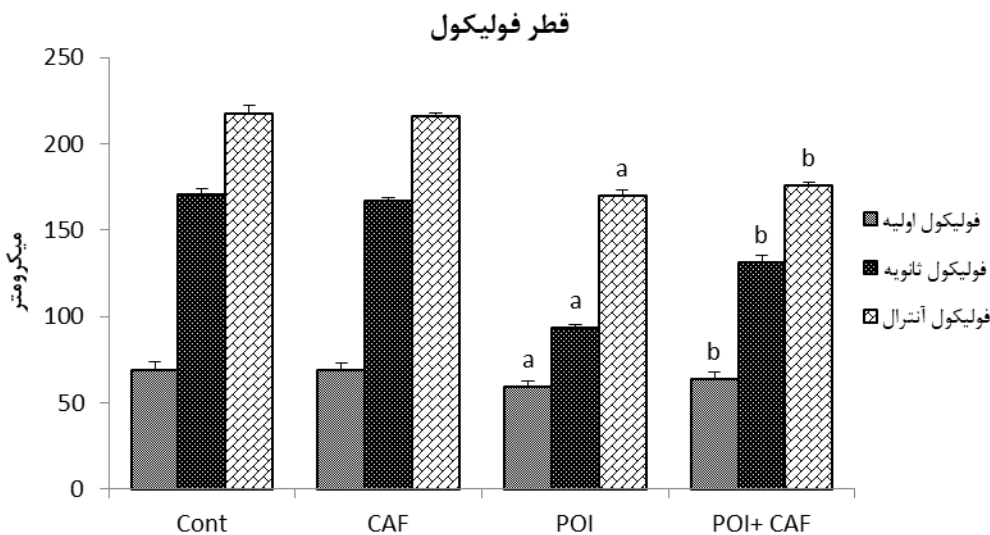
بررسی‌های بافت‌شناسی نشان داد که تخمدان‌ها و ساختار فولیکول‌ها و تخمک‌ها در گروه کنترل و کافئیک‌اسید حالت نرمال دارد. در گروه POI در برخی فولیکول‌ها آسیب بافتی در سلول‌های گرانولوزا و تخمک که مشخصه فولیکول‌های آترتیک است، مشاهده شد. در گروه POI+CAF، آسیب‌های بافتی تخمدان در مقایسه با گروه POI کمتر بود (شکل ۲).

همچنین ارزیابی مورفومتریک کاهش معنی‌داری در قطر فولیکول‌های اولیه، ثانویه و آنترال در گروه POI نسبت به گروه کنترل نشان داد ( $p < 0.05$ ) و تیمار با کافئیک اسید در گروه POI+CAF افزایش معنی‌داری در قطر فولیکول‌ها در مقایسه با گروه POI نشان داد ( $p < 0.05$ ). مقایسه بین گروه کنترل و کافئیک اسید در پارامترهای فوق تفاوت معنی‌داری نداشت (نمودار ۱).





شکل ۲. تصویر میکروسکوپی بافت تخمدان (۲۰×) در گروه‌های مختلف با رنگ آمیزی (E&H). در گروه کنترل (A) و کافئیک‌اسید (B) تخمدان‌ها حالت طبیعی داشته و انواع مختلف فولیکول‌ها (فولیکول اولیه (P)، فولیکول ثانویه (S) و فولیکول آنترال (An)) و جسم زرد (Cl) قابل مشاهده است. باعث آسیب بافتی و افزایش تعداد فولیکول‌های آترتیک (At) شده است (C). درمان با کافئیک‌اسید میزان آسیب بافتی را کاهش داد (D). تصویر E نحوه اندازه‌گیری قطر فولیکول‌ها را نشان می‌دهد.



نمودار ۱. مقایسه اثر POI و کافئیک‌اسید بر قطر فولیکول‌ها در بافت تخمدان. داده‌ها بصورت میانگین  $\pm$  خطای معیار می‌باشند. a نشان دهنده اختلاف معنادار بین گروه POI و Cont و b نشان دهنده اختلاف معنادار بین گروه POI + CAF با گروه POI می‌باشند ( $P < 0.05$ ).

فولیکول‌های اولیه، ثانویه و آنترال می‌شود. از سوی دیگر، درمان با کافئیک‌اسید در گروه POI+CAF اثرات جانبی POI بر این عوامل را کاهش داد.

### بحث

نتایج مطالعه حاضر نشان داد که POI ناشی از دی-گالاکتوز باعث اختلال در سیکل استروس موش‌ها، آسیب ساختار بافتی تخمدان و همچنین کاهش قطر

طریق تشکیل ROS و تجمع محصولات نهایی گلیکاسیون پیشرفته (AGEs<sup>۴</sup>) با آسیب رساندن به غشای سلولی، هسته و DNA، سلول‌های تخمک و گرانولوزا را از بین می‌برد. این عوامل باعث کاهش تعداد فولیکول‌ها و افزایش آسیب بافتی و فولیکول‌های آترتیک در بافت تخمدان می‌شود [۳،۱۰،۱۲].

مطالعات قبلی نشان داده‌اند که تجویز آنتی‌اکسیدان‌ها می‌تواند از علائم POI در مدل‌های حیوانی محافظت کند. در این راستا، لی و همکاران نشان دادند که Icaritin می‌تواند وزن تخمدان را افزایش داده و سطح هورمون‌های جنسی را در POI به دلیل خواص آنتی‌اکسیدانی بهبود بخشد [۱۰]. علاوه بر این، چیانگ و همکاران نشان دادند که کافئیک‌اسید با کاهش آپوپتوز و استرس اکسیداتیو پارامترهای تولیدمثلی را در سندرم تخمدان پلی‌کیستیک بهبود می‌بخشد [۱۵]. ژنجی یان و همکاران نیز دریافتند که درمان موش‌های POI با کورکومین باعث بهبود ساختار بافت تخمدان و افزایش تعداد فولیکول‌ها می‌شود [۱۷]. لیانلی هی و همکاران نیز نشان دادند که تجویز Ginsenoside Rg1 به موش‌های مدل POI آسیب بافتی را کاهش داده و تعداد فولیکول‌ها و اجسام زرد و قطر فولیکول‌ها را افزایش می‌دهد [۸]. مطابق با مطالعات قبلی، نتایج ما نشان داد که در گروه POI+CAF میزان آسیب بافتی کاهش یافته و همچنین قطر فولیکول در این گروه نسبت به گروه POI افزایش یافته است. این نتایج ظرفیت کافئیک‌اسید را برای محافظت از تخمدان در POI نشان می‌دهد. این عملکرد کافئیک‌اسید را می‌توان با پتانسیل آنتی‌اکسیدانی آن مرتبط دانست که با کاهش استرس اکسیداتیو و بهبود ترشح هورمون از آسیب ناشی از POI جلوگیری می‌کند. چرا که در مطالعات قبلی اثر آنتی‌اکسیدانی کافئیک‌اسید در محافظت از

در این مطالعه ارزیابی ایندکس وزن تخمدان در بین گروه‌های مختلف تفاوت معناداری را نشان نداد. در این راستا مطالعه یان<sup>۱</sup> و همکاران و لی<sup>۲</sup> و همکاران نشان داده که POI ناشی از دی-گالاکتوز باعث کاهش وزن بدن و تخمدان‌ها در مقایسه با گروه کنترل می‌شود [۱۰،۱۷]. این اختلاف در نتایج می‌تواند ناشی از عدم محاسبه ایندکس وزن تخمدان (به عنوان معیار دقیق بررسی تغییرات وزن ارگان‌های مختلف نسبت به وزن بدن) در مطالعات فوق باشد. کاهش و افزایش وزن ارگان‌های مختلف در مطالعات بدون در نظر گرفتن وزن بدن اطلاعات دقیقی از تغییرات وزنی ارگان‌ها را ارائه نمی‌کند، چراکه وزن ارگان‌های مختلف درصدی از وزن بدن می‌باشد.

از سوی دیگر، مطالعات بافت‌شناسی نیز نشان داد که POI باعث آسیب بافت تخمدان و تخریب فولیکول‌ها می‌شود. در راستای مطالعه حاضر، چنگچن و همکاران نشان داده‌اند که POI تعداد فولیکول‌ها و اجسام زرد را کاهش و آسیب تخمدانی و فولیکول‌های آترتیک را افزایش می‌دهد [۱۲]. کاهش تعداد و قطر فولیکول‌ها نشان دهنده از دست دادن ذخیره تخمدانی و القای POI است. از سوی دیگر، کاهش تعداد اجسام زرد (به عنوان شاخص تخمک‌گذاری) نشان دهنده اختلال در روند فولیکولوژنز است.

مطالعات قبلی گزارش کرده‌اند که افزایش عوامل استرس اکسیداتیو و کاهش آنزیم‌های آنتی‌اکسیدانی می‌تواند از علل POI باشد [۲۳]. مطالعات نشان داده‌اند که تولید گونه‌های فعال (واکنش‌پذیر) اکسیژن (ROS<sup>۳</sup>) یک فرآیند فیزیولوژیکی طبیعی است که وجود آن برای زنده ماندن سلول و مسیرهای پیام‌رسانی ضروری است. با این حال، تولید بیش از حد ROS می‌تواند به عملکرد طبیعی سلول آسیب برساند. استرس اکسیداتیو ناشی از دی-گالاکتوز از

<sup>1</sup> Yan

<sup>2</sup> Li

<sup>3</sup> Reactive Oxygen Species

<sup>4</sup> Advanced Glycation End Product

### نتیجه گیری

نتایج مطالعه حاضر نشان داد POI ناشی از دی-گالاکتوز باعث آسیب بافتی در تخمدان و همچنین کاهش قطر فولیکولها می شود. درمان با کافئیک اسید احتمالاً بواسطه خاصیت آنتی اکسیدانی از آسیب بافتی تخمدان جلوگیری کرده و به رشد فولیکولها کمک می کند.

### تعارض منافع

نویسندگان هیچ گونه تعارض منافی ندارند.

### تشکر و قدر دانی

این مطالعه توسط معاونت پژوهشی دانشگاه علوم پزشکی اردبیل در قالب پایان نامه دانشجویی تامین هزینه شده است و نویسندگان از حمایت مالی معاونت پژوهشی کمال تشکر را دارند.

بافت تخمدان گزارش شده است [۱۵]. گورکم<sup>۱</sup> و همکاران گزارش دادند که کافئیک اسید می تواند سطح MDA خون و بافت تخمدان را در موش های مبتلا به آسیب ایسکمی-پرفیوژن کاهش دهد [۲۴]. همچنین کارت<sup>۲</sup> و همکاران گزارش داد که کافئیک اسید سطح فاکتور آنتی اکسیدانی را در تخمدان خرگوش های مبتلا به آسیب ایسکمی-پرفیوژن بهبود می بخشد [۱۳]. بر اساس نتایج مطالعات ذکر شده می توان نتیجه گرفت که کافئیک اسید بعنوان یک آنتی اکسیدان در این مطالعه احتمالاً از طریق تعدیل اثرات استرس اکسیداتیو ناشی از تزریق دی-گالاکتوز باعث بهبود آسیب بافتی و حفظ فولیکولها شده است؛ هر چند در این مطالعه نتایج مربوط به فاکتورهای استرس اکسیداتیو گزارش نشده است.

<sup>1</sup> Görkem

<sup>2</sup> Kart

### References

- 1- Ennab F, Atiomo W. Obesity and female infertility. *Best Pract Res Clin Obstet Gynaecol*. 2023;89(23):102336.
- 2- Carson SA, Kallen AN. Diagnosis and Management of Infertility: A Review. *JAMA*. 2021;326(1):65-76.
- 3- Showell MG, Mackenzie-Proctor R, Jordan V, Hart RJ. Antioxidants for female subfertility. *Cochrane Database Syst Rev*. 2020;8(8):1-193.
- 4- Parsanezhad ME, Jahromi BN, Zare N, Keramati P, Khalili A, Parsa-Nezhad M. Epidemiology and Etiology of Infertility in Iran, Systematic Review and Meta-Analysis. *J Womens Health Issues Care*. 2013; 2:6.
- 5- Javanshir R, Salimnejad R, Golmohammadi M G, Kalarestaghy H. Premature ovarian insufficiency treatment with human mesenchymal stem cells. *J Ardabil Univ Med Sci*. 2023; 23(2):1. [Full text in Persian]
- 6- Hu B, Zheng X, Zhang W. Resveratrol-βcd inhibited premature ovarian insufficiency progression by regulating granulosa cell autophagy. *J Ovarian Res*. 2024;17(1):18-25.
- 7- Chon SJ, Umair Z, Yoon MS. Premature ovarian insufficiency: past, present, and future. *Front Cell Dev Biol*. 2021;9(90):1-13.
- 8- He L, Ling L, Wei T, Wang Y, Xiong Z. Ginsenoside Rg1 improves fertility and reduces ovarian pathological damages in premature ovarian failure model of mice. *Exp Biol Med (Maywood)*. 2017;242(7):683-691.
- 9- Li N, Liu L. Mechanism of resveratrol in improving ovarian function in a rat model of premature ovarian insufficiency. *J Obstet Gynaecol Res*. 2018;44(8):1431-1438.
- 10- Li N, Wang J, Wang X, Sun J, Li Z. Icaritin exerts a protective effect against d-galactose induced premature ovarian failure via promoting DNA damage repair. *Biomed Pharmacother*. 2019;118(19):109218-26.

- 11- Ellibishy F, Tarek M, Abd-Elsalam MM, Elgayar N, El Bakly W. Metformin improves d-galactose induced premature ovarian insufficiency through PI3K-Akt-FOXO3a pathway. *Adv Med Sci.* 2024;69(1):70-80.
- 12- Chen C, Li S, Hu C, Cao W, Fu Q, Li J, et al. Protective Effects of Puerarin on Premature Ovarian Failure via Regulation of Wnt/ $\beta$ -catenin Signaling Pathway and Oxidative Stress. *Reprod Sci.* 2021;28(4):982-990.
- 13- Kart A, Cigremis Y, Ozen H, Dogan O. Caffeic acid phenethyl ester prevents ovary ischemia/reperfusion injury in rabbits. *Food Chem Toxicol.* 2009;47(8):1980-84.
- 14- Khoshdel F, Golmohammadi MG, Jannat Dost M, Najafzade N, Salimnejad R. Impact of caffeic acid on the testicular damages in D-galactose-induced aging model in mice. *Iran J Basic Med Sci.* 2022;25(10):1190-1195.
- 15- Chiang YF, Lin IC, Huang KC, Chen HY, Ali M, Huang YJ, et al. Caffeic acid's role in mitigating polycystic ovary syndrome by countering apoptosis and ER stress triggered by oxidative stress. *Biomed Pharmacother.* 2023;166(23):115327-41.
- 16- Park JY, Yasir M, Lee HJ, Han ET, Han JH, Park WS, et al. Caffeic acid methyl ester inhibits LPS-induced inflammatory response through Nrf2 activation and NF- $\kappa$ B inhibition in human umbilical vein endothelial cells. *Exp Ther Med.* 2023;26(6):559.
- 17- Yan Z, Dai Y, Fu H, Zheng Y, Bao D, Yin Y, et al. Curcumin exerts a protective effect against premature ovarian failure in mice. *J Mol Endocrinol.* 2018;60(3):261-271.
- 18- Ajayi AF, Akhigbe RE. Staging of the estrous cycle and induction of estrus in experimental rodents: an update. *Fertil Res Pract.* 2020; 14(6):1-15.
- 19- Bahrami M, Sobhi P, Mahdizadeh F, Rahimi S, Khodaei L, Ojarudi M, et al. Examining effects of metformin and coenzyme q10 on doxorubicin-induced oxidative hepatotoxicity in rats. *J Mazandaran Univ Med Sci* 2024; 34 (233):1-14. [Full text in Persian]
- 20- Razavi M, Seghinsara A, Abedelahi A, Salimnejad R, Tayefi H. Effect of vitamin e and selenium on oxidative stress and tissue damages induced by electromagnetic fields in immature mice ovarian. *Crescent J Med Biol Sci.* 2017; 4(3):120-125.
- 21- Griffin J, Emery BR, Huang I, Peterson CM, Carrell DT. Comparative analysis of follicle morphology and oocyte diameter in four mammalian species (mouse, hamster, pig, and human). *J Exp Clin Assist Reprod.* 2006;3:2.
- 22- Al-Shahat A, Hulail MAE, Soliman NMM, Khamis T, Fericean LM, Arisha AH, et al. Melatonin mitigates cisplatin-induced ovarian dysfunction via altering steroidogenesis, inflammation, apoptosis, oxidative stress, and PTEN/PI3K/Akt/mTOR/AMPK signaling pathway in female rats. *Pharmaceutics.* 2022;14(12):1-23.
- 23- Shokoohi M, Soltani M, Abtahi-Eivary S-H, Niazi V, Poor MJR, Ravaei H, et al. Effect of hydro-alcoholic extract of *Olea europaea* on apoptosis-related genes and oxidative stress in a rat model of torsion/detorsion-induced ovarian damage. *Asian Pac J Reprod.* 2019;8(4):148-56.
- 24- Görkem Ü, Togrul C, Sahin I, Coskun B, Ozat M, Güngör T, et al. Protective effect of caffeic acid phenethyl ester (cape) on ischemia-reperfusion injury in rat ovary. *Int J Morphol.* 2017; 35(1):141-47.