

گزارش یک مورد کیست هیداتیک طحالی

دکتر ایرج فیضی^۱، امین باقری^۲، سمیرا متین^۳

^۱استادیار گروه جراحی، دانشکده پزشکی، دانشگاه علوم پزشکی اردبیل، اردبیل، ایران

^۲نویسنده مسئول: دانشجوی پزشکی، دانشکده پزشکی، دانشگاه علوم پزشکی اردبیل، اردبیل، ایران E-mail: A_Bagheri206@yahoo.com

^۳دانشجوی پزشکی، دانشکده پزشکی، دانشگاه علوم پزشکی اردبیل، اردبیل، ایران

چکیده

بیماری هیداتید توسط لارو اکینو کوکوس گرانولوزوس در انسان ایجاد می‌شود. سگ سانان به عنوان میزبان نهایی این انگل شناخته شده‌اند و گیاهخواران به عنوان میزبان واسط محسوب می‌شوند. انسان نیز می‌تواند به عنوان میزبان واسط عمل کند. بیماری کیست هیداتیک تمامی ارگان‌ها را می‌تواند مبتلا کند، ولی شایعترین محل‌های درگیری کبد، ریه و به میزان کمتری ارگان‌های دیگر مانند کلیه‌ها، مغز، قلب، استخوان و طحال را نیز می‌تواند درگیر کند. در این مقاله یک مورد نادر کیست هیداتیک طحالی گزارش می‌شود. بیمار مرد ۵۱ ساله‌ای بود که به علت درد در ناحیه شکم به مدت یک هفته به درمانگاه مراجعه کرده بود در بررسی اولیه توسط سونوگرافی و سی تی اسکن تشخیص کیست طحالی داده شد. کیست به طور موفقیت‌آمیزی با عمل جراحی خارج و بعد از آزمایشات هیستوپاتولوژیک کیست هیداتیک تشخیص داده شد.

کلمات کلیدی: اکینو کوکوس گرانولوزوس؛ کیست هیداتیک؛ طحال؛ سی تی اسکن

دریافت: ۹۰/۲/۱ پذیرش: ۹۰/۸/۶

زمینه و هدف

بیماری هیداتید، بیماری مشترک بین انسان و حیوان است که انسان در چرخه آلودگی، نقش میزبان واسط را دارد. شایع‌ترین عامل آن، اکینو کوکوس گرانولوزوس می‌باشد. سگ سانان به عنوان میزبان نهایی این انگل شناخته شده‌اند. سگ‌ها بر اثر تغذیه از احشاء آلوده گوسفند یا گاو به اکینو کوکوس گرانولوزوس، به آن مبتلا می‌شوند و تخم‌ها را از مدفوع خود دفع می‌کنند. انسان با خوردن تخم‌ها به آن مبتلا شده، این تخم‌ها در مجرای روده باز می‌شود و لارو حاصله از طریق مخاط روده نفوذ کرده و وارد جریان خون می‌شوند [۱-۴].

به این ترتیب به کبد و سایر احشاء رفته و تبدیل به کیست هیداتیک می‌شود. این بیماری در مناطق گله‌داری مثل استرالیا، آمریکای جنوبی، مدیترانه،

خاورمیانه و نیوزیلند به صورت آندمیک دیده می‌شود [۲،۳].

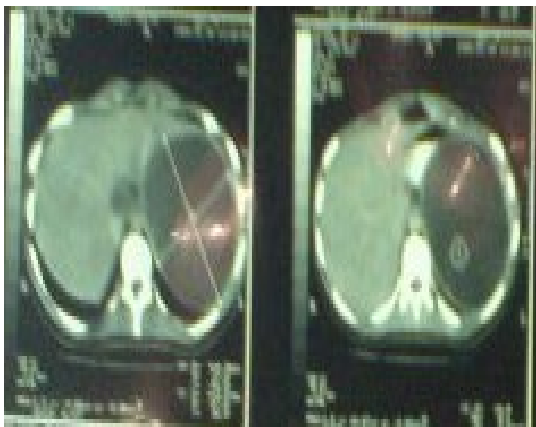
شیوع این بیماری در ایران نیز مانند بسیاری از کشورهای خاورمیانه زیاد می‌باشد [۵].

این بیماری در بیشتر نقاط ایران که در آنها دامپروری وجود دارد، آندمیک است. امکان ابتلاء همه ارگان‌ها در این بیماری وجود دارد ولی شایع‌ترین محل ابتلا کبد (۷۰ تا ۶۰ درصد) و سپس ریه و مغز می‌باشد. کمتر از ۲٪ موارد گزارش شده کیست هیداتید در مغز بوده و ابتلاء سایر اعضا مانند عضله و ابتلا چند ارگانی «کبد و ریه»، «کبد و طحال» و «ریه و مغز» نیز گزارش شده است [۶].

به طور نادر کیست هیداتیک در طحال، قلب، تیروئید، پستان، کلیه و بافت نرم گردن، مهره و اوربیت گزارش شده است [۶].

لطفاً به این مقاله به شکل زیر ارجاع دهید:

علایم حیاتی بیمار عبارت بودند از: فشار خون ۹۰/۱۵۰ mmHg، تعداد ضربان قلب ۶۸ b/min و تعداد تنفس ۱۹/min. آزمایشات انجام شده طبیعی بودند و عکس ریه، CRP، ESR و CBC همگی طبیعی گزارش شده بودند. در بررسی سرولوژی از بیمار hydatid cyst Ab: 64/8 و در بررسی سونوگرافی وجود توده‌های کیستیک در طحال گزارش شده بود. برای بیمار CT SCAN^۲ شکم و لگن به عمل آمد، که در گزارش توده‌های هیپودنس به ابعاد ۱۳ ۱۴ ۱۴ سانتیمتر با حاشیه‌های کاملاً منظم در طحال که مطرح کننده کیست بود گزارش شد.



شکل ۱. نمای 2 CT SCAN از توده کیستیک طحال

به دنبال بررسی‌های فوق بیمار کاندید جراحی گردید. قبل از عمل به بیمار پنوموواکس (واکسن پنوموکوک)، کورتون، آنتی هیستامین و سفازولین تجویز شد. بیمار تحت بیهوشی عمومی قرار گرفته، به وسیله انسزیون میدلاین بالای ناف، شکم باز شد و طحال از چسبندگی‌های امنوم آزاد شد و بعد از دابل لیگاتور عروق، اسپلنکتومی صورت گرفت. هموستاز کنترل شد و شکم به صورت آناتومیکال بسته شده، بیمار به بخش مراقبت‌های ویژه فرستاده شد. پس از بستری یک روزه در بخش مراقبت‌های ویژه بیمار در بخش بستری شده پس از

سرعت رشد کیست در بافت‌های نرم مانند ریه بیش از بافت‌های مانند استخوان می‌باشد [۷]. وجود این کیست در انسان ممکن است هیچگونه علامتی نداشته باشد، ولی با بزرگ شدن کیست در ارگان درگیر، بیمار علامت دار می‌شود، مثلاً کیست هیداتیک کبدی منجر به درد مبهم در قسمت فوقانی شکم می‌شود و حتی در اندازه‌های بزرگتر کیست از روی شکم قابل لمس خواهد بود [۴-۲]. از آنجایی که عفونت به این انگل در ایران شایع می‌باشد و با توجه به این گزارش و مطالعات ذکر شده، طحال می‌تواند به عنوان یک مکان بالقوه برای درگیری این عفونت باشد، از این رو در بررسی‌های کیست‌های طحالی، کیست هیداتید می‌تواند یک تشخیص افتراقی مهم برای ما باشد.

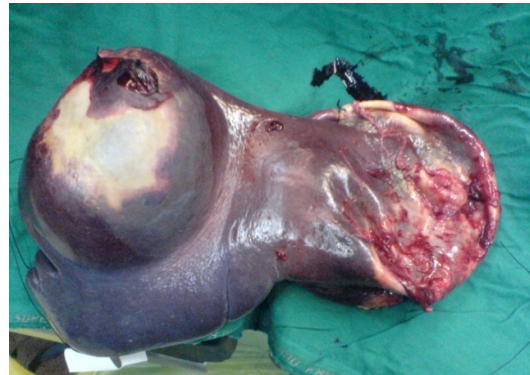معرفی بیمار

بیمار آقای ۵۱ ساله دامدار و اهل و ساکن شهرستان اردبیل بود که با شکایت درد بخش فوقانی سمت چپ شکم از حدود ۲ هفته قبل به کلینیک ارجاع داده شده بود. طبق شرح حالی که از وی گرفته شد، بیمار درد موضعی شکم در قسمت فوقانی سمت چپ که هنگام نفس کشیدن افزایش می‌یافت، به همراه درد، تهوع و تنگی نفس مختصر را ذکر می‌کرد و شکایتی از تب، بی‌اشتهایی و کاهش وزن نداشت. بیمار سابقه آپاندکتومی در سال گذشته و سابقه تب مالت را در ۲ ماه قبل ذکر می‌کرد. در سابقه دارویی، بیمار داروهای تب مالت را دریافت کرده بود. در معاینه انجام شده، توده‌ای در ناحیه LUQ^۱ در لمس عمقی به دست می‌خورد. توده قوامی متوسط و غیرحساس در لمس داشت. معاینه سایر قسمت‌های شکم طبیعی و شواهدی از توده در سایر نقاط شکم دیده نشد.

^۲Computerized Tomography Scan

^۱Left Upper Quadrant

سه روز با حال عمومی خوب و تجویز دارو از بیمارستان مرخص شد.



شکل ۲. عکس پس از عمل از کیست در داخل طحال

بحث

بیماری کیست هیداتید مشکل مهم سلامتی از نظر صرف هزینه‌های بسیار زیاد و ایجاد مرگ و میر در انسان و سایر جانداران محسوب می‌گردد [۸]. دوره کمون بیماری از چند ماه تا چند سال متفاوت است و سرعت رشد کیست نیز، در کیست‌های موجود در یک ارگان یا در یک شخص و بین افراد مناطق مختلف متفاوت است. کیست با روش‌های تصویربرداری CT Scan و عکس ساده رادیولوژی، به خصوص سونوگرافی تشخیص داده می‌شود و تأیید تشخیص با یافتن آنتی بادی‌های سرمی می‌باشد [۱۰].

در تشخیص این بیماری می‌توان از تست‌های سربولوژی علیه آنتی ژن اکینو کوکوس به روش الیزا استفاده کرد که حساسیت آن در درگیری کبدی ۸۰٪ تا ۱۰۰٪، در درگیری ریه ۵۰٪ تا ۵۶٪ و در ارگان‌های نادر مثل طحال کمتر از ۱٪ می‌باشد [۲].

در کیست هیداتیک امکان ابتلا تمامی ارگان‌ها وجود دارد، ولی شایعترین محل کبد ۶۵٪ تا ۷۰٪، ریه ۲۵٪

و کمتر از ۵٪ موارد مغز و کمتر از ۲٪ موارد استخوان و بقیه ارگان‌ها بطور نادر مبتلا می‌شوند [۸].

در گزارشی از ۱۷۵۹ بیمار بزرگسال مبتلا به کیست هیداتیک از مشاهد بطور نادر اوربیت، غدد لنفاوی، لوزه، پانکراس، پوست، غدد عرق، تخمدان، رحم و فقط دو مورد کیست بزاقی گزارش شده است [۹]. ابتلای طحال به ندرت گزارش گردیده است [۱۱].

در یک بررسی که در مدت ۱۵ سال در تهران انجام شد شیوع ارگان‌ها به ترتیب زیر بود: کبد (۴۶٪)، شش‌ها (۴۴٪)، مغز (۲٪)، کلیه‌ها (۱.۵٪) و بیضه‌ها، طحال، صفاق، پانکراس، کیسه صفرا، رحم، پاروتید، پستان و قلب کمتر از ۱٪ مشاهده شد [۱۲].

برای کیست هیداتید طحالی تشخیص‌های افتراقی مطرح است که ضایعات کیستیک طحالی می‌باشند و عبارتند از کیست اپیدرموئید، سودو کیست، آبسه‌های طحالی، هماتوم‌ها و کیست‌های نئوپلاستیک طحال می‌باشند [۱۳].

به دلیل خطر پارگی‌های خودبخودی یا تروماتیک، کیست‌های هیداتید طحالی معمولاً به وسیله جراحی برداشته می‌شوند. درمان استاندارد شامل اسپلنکتومی توتال یا پارشیال می‌باشد [۱۴].

به دلیل شیوع بسیار پایین کیست هیداتید طحالی، تشخیص قبل از عمل بیماری باید با دقت فراوان صورت گیرد. با توجه به اینکه کیست هیداتید غالباً در کبد و ریه مشاهده می‌شود، زمانی که در مکانی غیرمعمول واقع شده باشد، مسائل تشخیص جدی را می‌طلبد و باید از کیست‌های با منشأ نئوپلاسم و سایر ضایعات طحالی که شیوع بیشتری دارند جدا گردد زیرا تشخیص صحیح جهت درمان و پیشگیری از طرز برخورد درمانی نادرست ضروری است.

References

- 1- Krotoski MC. Medical parasitology, 8th ed. Philadelphia: Saunders, 1999: 252-261.
- 2- Brunicardi F, Dana k, Thmothy R. Schwartz's Principle of Surgery, 8th ed. New York, The McGraw-Hill Companies; 2006. 1163-1165.

- 3- Mcheal J, Stanley W. Maingot's Abdominal Operation, 11th ed. New York: The McGraw-Hill Companies, 2006: 708-735
- 4- Kliegma R, Jenson H, Behrman R, Stanton B. Nelson's Textbook of Pediatrics. 17th ed. Philadelphia: Saunders, 2004: 1448-1458
- 5- Saidi F. Surgery of hydatid disease. 1st ed. co. Ltd. London, Philadelphia and Toronto, Saunders. 1976p:282.
- 6- Jahani MR, Roohollahi GH, Gharavi MJ. Splenic Hydatid cyst in a 20 years old solidier. Mil Med 2004 Apr; 169: 77-80. (Full text in Persian)
- 7- Hydatid cyst. Available from: URL: <http://www.iranped.ir/Default.aspx?PageID=303> Accessed Apr 2006 .
- 8- Szekely R, Jo M. The problem of the frequency of the location of hydatid cyst in livestock. Bol. chil. Parasitol journal. 1973 (Jun-Dec): 28(3): 78.79
- 9- Amoeian S, Tayebi N, Mohamadian-Roshan N, 1759 cases of hydatid cyst in 3 university Hospitals in Mashhad. Research Journal of Hakim, 2004 Spring; 4: 7-13. (Full text in Persian)
- 10- Erkan N, Hacıyanlı M, Yildirim M, Yılmaz C. A case report of the unusual presence of hydatid disease in the pancreas and breast. J Pancreas (online) (JOP) 2004 Aug; 5: 368-72.
- 11- Nasrieh MA, Abdel-Hafez SK, Kamhawi SA. Cystic Echinococcosis in Jordan: Socioeconomic evaluation and risk factors. Parasitol Res 2003 Jun; 90: 456-66. (Full text in Persian)
- 12- Lotfi M. Hydatid cyst disease in the Word and Iran. 1st. Tehran: Sahab; 1988. 331-345. (Full text in Persian)
- 13- Pedrosa I, Sadz A, Arrazola J. Hydatid disease, radiologic and pathologic features and complications. Radiographics. 2000 Jun; 20: 795-817.
- 14- Celebi S, Basaranoglu M, Karaaslan H. A splenic hydatid cyst case presented with lumbar pain. Intern Med 2006; 45:1023-4.

Splenic Hydatid Cyst: A Case Report

Feyzi I, MD¹; Bagheri A, MD²; Matin S, MD³

¹ Assistant Prof. of Surgery Dept., School of Medicine, Ardabil University of Medical Sciences, Ardabil, Iran.

² Correspondence: Medical Student, Faculty of Medicine, Ardabil University of Medical Sciences, Ardabil, Iran.
E-mail: A_Bagheri@yahoo.com

³ Medical Student, Faculty of Medicine, Ardabil University of Medical Sciences

ABSTRACT

Hydatid disease infection in humans is caused by larva of *Echinococcus granulosus*. Definitive hosts are carnivores such as dogs, while intermediate hosts are herbivores. Humans can also be intermediate hosts. Hydatid disease is clinically related to the presence of cysts, most frequently in the liver and the lungs and less frequently in the other organs such as kidney, spleen, brain, heart and bone. In this article, a case of splenic hydatid cyst is reported. A 50-years-old man was admitted to the clinic with a abdominal pain lasting for two weeks. Sonography and computed tomography (CT) scan revealed a splenic cyst. Cyst was removed by a surgery. The diagnosis of a hydatid cyst was confirmed by histopathology.

Key words: Splenic Hydatid Cyst; Echinococcus Larva; CT Scan