

The Effect of *Artemisia absinthium* Hydroalcoholic Extract on Ovaries and Pituitary- Gonadal Axis Hormones in Mice

Chegini SH, Ramezani M*, Shahla S

Department of Biology, Faculty of Sciences, Central Tehran Branch, Islamic Azad University, Tehran, Iran.

* *Corresponding author.* Tel/Fax: +982144600184, E-mail: m.ramezani@iauctb.ac.ir

Received: Oct 23, 2017

Accepted: Apr 19, 2018

ABSTRACT

Background & objectives: *Artemisia absinthium* (known as wormwood) is used as an antihelminthical, antimalarial, antiseptic and anti-inflammatory agent, and is used for treatment of gastric pain in the traditional medicine. In the present study, we evaluated the effects of hydroalcoholic extract of *A. absinthium* on the ovary tissues and pituitary_gonadal axis of the adult female NMRI mice.

Methods: In this experimental study, intraperitoneally (IP) injections of hydroalcoholic extract of *A. absinthium*, were performed over 30 days on 50 mice with 50 (first group), 100 (second group), and 150 mg/kg.bw (third group) doses. The sham group was received distilled water and control group received no injection. After 30 days of injections, the animals were dissected, and blood samples were collected by heart aspiration. The levels of LH, FSH, estrogen and progesterone of serum were measured by ELISA method. Seven μm sections of ovary were prepared by a microtome and stained by H&E method. Data were analyzed by One-Way ANOVA and Tukey post-hoc test. The Significance level was set at $p < 0.05$.

Results: Our findings indicated a significant reduction ($p < 0.05$) in the body weight in all experimental groups compared with sham and control groups. In parameters such as: large and small diameters of the ovary, number of primary, secondary, growing, graafian follicles, and corpus luteum, a significant decrease was observed in 100 and 150 mg/kg doses ($p < 0.05$). In all experimental groups, no significant changes were observed in estradiol and progesterone levels. However, FSH and LH showed a significant decrease in 100 and 150 mg/kg doses ($p < 0.05$).

Conclusion: Therefore, it can be concluded that *Artemisia absinthium* hydroalcoholic extract in high doses has damaging effects on the process of oogenesis, which may be due to Thujoun, Alkaloid and Saponin constituents in this plant.

Keywords: *Artemisia absinthium*; Ovary; Pituitary- Gonadal Axis Hormones; Mice

اثر عصاره هیدروالکلی گیاه افسنتین (*Artemisia absinthium*) بر تخمدان‌ها و هورمون‌های محور هیپوفیز- گناد در موش سوری

شکوه چگینی، مینا رمضانی*، سولماز شهبلا

گروه زیست شناسی، دانشکده علوم، واحد تهران مرکزی، دانشگاه آزاد اسلامی، تهران، ایران
* نویسنده مسئول. تلفاکس: ۰۲۱۴۴۶۰۰۱۸۴ پست الکترونیک: m.ramezani@iauctb.ac.ir

چکیده

زمینه و هدف: گیاه آرتمیسیا آفسنتین (*Artemisia absinthium*) معروف به افسنتین به عنوان یک داروی ضد کرم، ضد مالاریا، ضد عفونی کننده، ضد التهاب و همچنین در درمان درد معده در طب سنتی استفاده می‌شود. در مطالعه حاضر، اثرات عصاره هیدروالکلی افسنتین بر بافت تخمدان و هورمون‌های محور هیپوفیز گناد در موش ماده نژاد NMRI مورد بررسی قرار گرفت.

روش کار: در این مطالعه تجربی، تزریق عصاره هیدروالکلی گیاه افسنتین به مدت ۳۰ روز متوالی به صورت درون صفاقی (IP) بر روی ۵۰ سر موش با دوزهای ۵۰ (گروه اول)، ۱۰۰ (گروه دوم)، ۱۵۰ میلی گرم بر کیلوگرم وزن بدن (گروه سوم) انجام گرفت. گروه شاهد فقط آب مقطر دریافت کرد و گروه کنترل بدون تزریق بود. سپس حیوانات تشریح شدند و نمونه خون از قلب آنها گرفته شد. سطوح هورمون‌های LH، FSH، استروژن و پروژسترون سرم با روش الایزا اندازه گیری شد. برش‌های ۷ میکرونی از تخمدان با میکروتوم گرفته شد و توسط روش هماتوکسیلین- ائوزین رنگ آمیزی شد. داده‌ها با آنالیز آنوا یکطرفه و آزمون متعاقب توکی مورد سنجش قرار گرفت. سطح معنی‌داری $p < 0.05$ در نظر گرفته شد.

یافته‌ها: یافته‌های مطالعه حاضر، کاهش معنی‌داری ($p < 0.05$) در وزن بدن همه گروه‌های تجربی در مقایسه با گروه کنترل و شاهد نشان داد. در پارامترهایی مانند: قطر بزرگ و کوچک تخمدان، تعداد فولیکول‌های اولیه، ثانویه، در حال رشد، بالغ، و تعداد اجسام زرد کاهش قابل توجهی در گروه‌های تجربی با دوز ۱۰۰ و ۱۵۰ میلی گرم بر کیلوگرم با سطح معنی‌داری ($p < 0.05$) مشاهده شد. همچنین افزایش معنی‌داری ($p < 0.05$) در تعداد فولیکول‌های تخریبی در این دوزها مشاهده شد. تغییر معنی‌داری در سطوح هورمون‌های استروژن و پروژسترون در تمام گروه‌های تجربی مشاهده نشد. هرچند FSH و LH در دوزهای ۱۰۰ و ۱۵۰ میلی گرم بر کیلوگرم کاهش معنی‌داری ($p < 0.05$) نشان داد.

نتیجه گیری: به نظر می‌رسد که عصاره هیدروالکلی افسنتین در دوزهای بالا اثرات تخریبی بر فرآیند اووژنز دارد که ممکن است به دلیل ترکیبات موجود در این گیاه مانند آلفا و بتا توجون، آکالوئید و ساپونین باشد.

واژه‌های کلیدی: افسنتین، تخمدان، هورمون‌های محور هیپوفیز- گناد، موش

پذیرش: ۱۳۹۷/۰۱/۳۰

دریافت: ۱۳۹۶/۰۸/۰۱

مقدمه

از قدیمی‌ترین گیاهان دارویی است که کاربردهای درمانی فراوانی در طب سنتی دارد و برای اهداف درمانی از زمان مصریان باستان استفاده می‌شده

گیاهان دارویی از دیرباز در درمان بسیاری از بیماری‌ها مورد استفاده قرار می‌گیرند. افسنتین یکی

فاماکولوژیکی زیادی مانند ضد درد و ضد کرم از آن گزارش شده است که این ترکیب سمی است و مصرف زیاد آن باعث ایجاد اختلالات عصبی می‌گردد که برخی بررسی‌ها نشان داده اند که این ماده با اثر بر گیرنده‌های کانابینوئیدی اثر سمی خود را اعمال می‌کند [۸].

در مطالعات *in vivo* نشان داده شده است که افسنتین فاکتور نکروز توموری آلفا (TNF) را سرکوب می‌کند و درمان بیماران مبتلا به کرون را تسریع می‌کند و همچنین دارای خواص محافظت کبدی می‌باشد [۹،۱۰]. اثرات ضد التهابی این گیاه توسط احمد و همکاران در سال ۱۹۹۲، اثرات ضد تب توسط ایکرام و همکاران در سال ۱۹۸۷، اثرات ضد بارداری توسط رائو و همکاران در سال ۱۹۸۷، اثرات ضد کرم روده توسط طاریق و همکاران در سال ۲۰۰۹ و اثرات ضد مالاریا توسط کوبوکتو و همکاران در سال ۱۹۹۰ گزارش شده است [۱۱].

شیرازی در مطالعه خود گزارش کرد که گیاه افسنتین می‌تواند باکتری هلیکوباکتر پیلوری را از بین ببرد [۱۲]. امین الشریف و همکاران گزارش کردند که گیاه افسنتین در کاهش قند خون، کلسترول، تری‌گلیسرید و کنترل آنزیم‌های کبدی مفید می‌باشد [۱۳]. نوری و همکاران گیاه افسنتین را به عنوان ضد دیابت و چربی خون معرفی کردند [۱۴]. همچنین در مطالعه ای گزارش شده که عصاره هیدروالکلی گیاه افسنتین در مقادیر بالا باعث کاهش اسپرماتوزن و کاهش سلول‌های جنسی نر و هورمون‌های محور هیپوفیز گناد و هورمون‌های جنسی می‌شود که علت را وجود ترکیبات آلفا و بتا توجون در گیاه گزارش کرده اند [۱۵].

از آنجائی که ایجاد ناباروری به دلیل مصرف داروهای گیاهی و شیمیایی یکی از مسائل مهم پزشکی به شمار می‌رود و با توجه به اینکه در طب سنتی برای درمان برخی بیماری‌ها همانطور که قبلاً ذکر شد به مقدار زیادی از این گیاهان دارویی استفاده می‌شود و همچنین گزارش شده

است. افسنتین با نام علمی *Artemisia absinthium* و از خانواده Asteraceae (compositae) می‌باشد که در کشور انگلستان Wormwood نامیده می‌شود. در ایران با نام‌های خاراگوش، گندواش، مروه و افسنتین معروف است [۱،۲]. گیاهی است با ریشه‌ای چوبین، که شاخه‌های گلدار آن تا یک متر هم می‌رسد. بسیار پربرگ و کرک است. گل‌های آن بسیار کوچک و زرد رنگ است و قسمت مورد استفاده آن برگ و سرشاخه‌های گلدار می‌باشد و بوی آن قوی و طعم آن بسیار تلخ است [۳،۴]. زیستگاه آن در مناطق خشک و بایر می‌باشد. برگ گیاه افسنتین دارای ماده تلخی به نام افسنتین^۱ است که نخستین بار توسط دوکوسن^۲ کشف گردید [۳].

این گیاه به آسانی در شرایط آب و هوایی بسیاری از مناطق ایران از جمله اطراف تهران (دماوند)، آذربایجان، خراسان، گیلان (آستارا و سواحل دریای خزر) قابل کشت و رشد است. در پزشکی سنتی ایران و دنیا از دم کرده این گیاه برای درمان نارسایی کبد، کلودرد، عفونت گوش، یبوست، اسهال مزمن، التیام زخم، و به عنوان داروی ضد عفونی کننده و داروی تقویت معده استفاده می‌شود، همچنین در مداوای تب مزمن و بعنوان پاد زهر نیش حشرات نیز استفاده می‌شود [۱،۳]. مطالعات فیتوشیمیایی افسنتین، حضور انواع ترکیبات گیاهی، شامل کربوهیدرات‌ها، آلکالوئیدها، ساپونین‌ها، فیتواسترول‌ها، پروتئین‌ها، آمینواسیدها، تانین، ترکیبات فنلیک، فلاونوئیدها را نشان داده و مشاهده شده که این اجزای شیمیایی برای فعالیت‌های دارویی مختلف مهم است [۵،۶]. مطالعات نشان داده که پلی‌ساکاریدهای جداسازی شده از این گیاه اثرات تعدیل‌کنندگی ایمنی به وسیله القاء پاسخ Th1 و تحریک تولید نیتریک اکسید (NO) دارند [۷]. آلفا و بتا توجون (Thujone) جزء اصلی و سمی گیاه افسنتین محسوب می‌شود که اثرات

¹ Absintin

² Duquesne

است که احتمالاً گیاه افسنتین قاعده آور می‌باشد و ممکن است سبب ناباروری و سقط جنین شود [۱۶]. لذا با توجه به اینکه تا به حال اثرات جانبی مصرف این گیاه دارویی در جنس ماده بررسی نشده است، هدف از این پژوهش بررسی اثر احتمالی عصاره افسنتین بر هورمون‌های محور هیپوفیز - گناد و روند اووژنز می‌باشد.

روش کار

پس از شناسایی و جمع‌آوری گیاه از منطقه آذربایجان شرقی، گل‌ها و ساقه آن در سایه خشک و سپس آسیاب شد. جهت تهیه عصاره هیدروالکلی از روش پرکولاسیون استفاده شد. به طوری که ۱۰۰ گرم از پودر به دست آمده را درون ارلن یک لیتری ریخته و به آن الکل اتیلیک ۷۰ درصد اضافه کرده تا سطح پودر را بپوشاند و بعد از ۲۴ ساعت محلول صاف می‌شود. سه بار این کار تکرار شده و محلول صاف‌شده با دستگاه تقطیر در خلأ در دمای ۵۰ درجه سانتی‌گراد و سرعت چرخش ۷۰ دور در دقیقه تا یک سوم حجم اولیه تغلیظ و خشک می‌شود و در آخرین مرحله وزن شده و تحت دمای ۴ درجه سانتی‌گراد نگهداری می‌شود.

جهت بررسی اثرات عصاره هیدروالکلی گیاه افسنتین بر دستگاه تناسلی، از موش‌های ماده بالغ نژاد NMRI با وزن ۳۰ تا ۳۵ گرم استفاده شد. موش‌ها از انبستیتو پاستور خریداری شده و در اتاق حیوانات با رعایت شرایط حرارتی ۲۴-۲۱ درجه سانتی‌گراد، چرخه روشنایی و تاریکی بصورت ۱۲ ساعت شب و ۱۲ ساعت روز در قفس‌های مخصوص که هر هفته بطور کامل شستشو و ضدعفونی می‌شدند، نگهداری می‌شدند و همچنین حیوانات دسترسی آزادانه به آب و غذا داشتند و قبل از شروع آزمایش هم سیکل‌سازی حیوانات ماده انجام گرفت. برای تطابق با محیط جدید، حیوانات، به مدت یک هفته نگهداری شده و سپس آزمایشات شروع شد. تمامی آزمایشات طبق

استاندارد و اصول اخلاقی کار با حیوانات آزمایشگاهی انجام شد.

در این مطالعه تجربی، موش‌های ماده بالغ به صورت تصادفی به ۵ گروه ۱۰ تایی تقسیم شدند. گروه ۱ (کنترل) که در طی آزمایش هیچ‌گونه حلال یا دارویی دریافت نکردند. گروه ۲ (شاهد) که طی ۳۰ روز تزریق، آب مقطر دریافت کردند. گروه ۳، ۴ و ۵ (تجربی ۱ تا ۳) که روزانه به ترتیب مقدار ۵۰، ۱۰۰ و ۱۵۰ میلی‌گرم بر کیلوگرم وزن بدن عصاره گیاه افسنتین را به مدت ۳۰ روز، به صورت درون صفاقی و روزانه در یک نوبت دریافت کردند. قبل از تزریق عصاره و پس از آخرین روز تزریق، موش‌ها وزن شدند. سپس با کلروفرم بیهوش شده و با وارد کردن سرنگ انسولین به قفسه سینه و قلب عمل خونگیری انجام شد. سرم خون جدا شده و برای سنجش هورمون‌ها از کیت‌های آماده مونوباند^۱ جهت اندازه‌گیری میزان هورمون‌ها و روش الیزا استفاده شد. پس از تشریح، تخمدان حیوانات به دقت از بدن خارج شده، شستشو با سرم فیزیولوژی انجام شد و نمونه‌ها پس از اندازه‌گیری در فرمالین ۱۰٪ برای ثبوت قرار گرفت. مراحل آگیری، قالب‌گیری و برش‌گیری (۷ میکرونی) انجام شد. نمونه‌ها توسط رنگ اتوزین و همتاکسیلین رنگ‌آمیزی شده و لام‌ها با میکروسکوپ نوری بررسی شدند و هر نمونه تجربی با نمونه کنترل مقایسه گردید. در بررسی‌های میکروسکوپی، تغییرات بافتی تخمدان بررسی شد و تعداد فولیکول‌ها و اجسام زرد مطالعه شد.

برای آنالیز داده‌ها از برنامه SPSS-22 و آنالیز واریانس یک عاملی با تکرار و سپس تست متعاقب توکی با سطح معناداری $p < 0.05$ استفاده شد.

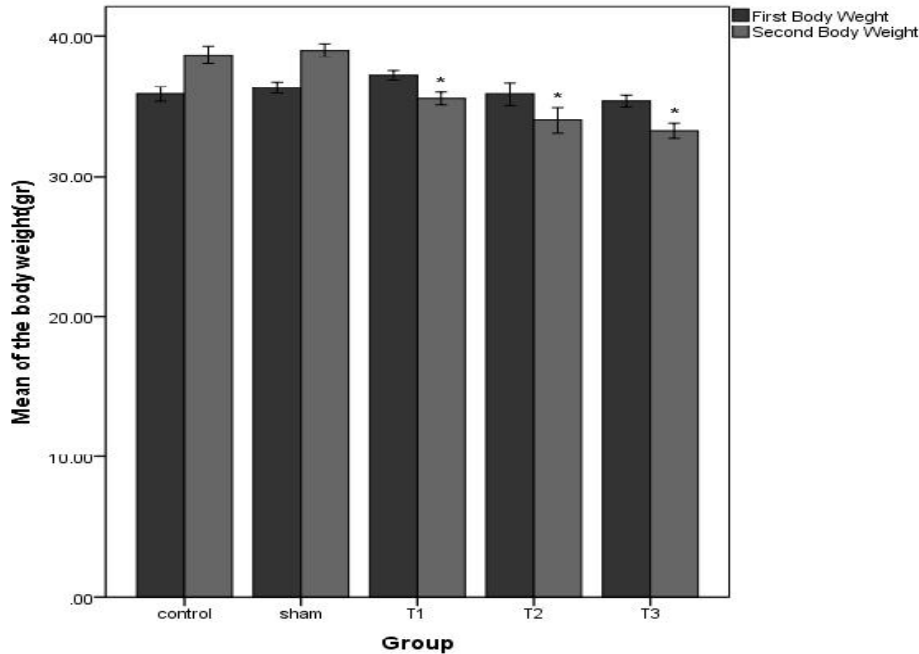
یافته‌ها

در بررسی‌های صورت گرفته در مورد تغییرات وزن بدن قبل از اولین و بعد از آخرین تزریق، در

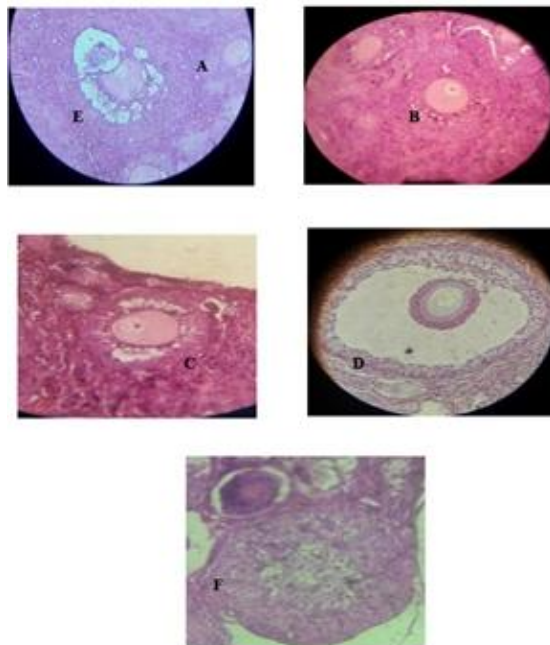
^۱ Monobind

گروه‌های کنترل و شاهد مشاهده گردید (نمودار ۱).

گروه‌های تجربی با دوز ۵۰، ۱۰۰ و ۱۵۰ میلی‌گرم بر کیلوگرم، کاهش معنی‌داری با $p < 0.05$ در وزن بدن مشاهده شد. در حالی که افزایش وزن بدن در

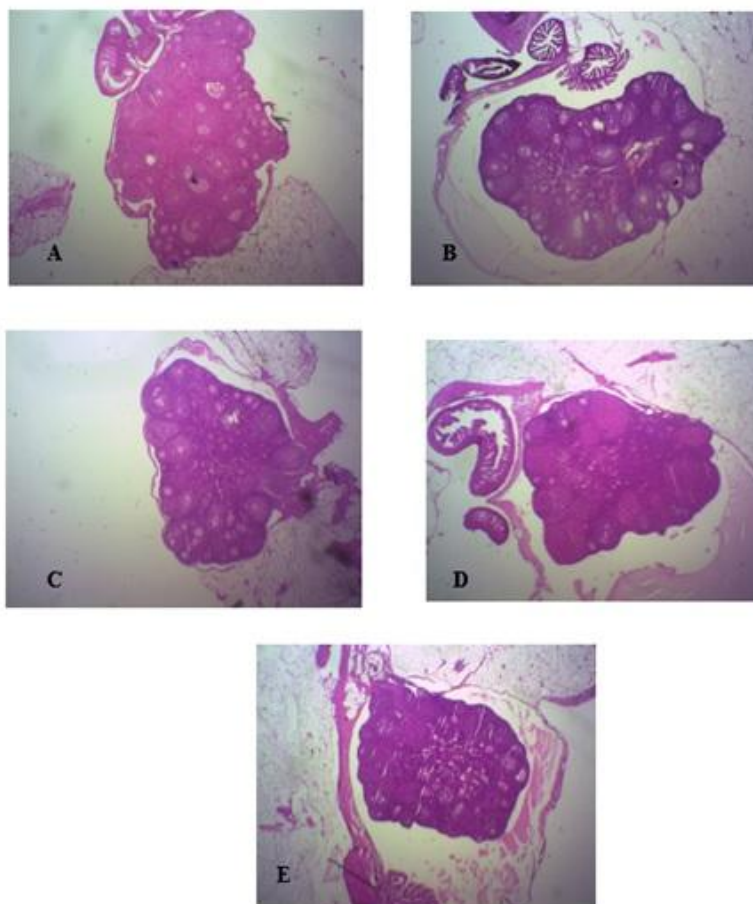


نمودار ۱. تغییرات وزن بدن در گروه‌های تجربی با دوز تزریقی ۵۰ (T1)، ۱۰۰ (T2) و ۱۵۰ (T3) میلی‌گرم بر کیلوگرم از عصاره هیدروالکلی افسنتین در مقایسه با گروه‌های کنترل (control) و شاهد (sham) در موش‌های سوری نژاد NMRI * ($p < 0.05$)



شکل ۱. تصاویر میکروسکوپی فولیکول‌ها و جسم زرد در تخمدان کنترل فولیکول اولیه (A)، فولیکول ثانویه (B)، فولیکول در حال رشد (C)، فولیکول گراف (D)، فولیکول تخریبی (E)، جسم زرد (F)، با بزرگنمایی ($\times 400$)

در بررسی میکروسکوپی تخمدان‌ها، انواع فولیکول‌ها و جسم زرد در تخمدان کنترل شناسایی شد (شکل ۱) و با نمونه‌های شاهد و تجربی مورد مطالعه و مقایسه قرار گرفت. در مطالعات میکروسکوپی بافت تخمدان و بر اساس آنالیز داده‌های این مطالعه، کاهش قابل توجهی در قطر بزرگ و کوچک تخمدان و در تعداد فولیکول‌های اولیه، ثانویه، در حال رشد، بالغ و جسم زرد در گروه‌های تجربی با دوز تزریقی ۱۰۰ و ۱۵۰ میلی‌گرم بر کیلوگرم با سطح معنی‌داری $p < 0.05$ نسبت به گروه کنترل و شاهد، مشاهده شد و همچنین افزایش معنی‌داری با $p < 0.05$ در تعداد فولیکول‌های تخریبی در این دوزها مشاهده شد (شکل ۱ و ۲) و (جدول ۱).



شکل ۲. تصاویر بافت تخمدان، گروه کنترل (A)، گروه شاهد (B) و گروه های تجربی ۱ (C)، ۲ (D)، ۳ (E) با بزرگنمایی (×۴۰)

جدول ۱. مقایسه تعداد انواع فولیکول های تخمدان، جسم زرد، قطر بزرگ و کوچک تخمدان در گروه های تجربی با دوز تزریقی ۵۰، ۱۰۰ و ۱۵۰ میلی گرم

بر کیلوگرم از عصاره هیدروآلکلی افسنتین در مقایسه با گروه های کنترل و شاهد

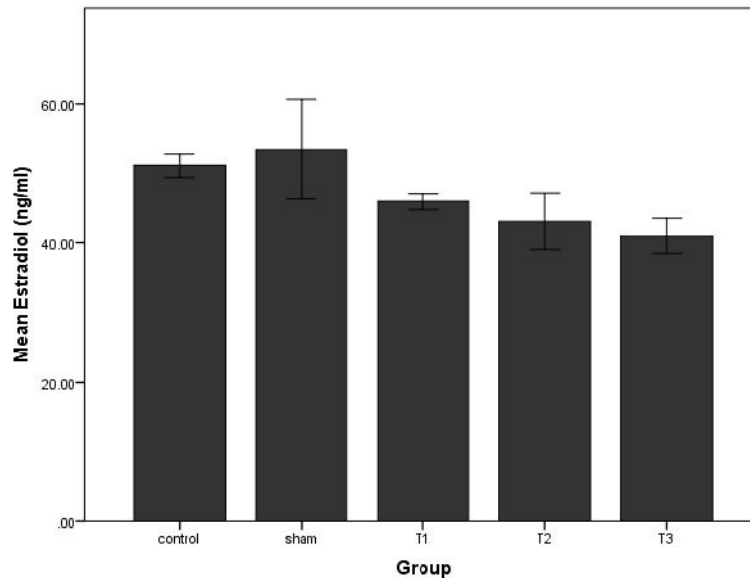
گروه ها	فولیکول اولیه (n)	فولیکول ثانویه (n)	فولیکول درحال رشد (n)	فولیکول گراف (n)	فولیکول تخریبی (n)	جسم زرد (n)	قطر بزرگ تخمدان (mm)	قطر کوچک تخمدان (mm)
کنترل	۷/۶۶±۱/۱۵	۶/۶۶±۲/۰۸	۷/۶۶±۰/۵۵	۲/۶۶±۰/۵۷	۰/۷۵±۰/۰۵	۸±۱	۱/۵۲±۰/۲۰	۰/۸۳±۰/۱۰
شاهد	۷/۳۴±۰/۵۷	۶/۳۲±۰/۵۷	۸±۱	۲/۶۶±۱/۱۵	۰/۵۰±۰/۵۷	۸/۲±۱/۰۹	۱/۴۵±۰/۲۲	۰/۸۱±۰/۰۹
گروه تجربی ۱ ۵۰ میلیگرم بر کیلوگرم (T1)	۶/۲۵±۱/۷۰	۴/۷۵±۱/۷۰	۴/۲۵±۱/۲۵	۱/۲۵±۰/۵۰	۱/۶±۰/۵۴	۶/۲۵±۱/۹۲	۱/۳۳±۰/۲۸	۰/۷۵±۰/۹۴
گروه تجربی ۲ ۱۰۰ میلیگرم بر کیلوگرم (T2)	*۳±۰/۷۰	*۳±۱/۲۲	*۲±۰/۷۰	*۰/۷۵±۰/۵۰	*۲/۵±۰/۵۷	*۴/۲±۰/۴۴	*۱/۰۵±۰/۱۹	*۰/۶۷±۰/۰۸
گروه تجربی ۳ ۱۵۰ میلیگرم بر کیلوگرم (T3)	*۳/۵۱±۰/۵۷	*۳±۱/۴۱	*۱/۷۵±۰/۵۰	*۰/۲۵±۰/۵۰	*۲/۷۵±۰/۵۰	*۵/۶±۱/۱۴	*۱/۰۹±۰/۱۶	*۰/۶۰±۰/۰۸

اعداد میانگین ± انحراف معیار است.

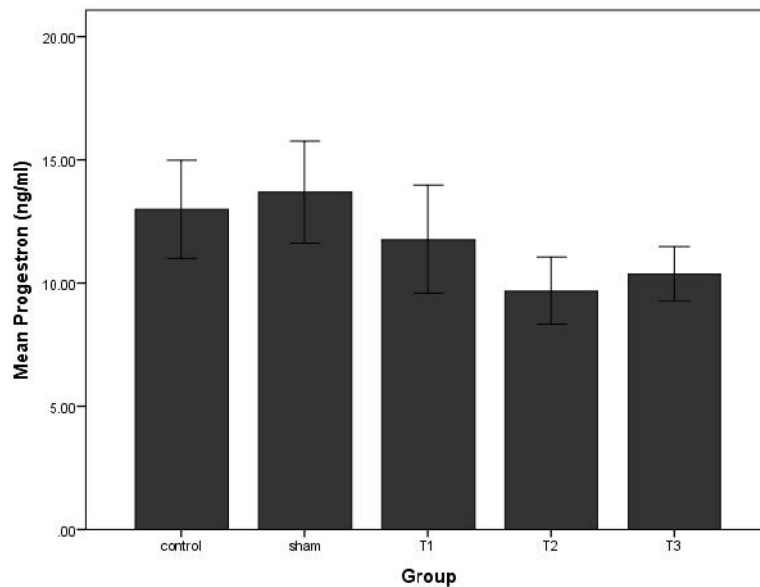
* = معناداری p<0.05

در گروه‌های تجربی در دوزهای تزریقی ۱۰۰ و ۱۵۰ میلی گرم بر کیلوگرم کاهش معنی داری با $p < 0.05$ یافت (نمودار ۴ و ۵).

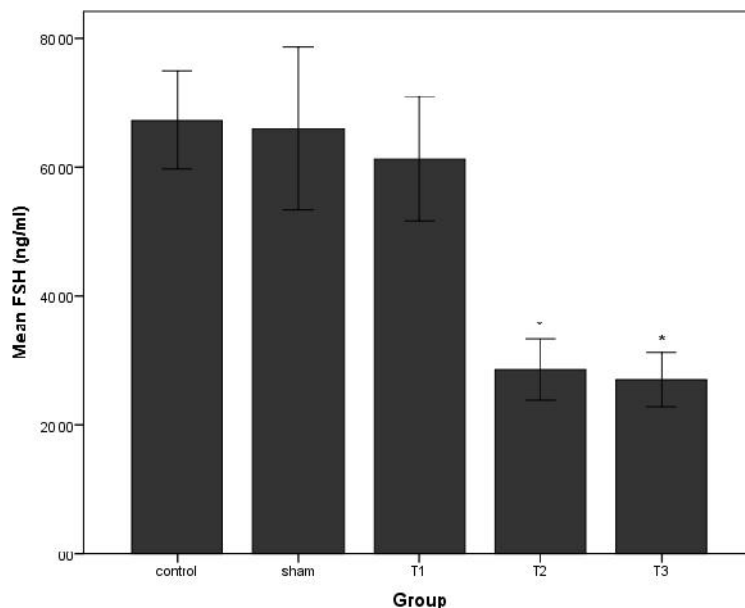
در مطالعه حاضر تغییرات هورمون استرادیول و پروژسترون از نظر آماری در گروه‌های تجربی معنی‌دار نبود (نمودار ۲ و ۳). اما میزان هورمون‌های FSH و LH



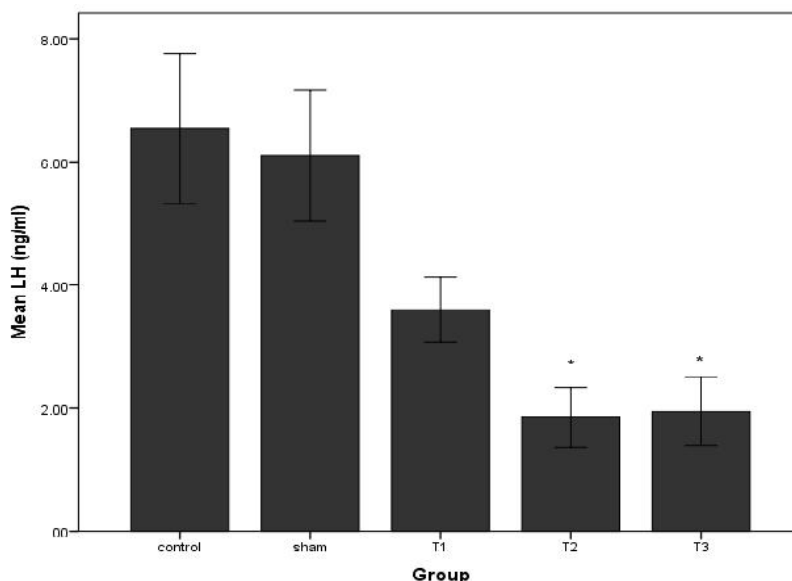
نمودار ۲. میزان استرادیول سرم در گروه‌های تجربی با دوز تزریقی ۵۰ (T1)، ۱۰۰ (T2) و ۱۵۰ (T3) میلی گرم بر کیلوگرم از عصاره هیدروالکلی افسنتین در مقایسه با گروه‌های کنترل (control) و شاهد (sham) در موش‌های سوری نژاد NMRI



نمودار ۳. میزان هورمون پروژسترون سرم در گروه‌های تجربی با دوز تزریقی ۵۰ (T1)، ۱۰۰ (T2) و ۱۵۰ (T3) میلی گرم بر کیلوگرم از عصاره هیدروالکلی افسنتین در مقایسه با گروه‌های کنترل (control) و شاهد (sham) در موش‌های سوری نژاد NMRI



نمودار ۴. میزان هورمون FSH سرم در گروه های تجربی با دوز تزریقی ۵۰ (T1)، ۱۰۰ (T2) و ۱۵۰ (T3) میلی گرم بر کیلوگرم از عصاره هیدروالکلی افسنتین در مقایسه با گروه های کنترل (control) و شاهد (sham) در موش های سوری نژاد NMRI * ($p < 0.05$)



نمودار ۵. میزان هورمون LH سرم در گروه های تجربی با دوز تزریقی ۵۰ (T1)، ۱۰۰ (T2) و ۱۵۰ (T3) میلی گرم بر کیلوگرم از عصاره هیدروالکلی افسنتین در مقایسه با گروه های کنترل (control) و شاهد (sham) در موش های سوری نژاد NMRI * ($p < 0.05$)

بحث

بیماران دیابتی معرفی شده که می‌تواند در کاهش وزن مؤثر باشد [۱۷]. آلكالوئیدها یکی از مواد مؤثره گیاه افسنتین محسوب می‌شوند [۵،۶] و در مطالعه‌ای بیان شده که آلكالوئیدها به علت القاء ترشح انسولین به عنوان کاهش‌دهنده قند خون در موش‌های دیابتی می‌باشند. افزایش انسولین و همگام با آن، افزایش

داده‌های مطالعه نشان داد که با تزریق عصاره هیدروالکلی افسنتین، وزن تمامی موش‌های گروه‌های تجربی نسبت به گروه‌های کنترل و شاهد، کاهش معنی‌داری یافته است. در برخی تحقیقات گیاه افسنتین به عنوان ضد دیابت و ضد افزایش چربی خون در

جذب کربوهیدرات‌ها توسط سلول‌های بدنی، سبب افزایش نیروی فیزیکی و بدنی می‌شود [۱۸]، بنابراین نتایج تحقیقات مذکور با نتایج مطالعه حاضر در مورد کاهش وزن حیوانات، همگام با افزایش دوز تزریقی مطابقت دارد.

شمارش انواع فولیکول‌ها و جسم زرد، کاهش معنی‌داری را در گروه‌های تجربی ۲ و ۳ نشان داد. همچنین افزایش معنی‌دار فولیکول‌های تخریبی و کاهش معنی‌داری در قطر بزرگ و کوچک تخمدان در این گروه‌ها مشاهده شد که احتمالاً به دلیل کاهش معنی‌دار تعداد فولیکول‌های اولیه، ثانویه، در حال رشد، گراف و تعداد اجسام زرد بوده که در مجموع سبب کاهش اندازه تخمدان شده است.

طی مراحل رشد فولیکولی، مایع فولیکولی شرایط لازم برای رشد و بلوغ اووسیت را فراهم می‌کند [۱۹] و از آنجائی که رشد و بلوغ اووسیت‌ها تحت تاثیر ترکیبات مایع فولیکولی است، بنابراین هرگونه تغییر در ترکیبات بیوشیمیایی مایع فولیکولی بر کیفیت اووسیت‌ها مؤثر است [۲۰]. گلوکز نقش مهمی در فعالیت‌های متابولیسمی تخمدان دارد، زیرا به عنوان منبع اصلی انرژی بوده و از راه مسیرهای بی‌هوازی مورد استفاده قرار می‌گیرد [۲۱]. همچنین در مطالعه دیگری، اشاره شده است که آلكالوئیدها، بر روی کبد، کلیه، آدرنال و رحم دارای تاثیراتی از قبیل کاهش مایع درون ارگانی و کاهش حجم ارگان‌ها می‌باشند [۲۲].

در طی آترزی فولیکول، سلول‌های فولیکولی و اووسیت‌ها از بین می‌روند. فولیکول‌ها در هر مرحله از تکامل ممکن است دچار فرآیند تحلیل بشوند که با توقف میتوز در سلول‌های گرانولوزا، جدایی سلول‌های گرانولوزا از تیغه پایه‌ای و مرگ اووسیت همراه است [۲۳]. بنابر توضیحات فوق، احتمالاً عصاره هیدروالکلی گیاه افسنتین با کاهش میزان گلوکز بر کاهش کیفیت فولیکول‌ها و روند تکوین فولیکول‌ها مؤثر است و همچنین کاهش مایع درون فولیکولی مانع از سازمان‌یابی مناسب سلول‌های فولیکولی گشته است.

همچنین در مطالعه دیگری که اثر عصاره الکی گیاهی از جنس *Artemisia* به نام *Artemisia annula* را بر بافت تخمدان و بیضه رت مورد بررسی قرار داده است، تغییرات هیستوپاتولوژیک و ضایعات سوء بر بیضه و تخمدان اعم از تخریب جسم زرد، کاهش و تخریب انواع فولیکول‌ها و تخریب بافت همبند را به علت وجود ترکیبات شیمیایی موجود در گیاه، گزارش کرده است [۲۴]. استروژن و پروژسترون به عنوان هورمون‌های حیاتی برای حفظ بارداری و لانه‌گزینی بلاستوسیست در انسان و سایر پستانداران شناخته شده است. این دو هورمون بوسیله هورمون‌های گنادوتروپین FSH و LH کنترل می‌گردند. عوامل بیولوژیکی بر میزان این هورمون‌ها اثر می‌گذارد و می‌تواند عملکرد تخمدان را مهار کند. در بررسی‌های تحقیقاتی گزارش شده است که گیاهان دارای آلكالوئید می‌توانند غلظت هورمون‌های محور هیپوفیز- گناد را کاهش دهند [۲۵، ۲۶]. احتمالاً با توجه به کاهش معنی‌دار هورمون‌های هیپوفیزی (FSH, LH) در این مطالعه، با ادامه روند تیمار، تغییرات معنی‌دار استروژن و پروژسترون نیز مشاهده می‌شد.

در مطالعه حاضر در دوزهای تزریقی ۱۰۰ و ۱۵۰ میلی‌گرم بر کیلوگرم، جسم زرد کاهش معناداری با $p < 0.05$ را نشان داد که احتمالاً به علت کاهش معنی‌دار هورمون LH می‌باشد. جسم زرد به عنوان مهم‌ترین عامل ترشح‌کننده پروژسترون می‌باشد. پروژسترون برای استحکام دیواره‌های رحمی و جلوگیری از تخمک‌گذاری بعدی و جلوگیری از ریزش دیواره‌های رحمی ضروری است.

لپتین و انسولین هورمون‌هایی هستند که از بافت چربی و سلول‌های بتا پانکراس ترشح می‌شوند و از طریق سیستم اعصاب مرکزی، مصرف غذا و وزن بدن را تنظیم می‌کنند و هیپوتالاموس نیز یکی از بافت‌های هدف اثر لپتین می‌باشد [۲۷]. در تحقیقاتی نشان داده شده است که مقدار لپتین سرم با درصد چربی بدن همبستگی زیادی دارد و به دنبال کاهش

نتیجه گیری

با توجه به نتایج به دست آمده در این مطالعه به نظر می‌رسد که عصاره هیدروالکلی گیاه افسنتین از طریق اثر بر هورمون‌های محور هیپوفیز گناد و تخمدان سبب کاهش اوژنز شده است و بنابراین مصرف دوزهای بالای گیاه افسنتین اثر مخرب بر روی سیستم تولید مثلی ماده داشته و علائم ایجاد ناباروری را نشان می‌دهد. با توجه به اینکه این گیاه در طب سنتی در درمان بسیاری از بیماری‌ها و در داروسازی مورد استفاده است، باید اثرات جانبی استفاده درازمدت آن را نیز مدنظر داشت و بویژه در دختران و زنان جوان با احتیاط بیشتری مورد مصرف قرار گیرد.

تشکر و قدردانی

این کار تحقیقاتی حاصل پایان نامه مقطع کارشناسی ارشد دانشگاه آزاد اسلامی تهران مرکز است. بدین وسیله از کمک‌های معاونت پژوهشی آن دانشگاه محترم جهت در اختیار گذاشتن آزمایشگاه تقدیر و تشکر بعمل می‌آید.

وزن بدن مقدار لپتین نیز کاهش می‌یابد [۲۸]. در مطالعه حاضر نیز با کاهش وزن حیوان در گروه‌های تجربی مواجه بودیم. همچنین طبق مطالعات انجام شده، غلظت پایین لپتین در سرم و مایع فولیکولی ممکن است اثر منفی بر رشد و بلوغ تخمک داشته باشد و کاهش لپتین منجر به کاهش آزادسازی GnRH از هیپوتالاموس می‌شود [۲۹].

احتمالاً کاهش GnRH، سبب کاهش هورمون محرکه فولیکولی (FSH) و هورمون لوتهینه کننده (LH) از هیپوفیز می‌شود که در تایید یافته‌های این مطالعه است. همچنین یکی از ترکیبات مهم گیاه افسنتین، ساپونین می‌باشد و گزارشاتی مبنی بر تأثیر ساپونین بر ایجاد ناباروری با مصرف مقادیر زیاد از گیاهان دارای این ماده، با ایجاد سمیت تناسلی وجود دارد که نرخ بارداری و لانه‌گزینی را کاهش می‌دهد و اثرات سوء بر بافت تخمدان و رحم دارد و سبب کاهش کلسترول خون و همولیز سلول‌های خونی می‌شود. لذا باید توجه کرد که در استفاده از گیاهان دارای این ترکیب بیولوژیکی، محدودیت وجود دارد [۳۰]. از محدودیت‌های این پژوهش تنها می‌توان به دوره طولانی تزریق یک ماهه اشاره کرد که گاهی باعث سختی کار تزریق می‌شد.

References

- 1- Gandomi H, abbaszadeh S, Tyyar N, Ymrly I. Study of chemical composition of essential oil of Afsantine (*Artemisia absinthium*) and inhibitory effects of the essential oil and its aqueous and alcoholic extracts on some food borne bacterial pathogens. *J Med Plants*. 2012 June; 2(42): 127-121. [Full text in Persian]
- 2- Yousefi MR, Abuhosseini Tabari M, Sadeghi Hashjin G, Kouhi MK. Antiparasitic efficacy of worm wood (*Artemisia absinthium*) alcoholic extract on *Syphacia obvolata*. *IJVM*. 2011 Sep; 6(1):47-50.
- 3- Zargari A. *Medicinal Plants*, Volume 3, 7nd ed. Tehran: Tehran University Press, 1989: 88-80. [Full text in Persian].
- 4- Tavakkoli Saberi MR, sedaghat MR. *Medicinal Plants*. Fluke H. 4th ed. Gulshan press, 1371: 162. [Full text in Persian].
- 5- Shahnazi M, Azadmehr A, Hajiaghvae R, Mosalla S, Latifi R. Effects of *Artemisia absinthium* L. extract on the maturation and function of dendritic cells. *Jundishapur J Nat Pharm Prod*. 2015 May; 10(2):1-6.
- 6- Ashok PK, Kumud U. Preliminary phytochemical screening and physico-chemical parameters of *Artemisia absinthium* and *Artemisia annua*. *IJRAP*. 2013 Mar; 1(6): 229-235.

- 7- Danilets MG, Belskii I, Gur'ev AM, Belousov MV, Bel'skaia NV, Trofimova ES, et al. Effect of plant polysaccharides on TH1-dependent immune response: screening investigation. *Eksp Klin Farmakol*. 2010 Jun; 73(6):19-22.
- 8- Patocka J, Plucar B. Pharmacology and toxicology of absinthe. *J Appl Biomed*. 2003 Jan; 1:199-205.
- 9- Krebs S, Omer TN, Omer B. Wormwood (*Artemisia absinthium*) suppresses tumor necrosis factor alpha and accelerates healing in patients with Crohn's disease - A controlled clinical trial. *Phytomedicine*. 2010 Apr; 17(5):305-9.
- 10-Amat N, Upur H, Blazekovic B. In vivo hepatoprotective activity of the aqueous extract of *Artemisia absinthium* L. against chemically and immunologically induced liver injuries in mice. *J Ethnopharmacol*. 2010 Sep; 131(2):478-84.
- 11-Mannan A, Syed TN, Yameen MA, Ullah N, Ismail T. Effect of growth regulators on in vitro germination of *Artemisia absinthium*. *Scientific research and Essays*. 2012 Apr; 7(14): 1501-1507.
- 12-Shirazi MH, Fazeli MR, Sultan Dallal MM, Eshraghi S, Jamalifar H, Alamulhoda E. A comparative study on the antimicrobial effect of some medicinal herbal extracts and selective antibiotics against the clinical isolates of *Helicobacter pylori*. *JMP*. 2003 summer; 3(7):53-60. [Full text in Persian].
- 13-Amin El-Sherif FE, El-Dashlouty MS, El-Sayed HB, El-Amoudi NS, El - Sayed Ahmed MA. Effect of some vegetable seeds and herbs on hyperglycemic rats. *J Am Sci*. 2013 Dec;9(8):36-45.
- 14- Al Waili NS. Treatment of diabetes mellitus by *Artemisia herba-alba* extract: preliminary study. *Clin Exp Pharmacol Physiol*. 1986 Jul;13(7):569-73.
- 15-Ghaedi M, Johari H. Effect of *Artemisia absinthium* hydroalcoholic extract on hypophyseal-gonadal axis and changes of testicular tissue in mature male rats. *jjums*. 2014 Jan; 11: 34. [Full text in Persian].
- 16-Izharul H, Chishti D.K, Mahboob A. Concept of contraception in Unani medicine : a view. *IRJP*. 2012 Jan;3(1):93-95.
- 17-Baghdan Taraghdari S, Nematy M, Mazidi M, Kamgar M, Soukhtanloo M, Hosseini M. The effect of hydro-alcoholic extract of *Artemisia absinthium* on appetite in male rats. *Avicenna J Phytomed*. 2015 Mar-Apr; 5(2): 78-83.
- 18- Patel DK, Prasad SK, Kumar R, Hemalatha S. An overview on antidiabetic medicinal plants having insulin mimetic property. *Asian Pac J Trop Biomed*. 2012 Apr;2(4):320-30.
- 19- Hasanpoor K, Asghari Moghadam M, Nasiri M, Hasanpoor J. Investigation of right and left ovary's size and weight and comparison of serum concentration of glucose, urea and cholesterol and different sized follicles fluid in hybrid cow in Khuzestan Province. *IJSEI*. 2013 Aug; 2(19):125-128.
- 20-Leroy JL, Vanholder T, Delanghe JR, Opsomer G, Van Soom A, Bols PE, et al. Metabolic change in follicular fluid of the dominant, follicle in high-yielding dairy cows early postpartum. *Theriogenology*. 2004 Sep ;62(6):1131-43.
- 21-Nandi S, Kumar VG, Manjunatha BM, Gupta PS. Biochemical composition of ovine follicular fluid in relation to follicle size. *Dev Growth Differ*. 2007 Jan ;49(1):61-6.
- 22-Arbo MD, Franco MT, Larentis ER, Garcia SC, Sebben VC, Leal MB, et al. Screening for in vivo (anti) estrogenic activity of ephedrine and p-synephrine and their natural sources *Ephedra sinica* Stapf. (Ephedraceae) and *Citrus aurantium* L. (Rutaceae) in Rats. *Arch Toxicol*. 2009 Jan; 83(1): 95-99.
- 23-Albright F, Smith PH, Fraser R. A syndrome characterized by primary ovarian insufficiency and decreased stature: report of 11 cases with a digression on hormonal control of axillary and pubic hair. *Am J Med Sci*. 1942 Nov; 204(5):625-648.
- 24-Ajah PO, Eteng MU. Phytochemical screening and histopathological effects of single acute dose administration of *Artemisia annua*, L on testes and ovaries of Wistar rats. *Afr J Biochem Res*. 2010 Jul; 4(7): 179-185.
- 25-Asuquo OR, Oko OO, Brownson ES, Umoetuk GB, Utin IS. Effects of ethanolic leaf extract of *Spondias mombin* on the pituitary-gonadal axis of female Wistar rats. *Asian Pac J Reprod*. 2013 Sep; 2(3): 169-173.
- 26-Toyin Yakubu M, Fakai Musa I. Effects of post-coital administration of alkaloids from *Senna alata* (Linn. Roxb) leaves on some fetal and maternal outcomes of pregnant rats. *J Reprod Infertil*. 2012 Oct-Dec; 13(4): 211-217.

- 27-Mohiti Ârdakani J. Effect of metformin on the levels of leptin and insulin. *J Mazandaran Univ Med Sci*. 2006 May; 16 (52) :33-39. [Full text in Persian]
- 28- Plinta R, Olszanecka-Glinianowicz M, Droszol-Cop A, Chudek J, Skrzypulec-Plinta V. The effect of three-month pre-season preparatory period and short-term exercise on plasma leptin, adiponectin, visfatin and ghrelin levels in young female handball and basketball players. *J Endocrinol Invest*. 2012 Jun;35(6):595-601.
- 29- Modaresi M, Mehdiyan B. The effect of hydro-alcohol extract of *Trigonella foenum-graceum* L. on reproductive system in Balb/c. *Herb Med J*. 2012 winter; 2(4): 261-267. [Full text in Persian].
- 30- Olugbenga AM, Musa AE, Oluwatoyin AH. Toxicological activity of crude saponin extract of *Ficus platyphylla*. *Asian J Pharm Clin Res*. 2012 Sep;5(1):30-33.