

Effect of Kudzu Root (*Pueraria lobata*) on Testis of Streptozotocin Induced Diabetic Rats

Rashidi A¹, Norouzi P², Kalalianmoghaddam H^{*2}, khaksari M², Bagheri M³

1. Rasoul Akram Agriculture Education Center, Damghan, Iran

2. Department of physiology, School of Medicine, Shahroud University of Medical Sciences, Shahroud, Iran

3. Imam Hossein Center for Education Research and Treatment, Shahroud University of Medical Sciences, Shahroud, Iran

* *Corresponding author.* Tel: +982332395054 Fax +982332392818 E-mail: h.kalalian@gmail.com

Received: 15 Mar, 2015

Accepted: 7 Sep, 2016

ABSTRACT

Background & objectives: Diabetes mellitus mediated by oxidative stress, creates serious metabolic disorders in testis. Kudzu root with an isoflavonin and saponin contents is often used as antidiabetic and antioxidant. This study aimed at preventing the oxidative effects of diabetes using Kudzu root.

Methods: In this study, 32 male Wistar rats were randomly selected and divided into four groups: control, diabetic and diabetic rats treated with Kudzu 50 and 100 mg/kg. Diabetes was induced by intraperitoneal injection of 55mg/kg streptozocin. One week after injection, the rats started to receive Kudzu at the doses of 50 and 100 mg/kg for five weeks by gavage. Testicular damage was examined by using hematoxylin-eosin staining protocol. Hormonal and blood biochemical factors were measured.

Results: The results of this study showed that diabetes causes a high blood sugar levels and reduces the spermatogonia and Sertoli cells with decreased spermatogenesis, sperm count and function. These effects were improved in the treatment groups. Decrease in blood sugar and increase in the number and motility of sperm cells and spermatogonic cells were also observed together with enhanced seminiferous tubule diameter and lower basement membrane thickness.

Conclusion: Kudzu with the ability to reduce blood sugar, improves diabetic-induced testicular damage and can have a therapeutic role in diabetes.

Keywords: Diabetes; Kudzu; Spermatogenesis; Testicular.

اثر ریشه کودزو (*Pueraria lobata*) بر بیضه رت‌های دیابتی شده با استرپتوزوتوسین

امیرعباس رشیدی^۱، پیراسته نوروژی^۲، حمید کلایان مقدم^{۲*}، مهدی خاکساری^۲، مهدی باقری^۳

۱. مرکز آموزش جهاد کشاورزی رسول اکرم (ص)، دامغان، ایران ۲. گروه فیزیولوژی، دانشکده پزشکی، دانشگاه علوم پزشکی شاهرود، شاهرود، ایران ۳. مرکز آموزشی- پژوهشی و درمانی امام حسین (ع)، دانشگاه علوم پزشکی شاهرود، شاهرود، ایران
* نویسنده مسئول. تلفن: ۰۲۳ ۳۲۳۹۵۰۵۴ فاکس: ۰۲۳۳۲۳۹۲۸۱۸ پست الکترونیک: h.kalalian@gmail.com

چکیده

زمینه و هدف: دیابت ملیتوس با ایجاد استرس اکسیداتیو، آسیب‌های متابولیسمی متعددی در بیضه‌ها ایجاد می‌کند. ریشه کودزو یک ساپونین و ایزو فلاونین می‌باشد که به عنوان یک ماده با خواص آنتی اکسیداتیو و ضد دیابت شناخته می‌شود. این مطالعه با هدف پیشگیری از عوارض اکسیداتیو ناشی از دیابت با به کارگیری داروی کودزو انجام گرفت. **روش کار:** در این مطالعه تجربی ۳۲ سر موش صحرایی نر نژاد ویستار، به طور تصادفی انتخاب و به چهار گروه: (۱) کنترل، (۲) دیابتی، (۳) دیابتی تیمار شده با کودزو (۱۰۰ mg/kg) و (۴) دیابتی تیمار شده با کودزو (۵۰ mg/kg) تقسیم شدند. دیابت با تزریق داخل صفاقی استرپتوزوتوسین با دوز ۵۵ mg/kg القا گردید. یک هفته پس از تزریق استرپتوزوتوسین، تیمار با کودزو با دوز ۵۰ و ۱۰۰ به مدت پنج هفته بصورت گاواژ انجام شد. آسیب‌های بیضه ای بوسیله رنگ آمیزی هماتوکسیلین- ائوزین مشخص شده و فاکتورهای بیوشیمیایی و هورمونی خون مورد سنجش قرار گرفت.

یافته‌ها: نتایج مطالعه نشان داد که دیابت باعث افزایش قند خون و کاهش سلول‌های اسپرماتوگونی، سرتولی، روند اسپرماتوژنز و نیز کاهش تعداد اسپرم و فعالیت اسپرم گردیده است ($p=0/001$). در نمونه‌های تیمار شده با کودزو این عوارض بهبود یافته، کاهش قند خون، همچنین افزایش در تعداد و تحرک اسپرم، سلول‌های رده اسپرم ساز نیز مشاهده گردید. به علاوه قطر لوله اسپرم ساز افزایش یافت ($p=0/001$).

نتیجه گیری: کودزو با توانایی کاهش قندخون، در بهبود آسیب‌های بیضه ای ناشی از دیابت نقشی درمانی ایفا می‌کند. **واژه‌های کلیدی:** دیابت، کودزو، اسپرماتوژنز، بیضه

پذیرش: ۹۴/۶/۱۶

دریافت: ۹۳/۱۲/۲۵

مقدمه

دیابت ناشی از اختلال در متابولیسم کربوهیدرات‌ها، چربی‌ها و پروتئین‌ها است که بر اثر فقدان ترشح انسولین یا کاهش حساسیت بافت‌ها به انسولین ایجاد می‌شود [۱]. این بیماری عوارض حاد و مزمن بسیاری بر اندام‌های مختلف دارد و اختلالاتی چون نوروپاتی [۲]، نفروپاتی [۳] و رتینوپاتی [۴]، اختلال در رفتارهای جنسی و بافت تولید مثلی [۵] ایجاد می‌کند. این عوارض در بافت تولید مثلی جنس نر به صورت کاهش تعداد اسپرم [۶]، کیفیت پایین مایع سمینال

[۷]، کاهش هورمون تستوسترون [۸] و کاهش سلول‌های رده اسپرم ساز [۹] بروز می‌نماید. علاوه بر این بیضه‌ها به عوامل محیطی القا کننده مرگ سلولی نیز حساس بوده و آپوپتوز سلول‌های ژرمینال نیز در طی استرس‌های غیرفیزیولوژیک نظیر: ایسکمی، افزایش دما، تشعشع و دیابت ممکن است ایجاد گردد [۱۰]. آسیب‌های اکسیداتیو وارده به بافت بیضه منجر به تغییرات بیوشیمیایی و هورمونی می‌شود و متعاقب آن میل جنسی و رفتارهای جنسی کاهش می‌یابد [۵] و بافت‌های تولید

کودزو حاوی اثرات پایین آورنده قندخون، چربی و به عنوان یک آنتی اکسیدان محافظ سلول‌های کبد، ضد جنون، تاثیرات استروژنی و ضدسرطان می‌باشد. کودزو بر خوردن‌های مشخصی را با متابولیسم چربی و کربوهیدرات نشان داده است. مطالعات قبل و بعد از تشخیص بیماری نشان داده است کودزو اثرات بسیاری بر هموستاز گلوکز دارد. در واقع کودزو بیان mRNA گیرنده انسولین را از طریق پروتئین کیناز وابسته به سایکلین به عنوان یک پروموتور در کشت‌های سلولی کبد انسان و ماهیچه اسکلتی افزایش می‌دهد [۱۷].

روش کار

موش‌های صحرایی نر بالغ نژاد ویستار با میانگین وزنی ۲۴۰-۲۲۰ گرم از بخش حیوانات انستیتو پاستور آمل تهیه گردیدند. سن حیوانات در هنگام انجام آزمایش یک تا یک و نیم ماه بود. حیوانات در شرایط کنترل شده از نظر نور (۱۲ ساعت روشنایی و ۱۲ ساعت تاریکی) و دمای محیط ۲۴-۲۰ درجه سانتیگراد و رطوبت نسبی ۶۰-۴۰ درصد در اتاق حیوان‌خانه مرکز آموزش عالی علمی کاربردی رسول اکرم (ص) دامغان نگهداری شدند تا با محیط جدید سازگار شوند. این شرایط طی آزمایش نیز حفظ گردید. در طول مطالعه جهت تغذیه آنها از غذای مخصوص موش (غذای فشرده) و آب آشامیدنی شهری در داخل ظروف آب‌خوری مخصوص استفاده گردید و حیوانات به طور آزادانه به آب و غذای کافی دسترسی داشتند. موش‌ها به طور تصادفی به ۴ گروه ۸ تایی کنترل، دیابتی، دیابتی تیمار شده با کودزو (۱۰۰ mg/kg)، دیابتی تیمار شده با کودزو (۵۰ mg/kg) تقسیم شدند. داروهای به کار رفته در این آزمایش شامل ریشه کودزو (SC-۲۰۵۷۸۸) و استرپتوزوتوسین (S0۱۳۰) بودند، که ریشه کودزو از شرکت سانتا کروز بیوتکنولوژی آمریکا و استرپتوزوتوسین (STZ) از شرکت سیگما

مثلی نیز متحمل آسیب می‌شوند. افزایش قندخون از چند مسیر جداگانه استرس اکسیداتیو را القا می‌نماید. از جمله می‌توان عدم تعادل اکسیداسیون و احیا، افزایش فعالیت آنزیم آلدوز ردوکتاز [۱۱]، افزایش محصولات نهایی گلیکوزیلاسیون [۱۲]، تغییر در فعالیت پروتئین کیناز C، بر هم زدن تعادل پروستانوئیدها [۱۳] و افزایش تولید سوپراکسیدهای میتوکندریایی را نام برد [۱۴]. عوامل ایجادکننده استرس اکسیداتیو در واقع باعث عدم توازن محصولات رادیکالی آزاد و مکانیسم‌های دفاعی آنتی‌اکسیدان گردیده و آسیب‌های بافتی بالقوه‌ای را در بافت‌های مختلف ایجاد می‌نمایند. از این رو به منظور برطرف کردن آسیب‌های اکسیداتیو، محققین از داروهای متعدد از جمله ویتامین C، ویتامین A، بتاکاروتن و... استفاده نموده اند. در این مطالعه تأثیر ریشه کودزو در دوز فارماکولوژیک در پیشگیری از عوارض ناشی از دیابت بر آسیب‌های بیضه‌ای بررسی شده است.

کودزو متعلق به خانواده فابسه آ^۱، زیر خانواده فابودی^۲ و جنس پورریا^۳ می‌باشد. کودزو سرشار از ترکیبات پلی فنولیک است که شامل ایزو فلاون‌ها، ایزوفلاون‌های گلیکوزیدی، کومارین‌ها، پوراروز، بوتیل اینولیدها و مشتقاتشان می‌شود. در ۶۰۰ سال پس از میلاد بعنوان یک ضد الکل برای کسانی که مشکلات مصرف الکل داشتند توصیه شده بود [۱۵]. طبیعت کودزو سرد و مزه‌ای شیرین دارد و مورد مصرف آن در شادابی کبد، قطع اسهال و تقویت تولید مایعات بدن است [۱۶]. بر اساس فارماکوپه جمهوری خلق چین گیاه خشک شده *Puerariae Radix* ضدتب، اسهال خونی حاد، تشنگی، دیابت، پرفشاری خون می‌باشد. مطالعات اخیر نشان داده است که متانول یا آب استخراج شده از گل‌های

¹ Fabaceae

² Faboideae

³ Pueraria

اندازه‌گیری قطر لوله سمینیفروس با استفاده از روش سینگ انجام شد [۱۸]. ۲۵ توبول به طور تصادفی در هر برش عرضی بیضه انتخاب و میانگین قطر توبولی با اندازه‌گیری قطر کوچک و بزرگ هر توبول با استفاده از یک میکرومتر کالیبره شد و متصل به چشمی میکروسکوپ و با استفاده از فرمول زیر محاسبه گردید.

$$\sqrt{\left(\frac{\text{بزرگنمایی} * \text{قطرتوبول کوچک}}{\text{بزرگنمایی} * \text{قطرتوبول بزرگ}}\right)}$$

شمارش سلول‌های سرتولی

۲۵ توبول در هر فیلد و در هر برش عرضی بیضه انتخاب و سپس در زیر میکروسکوپ، تعداد سلول‌های سرتولی شمارش شد. میانگین این تعداد برای هر گروه محاسبه گردید.

بررسی اسپرما توژنز

پس از مشاهدات میکروسکوپی توبول سمینیفروس، تعداد اسپرما توسیت‌های اولیه و ثانویه، اسپرما تید، تعداد دستجات اسپرمی لومینال، ضخامت غشای پایه و همچنین قطر لوله اسپرم ساز نیز در ۲۵ توبول مختلف مورد بررسی قرار گرفت.

آنالیز آماری

تجزیه و تحلیل داده‌ها با استفاده از نرم افزار SPSS انجام گرفت. برای مقایسه بین گروه‌ها از آنالیز واریانس یک طرفه و در مواردی که پاسخ معنی‌داری دیده شد، از آزمون تعقیبی توکی استفاده شد. مرز استنتاج آماری نتایج ($p < 0.05$) در نظر گرفته شد.

یافته‌ها

حیوانات دیابتی به عوارض متعدد ناشی از دیابت شامل: پرخوری، پرنوشی و اسهال مبتلا شدند. اندازه‌گیری وزن موش‌ها از هفته سوم کاهش معناداری در گروه دیابتی تیمار با دارو و گروه دیابتی نسبت به گروه کنترل نشان داد. گروه کنترل ($312/4 \pm 3/362$)، گروه دیابتی ($179/5 \pm 10/50$)، گروه دیابتی تیمار با دارو 100 mg/kg

خریداری شد. القای دیابتی با تزریق درون صفاقی استرپتوزوتوسین (55 mg/kg) حل شده در بافر سیترات (0.05 مولار با $\text{PH} = 4.5$) صورت گرفت. جهت حصول اطمینان از دیابتی شدن موش‌ها ۷۲ ساعت بعد از تزریق STZ، سنجش قند خون با استفاده از خون سیاهرگ دمی و به کمک دستگاه Glucoard 01 انجام شد و موش‌های صحرایی دارای قند خون بالاتر از 300 mg/dl به عنوان دیابتی در نظر گرفته شدند.

موش‌ها در گروه کنترل تحت هیچ تیماری قرار نگرفتند. گروه سوم و چهارم یک هفته پس از القای دیابت، داروی کدزو روزانه متناسب با وزن هر موش با دوز 50 و 100 mg/kg در آب مقطر حل شده به صورت دهانی (گاواژ) به حیوان خوراندند شد [۱۸]. با نمونه‌گیری از سیاهرگ دمی میزان قند خون در هفته‌های ۱، ۳، ۵ و ۷ پس از تزریق استرپتوزوتوسین سنجش شد. در انتهای دوره با تزریق مواد هوشبری کتامین و ديازپام به صورت درون صفاقی موش‌ها بیهوش شدند و خون مستقیماً از قلب آنها گرفته شد. بیضه‌ها برای بررسی بافتی و شمارش اسپرم خارج شدند. در هر نمونه بیضه راست درون فرمالین ۱۰٪ جهت آماده سازی برای مطالعات بافتی قرار گرفته و بیضه چپ برای بررسی‌های مورفومتری مورد استفاده قرار گرفت، به این ترتیب که ابتدا توسط ترازوی دیجیتال با دقت 0.001 گرم وزن شد. طول و قطر آن بوسیله کولیس اندازه‌گیری شد، سپس با کمک استوانه مدرج حجم بیضه محاسبه گردید. مراحل آماده‌سازی بیضه‌ها جهت تهیه مقاطع بافتی شامل مراحل زیر بود: تثبیت کردن بافت (محلول بوئن)، آب‌گیری از بافت (اتانول)، شفاف‌کردن (گزیلول)، نفوذ پارافین، قالب‌گیری، مقطع‌گیری (برش‌گیری)، رنگ‌آمیزی (H&E) و چسبانیدن^۱.

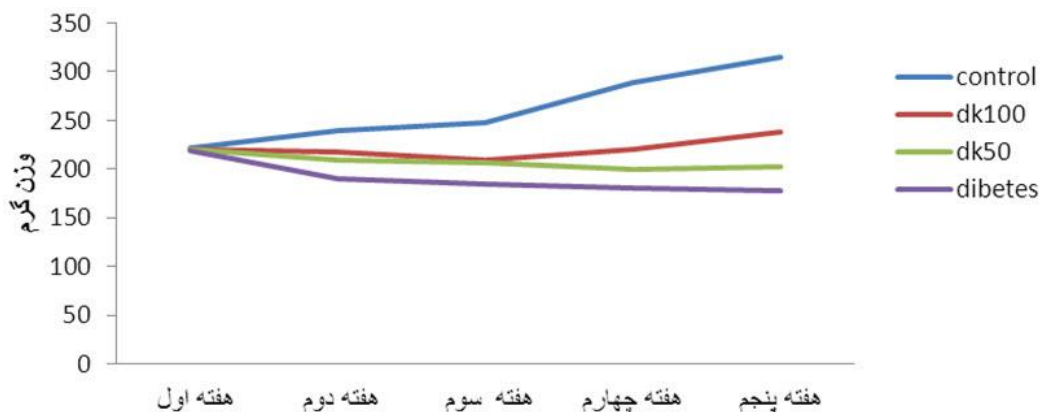
¹ Mounting

اسپرمتوژنیک به طور چشمگیری افزایش یافته و در ساختار لوله اسپرم‌ساز نیز آثار بهبودی (افزایش قطر توبولی، کاهش فضای بینابینی، افزایش قابل توجه تعداد سلول‌های زاینده) مشاهده شد. تعداد سلول‌های سرتولی در گروه دیابتی، نسبت به گروه کنترل و گروه‌های تیمار شده با کودزو به طور معناداری کاهش یافت (شکل ۱ و ۲). با توجه به مجموع تغییرات ذکر شده لوله‌های اسپرم‌ساز در نمونه‌های دیابتی به شدت آتروفی شده. ولی در نمونه‌های تیمار شده میزان این آسیب‌ها کاهش یافت. مقایسه تعداد اسپرم بین گروه کنترل و گروه‌های تیمار شده نشان داد که دیابت سبب کاهش معنی‌دار نسبت به گروه کنترل شده است ($p \leq 0/01$). در گروه‌های درمانی تعداد اسپرم نسبت به گروه دیابتی افزایش یافته، اما معنی‌دار نبود (نمودار ۳). سنجش هورمونی نشان داد که دیابت باعث کاهش ترشح انسولین و تستوسترون شده و کودزو باعث افزایش در میزان این هورمون‌ها شده است ($p < 0/001$) (نمودار ۴ و ۵).

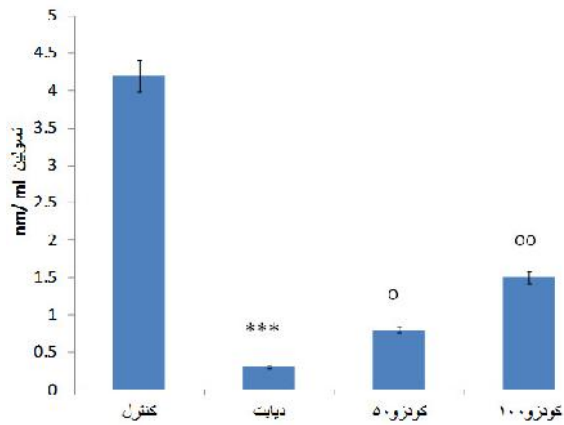
($248/4 \pm 0/534$ گرم) و گروه دیابتی تیمار با دارو (50 mg/kg ($217/2 \pm 0/412$ گرم) ($p < 0/001$) (نمودار ۱).

در ارزیابی میزان قند خون، گروه دیابتی تیمار با دارو 100 mg/kg ($295/5 \pm 37/24$) و گروه دیابتی تیمار با دارو 50 mg/kg ($468/5 \pm 44/88$) از هفته سوم به بعد، کاهش معناداری نسبت به گروه دیابتی ($615/5 \pm 25/56$) نشان داد ($p < 0/05$) (نمودار ۲).

نتایج مقایسه تغییرات مورفولوژیک بیضه‌ها در گروه‌های مختلف نشان داد که دیابت سبب کاهش معناداری در حجم و وزن بیضه‌ها در گروه دیابتی نسبت به گروه کنترل شده است ($p < 0/001$). در گروه‌های درمانی وزن و حجم بیضه نسبت به گروه دیابتی افزایش داشت ($p < 0/001$). ارزیابی بافت شناسی بافت بیضه‌ها نشان داد که ساختار بافتی در نمونه‌های دیابتی تخریب شده است و کاهش قابل توجهی در مجموعه‌های سلولی نسبت به گروه کنترل وجود داشت. همچنین در گروه‌های درمانی با کودزو در مقایسه با گروه دیابتی، تعداد سلول‌های

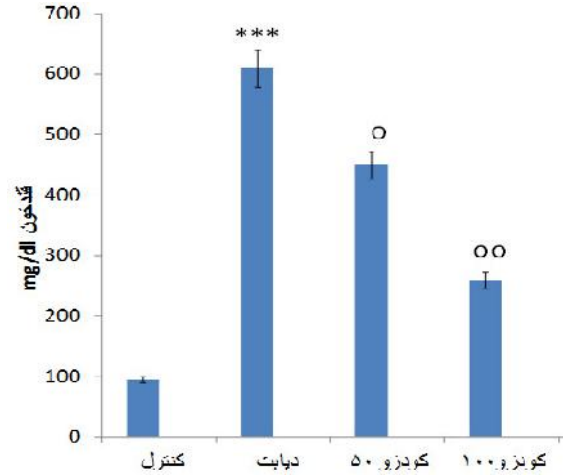


نمودار ۱. مقایسه وزن موش‌ها در هفته اول، هفته سوم و پنجم بین گروه‌های تحت مطالعه



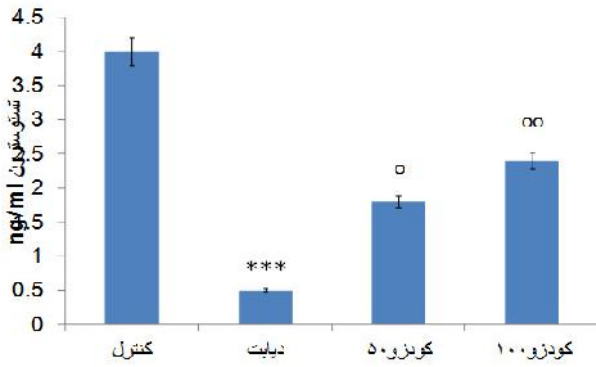
نمودار ۴. مقایسه میزان انسولین سرم خون بین گروه‌های تحت مطالعه

تفاوت معنی‌دار با گروه کنترل $(p < 0.001)$ ***
تفاوت معنی‌دار با گروه دیابتی $(p < 0.05)$ o, $(p < 0.01)$ oo.



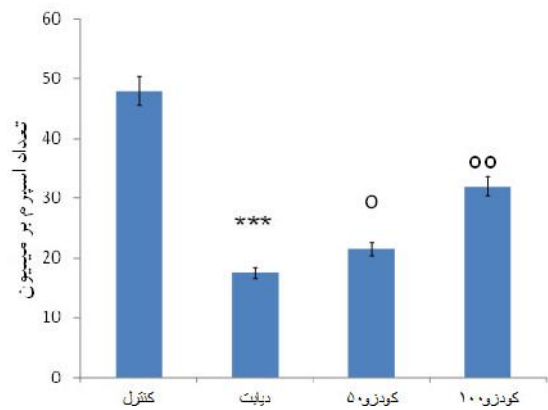
نمودار ۲. مقایسه قند خون موش‌ها در هفته اول، هفته سوم، پنجم و هفتم بین گروه‌های تحت مطالعه

تفاوت معنی‌دار با گروه کنترل $(p < 0.001)$ ***
تفاوت معنی‌دار با گروه دیابتی $(p < 0.05)$ o, $(p < 0.01)$ oo.



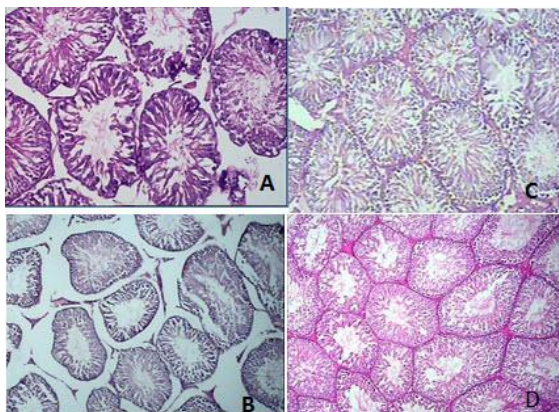
نمودار ۵. میزان هورمون تستوسترون سرم خون بین گروه‌های تحت مطالعه

تفاوت معنی‌دار با گروه کنترل $(p < 0.001)$ ***
تفاوت معنی‌دار با گروه دیابتی $(p < 0.05)$ o, $(p < 0.01)$ oo.



نمودار ۳. مقایسه تعداد اسپرم بین گروه‌های تحت مطالعه

تفاوت معنی‌دار با گروه کنترل $(p < 0.001)$ ***
تفاوت معنی‌دار با گروه دیابتی $(p < 0.05)$ o, $(p < 0.01)$ oo.



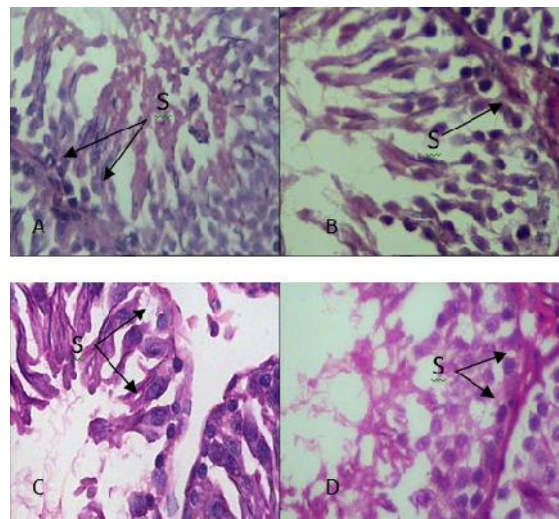
شکل ۱. فتومیکروگراف برش عرضی لوله‌های اسپرم ساز و سلول

سرتولی

A: کنترل، B: دیابتی، C: دیابتی تیمار شده با کودزو (۵۰ mg/kg)، D: دیابتی تیمار شده با کودزو (۱۰۰ mg/kg) (بزرگنمایی ۱۰۰، رنگامیزی H8E)

اسپرم پستانداران دارای محتوای لیپیدی با مقادیر زیادی از اسیدهای چرب غیراشباع، پلاسمالوژن‌ها و اسفنگومیلین می‌باشد. لیپیدهای موجود در اسپرماتوزو آ ماده اصلی برای عمل پراکسیداسیون می‌باشند [۱۱]. این ویژگی بافت بیضه را به کانونی مناسب برای تولید رادیکال‌های آزاد ناشی از پراکسیداسیون لیپیدها تبدیل کرده، در نتیجه تولید رادیکال‌های آزاد را افزایش می‌دهد. بعلاوه سلول‌ها در این بافت بطور متناوب در حال تقسیم بوده، در نتیجه متابولیسم در آنها بالا است، این جریان سبب تولید رادیکال‌های آزاد بیشتر می‌شود که به دلیل ضعف سیستم دفاعی آنتی‌اکسیدانی در جریان دیابت تجمع این رادیکال‌ها در سلول بیش از حد معمول می‌گردد. رادیکال‌های آزاد ایجاد شده از مسیرهای متفاوت درون سلولی بر فعالیت‌های سلول اثر گذاشته، سبب تشدید آپوپتوز و تخریب بافتی در بیضه می‌باشند [۱۹].

گزارش‌های قبلی حاکی است که اندازه بیضه‌ها به شدت با تعداد سلول‌های سرتولی و تولید اسپرم مرتبط است. به عبارت دیگر اندازه بیضه‌ها منعکس‌کننده تعداد سلول‌های زاینده موجود در آن است. مهار اسپرماتوژنز از طریق برداشتن هیپوفیز باعث کاهش محسوس در وزن بیضه می‌شود [۲۰]. نتایج بدست آمده در بررسی‌های بافتی نشان داد در اثر دیابت سلول‌های رده اسپرم ساز و سرتولی، دچار تغییر و کاهش شده که این کاهش بخصوص در مورد سلول سرتولی بسیار محسوس می‌باشد، بعلاوه کاهش قطر توبول سمینی فروس و افزایش قطر غشاء پایه نیز مشاهده شد (شکل ۱ و ۲). این نتیجه مؤید موارد گزارش شده در مطالعات دیگر است، مبنی بر اینکه مطالعه‌های مورفومتری تغییرات چشمگیر در قطر توبول سمینی فروس و مهار اسپرماتوژنز در مراحل اسپرماتوسیتی III و II را در توبول‌های کوچک حیوانات دیابتی نشان داده‌اند [۲۱].



شکل ۲. فتومیکروگراف برش عرضی توبول سمینیفروس

A: کنترل، B: دیابتی تیمار شده با کودزو (۵۰ mg/kg).

C: دیابتی، D: دیابتی تیمار شده با کودزو (۱۰۰ mg/kg)
(بزرگنمایی ۴۰، رنگامیزی H&E)

بحث

نتایج این پژوهش نشان داد تجویز کودزو در رت‌های دیابتی‌شده با استرپتوزوتوسین سبب بهبود آسیب بیضه‌ای ناشی از دیابت می‌گردد، همچنین سبب افزایش فاکتورهای مورفومتری بیضه شامل حجم و وزن شده است. بعلاوه کودزو در گروه‌های درمانی سبب بازسازی سلول‌های رده اسپرم‌ساز و سلول سرتولی و افزایش آنها گردید.

بیماران دیابتی به دلیل اختلال عصبی و عروقی مستعد مشکلاتی در عملکرد جنسی خود هستند که شامل کاهش هیجان جنسی، ناتوانی جنسی و نازایی است [۸]. دیابت شیرین اثرهای عملکردی و ساختاری متنوع بر سیستم تولید مثل نر دارد. مطالعات گذشته نشان می‌دهد که در بیماران دیابتی تولید رادیکال‌های آزاد افزایش می‌یابد که در نتیجه باعث کاهش کارآیی دفاع آنتی‌اکسیدانی می‌شود [۵]. اکسیداسیون لیپیدها، پروتئین‌ها و ماکرومولکول‌های دیگر در طول گسترش دیابت اتفاق می‌افتد [۷]. موتاسیون در DNA میتو کندریایی، همچنین در بافت‌های دیابتی گزارش شده است که یک نوع استرس اکسیداتیو وابسته به آسیب میتو کندریایی است [۱۰]. سلول‌های

سلول‌های لایدیگ سبب افزایش بقای این سلول‌ها شده و تستوسترون را تا حدودی افزایش می‌دهد. در مجموع این مطالعه نشان داد که دیابت باعث اختلال و آسیب در عملکرد بیضه‌ها در موش صحرایی گردیده و درمان با کودزو با تاثیر بر واکنش‌های متابولیسمی و کاهش استرس اکسیداتیو آسیب‌ها را بهبود می‌بخشد. با توجه به عوارض جانبی داروها نسبت به داروهای گیاهی، انجام تحقیقات بیشتر و تایید آثار آن در نمونه‌های انسانی، امید است که بتوان از آن به عنوان یک داروی همراه در بهبود آسیب‌های بیضه‌ای ناشی از دیابت استفاده کرد.

نتیجه گیری

کودزو به عنوان یک عامل ایجاد کننده تعادل اکسیدان و آنتی اکسیدان نقش درمانی مهمی در کاهش آسیب‌های بیضه‌ای متعاقب دیابت در رت‌ها ایفا می‌نماید.

تشکر و قدردانی

این مقاله حاصل پایان نامه امیرعباس رشیدی برای اخذ درجه کارشناسی ارشد در رشته سلول و تکوین دانشگاه آزاد اسلامی واحد دامغان می‌باشد. بدین وسیله از همه عزیزانی که ما را در انجام این مطالعه یاری نمودند صمیمانه تشکر و قدردانی می‌شود.

کیفیت پایین مایع سمینال در افراد دیابتی نیز گزارش شده است که شامل کاهش حرکت اسپرم [۲۰]، کاهش شمارش اسپرم و افزایش اسپرم‌های ناهنجار است [۲۲]. در تحقیق حاضر نیز کاهش تحرک و شمارش اسپرم و همچنین کاهش pH مایع سمینال مشاهده گردید. کاهش تراکم اسپرم را باید به دلیل اثر شدید افزایش قند خون بر مراحل آخر اسپرماتوژنز دانست. القای تخریب DNA در هسته اسپرم و نقص در اسپرماتوژنز بر پتانسیل باروری اثر می‌گذارد [۱۲]. کودزو با کاهش قند خون و مکانیسم‌های درون سلولی محافظتی ذکر شده سبب افزایش اسپرم و تحرک آن در گروه درمانی شد. تستوسترون توسط سلول‌های میان بافتی لایدیگ در بیضه‌ها ترشح می‌شود، اما ترشح آن فقط هنگامی انجام می‌شود که این سلول‌ها توسط هورمون لوتهینی از غده هیپوفیز قدامی تحریک شوند [۶]. بر اساس تئوری رادیکال‌های آزاد عدم تعادل میان پرواکسیدان‌ها و آنتی اکسیدان‌ها نهایتاً موجب صدمات اکسیداتیو در فرایندهای سلولی و کاهش استروئیدوژنز در سلول‌های لایدیگ می‌گردد [۷]. علاوه بر آن، مقدار تستوسترون ترشح شده تقریباً نسبت مستقیم با مقدار LH دارد و افزایش مقدار تستوسترون باعث بهبود مراحل اسپرماتوژنز می‌شود [۳]. کودزو با اثر آنتی اکسیدانی خود بر

References

- 1- Tripathi BK, Srivastava AK. Diabetes mellitus: complications and therapeutics. *Med Sci Monit*. 2006 Jul;12(7):RA130-47.
- 2- Pop-Busui R, Anders S, Stevens M. Diabetic neuropathy and oxidative stress. *Diabetes Metab Res Rev*. 2006 Sept;22:257-273.
- 3- Jawa A, Kcomt J, Fonseca VA. Diabetic neuropathy and retinopathy. *Med Clin North Am*. 2004 Jul;88(4):1001-36.
- 4- Ahmed RG. The physiological and biochemical effects of diabetes on the balance between oxidative stress and antioxidant defense system. *Med J Islamic World Acad Sci*. 2005;15(1):31-42
- 5- Aitken RJ, Clarkson JS, Fishel S. Generation of reactive oxygen species, lipid peroxidation, and human sperm function. *Biol Reprod*. 1989 Jul;41 (1):183-97.
- 6- Baynes JW. Role of oxidative stress in development of complications of diabetes. *Diabetes*. 1991 Apr;40(4):405-12.

- 7- Kiani fard D, Hasanzadeh S, Sadrkahnloo R, Farshid M. An investigation of ultrastructural changes in cells of seminiferous tubules of testes and alterations in gonadotropic gonadal hormones of adult male experimentally induced diabetic rats. *Urmia Med J*. 2011 Jul-Aug; 22 (3): 239-48. [Full text in Persian]
- 8- Baccetti B, La Marca A, Piomboni P, Capitani S, Bruni E, Petraglia F, et al. Insulin-dependent diabetes in men is associated with hypothalamo-pituitary derangement and with impairment in semen quality. *Hum Reprod*. 2002 Oct;17(10):2673-7.
- 9- Balasubramanian K, Sivashanmugam P, Thameemdheen S, Govindarajulu P. Effect of diabetes mellitus on epididymal enzymes of adult rats. *Indian J Exp Biol*. 1991 Oct;29(10):907-9.
- 10- Scarano WR, Messias AG, Oliva SU, Klinefelter GR, Kempinas WG. Sexual behaviour, sperm quantity and quality after short-term streptozotocin-induced hyperglycaemia in rats. *Int J Androl*. 2006 Aug;29(4):482-8.
- 11- Pop-Busui R, Marinescu V, Van Huysen C, Li F, Sullivan K, Greene DA, et al. Dissection of metabolic, vascular, and nerve conduction interrelationships in experimental diabetic neuropathy by cyclooxygenase inhibition and acetyl-L-carnitine administration. *Diabetes*. 2002 Aug;51(8):2619-28.
- 12- Kellogg AP, Pop-Busui R. Peripheral nerve dysfunction in experimental diabetes is mediated by cyclooxygenase-2 and oxidative stress. *Antioxid Redox Signal*. 2005 Nov-Dec;7(11-12):1521-9.
- 13- Nishikawa T, Edelstein D, Du XL, Yamagishi S, Matsumura T, Kaneda Y, et al. Normalizing mitochondrial superoxide production blocks three pathways of hyperglycaemic damage. *Nature*. 2000 Apr;404(6779):787-90.
- 14- Liu Q, Chen L, Hu L, Guo Y, Shen X. Small molecules from natural sources, targeting signaling pathways in diabetes. *Biochim Biophys Acta*. 2010 Oct-Dec;1799(10-12):854-65.
- 15- Gatto B, Sanders MM, Yu C, Wu HY, Makhey D, LaVoie EJ, et al. Identification of topoisomerase I as the cytotoxic target of the protoberberine alkaloid coralyn. *Cancer Res*. 1996 Jun;56(12):2795-800.
- 16- Zhang H, Wei J, Xue R, Wu JD, Zhao W, Wang ZZ, et al. Kudzu lowers blood glucose in type 2 diabetes mellitus patients through increasing insulin receptor expression. *Metabolism*. 2010 Feb;59(2):285-292.
- 17- Turnbull I, Vegetation O, Bellingham Sh. Kudzu: *Pueraria lobata* identification and control. 2004 March *Flora of NSW Vol 2*, p 586 (revised Edition 2002)
- 18- Ghanbari F, Shiravi Ah, Hamid Kalalian Moghaddam H, Molzemi S. Effect of berberine hydrochlorid on testicular damage in streptozotocin-induced diabetic rats. *Knowledge & Health*. 2012 Jul;7(3):129-135
- 19- Aiken RJ, Roman shun D. Antioxidant systems and oxidative stress in the testis. *Oxid Med cell longer*. 2008 Oct-Dec;1 (1):15-24.
- 20- Ricci G, Catizone A, Esposito R, Pisanti FA, Vietri MT, Galdieri M. Diabetic rat testes: morphological and functional alterations. *Andrologia*. 2009 Dec; 41(6): 361-8.
- 21- Bal R, Turk G, Tuzcu M, Yilmaz O, Ozercan I, Kuloglu T, et al. Protective effects of nanostructures of hydrated C (60) fullerene on reproductive function in streptozotocin-diabetic male rats. *Toxicology*. 2011 Apr; 282 (3): 69-81.
- 22- Leng SH, Lu FE, Xu LJ. Therapeutic effects of Kudzu in impaired glucose tolerance rats and its influence on insulin secretion. *Acta Pharmacol Sin*. 2004 Apr; 25 (4):496-502.
- 23- Lindi L, Haolin C, Michael A, Trush MD, Show M, Anway D, et al. Aging and the brown Norway rat Leydig cell antioxidant defense system. *J Andrology*. 2005 Nov; 22: 32-37