

ارزش تمپانو تومی تجسسی در شناسایی اتواسکلروزیس در بیماران با کاهش شنوایی هدایتی در مرکز آموزشی درمانی امام خمینی تبریز از فروردین ۱۳۷۸ تا شهریور ماه ۱۳۸۲

دکتر قدرت محمدی^۱، دکتر مسعود نادر پور^۲

^۱دانشیار گروه گوش و گلو و بینی، دانشکده پزشکی، دانشگاه علوم پزشکی تبریز E-mail: mohammadig@yahoo.co.nz

^۲استادیار گوش، حلق و بینی دانشگاه تبریز

چکیده

زمینه و هدف: اتواسکلروزیس از علل عمده کاهش شنوایی هدایتی در سنین مختلف می باشد، که گاهی تشخیص آن با تکیه به علایم کلینیکی و اودیولوژیکی مشکل می باشد. تشخیص و جراحی زود هنگام آن شنوایی نرمال به بیمار خواهد داد. هدف از انجام این مطالعه نشان دادن ارزش تمپانوتومی تجسسی در کشف بیماری است که اتواسکلروزیس عامل کاهش شنوایی بوده و با توجه به علایم کلینیکی و اودیولوژیکی تشخیص آنها ممکن نبوده است.

روش کار: نمونه مورد مطالعه از نوع آینه نگر در ۳۳ بیمار بوده که (۱۸ نفر مؤنث و ۱۵ نفر مذکر) با کاهش شنوایی هدایتی مشکوک به اتواسکلروزیس در مرکز آموزشی و درمانی امام خمینی تبریز در فاصله فروردین ۱۳۸۲-۱۳۷۸ بستری و تحت عمل تمپانوتومی تجسسی قرار گرفتند که در ۳۰ نفر آنها (۱۶ نفر مؤنث و ۱۴ نفر مذکر) اتواسکلروزیس در موقع عمل تأیید شد، و استاپدکتومی شدند. تمام بیماران تا سه هفته بعد از عمل از نظر فلج فاسیال، عدم پاسخ به درمان، و یا بدتر شدن وضعیت شنوایی، سرگیجه، احتمال پرفوراسیون پرده و سایر عوارض معاینه و همچنین تست های ایدیولوژیک مورد بررسی قرار گرفتند و اطلاعات مربوطه ثبت و بعد با سایر منابع مقایسه گردید.

یافته ها: شیوع این بیماری در جنس مؤنث نسبت به جنس مذکر بیشتر بود و بیماران اکثراً در دهه سوم و چهارم برای درمان مراجعه می کردند ولی سابقه کاهش شنوایی را از دهه دوم و سوم داشتند. در این مطالعه شیوع خانوادگی نسبت به سایر آمارهای جهانی کمتر بود ولی کاهش شنوایی از نوع هدایتی نسبت به سایر آمار شیوع بیشتری را نشان می داد. بهبود شنوایی قابل توجهی در درصد بالایی از بیماران مشاهده شد.

نتیجه گیری: توجه به زمان مناسب عمل جراحی استاپدکتومی خیلی مهم می باشد. چرا که هر چه بیمار با کاهش شنوایی کمتری عمل شوند نتایج بهتری خواهند داشت. لذا تمپانوتومی تجسسی در بیماری که کاهش شنوایی هدایتی دارند و مشکوک به اتواسکلروزیس هستند باعث تشخیص زودرس و درمان آن می شود.

واژه های کلیدی: اتواسکلروزیس، تمپانوتومی، استاپدکتومی، فیکساسیون زنجیره استخوانی

پذیرش: ۸۵/۹/۲۷

دریافت: ۸۳/۱۲/۱۲

مقدمه

جدید توسط استئوبلاست ها منجر به فیکساسیون پایه رکابی می گردد که در نهایت باعث کاهش شنوایی هدایتی می شود [۱].

اتواسکلروزیس بیماری استخوانی است که کپسول اوتیک را درگیر می کند و با تخریب استخوان سالم توسط استئوکلاست ها و جایگزینی و ساخت استخوان

تمپوناتومی تجسسی بعلت نبودن فیکساسیون پایه رکابی از مطالعه حذف شدند، و فقط در ۳۰ بیمار (۱۶ مؤنث و ۱۴ مذکر) بررسی انجام گرفت.

برای جمع آوری اطلاعات از فرم های تهیه شده که متغیرهای مورد مطالعه و نتایج اودیومتری و تمپانومتري ورفلکس اکوستیک قبل و بعد از عمل نوشته شده بود استفاده گردید. در بیماران ابتدا معاینه و بعد اودیومتری و تمپانومتري ورفلکس اکوستیک انجام گرفت. وجود کاهش شنوایی هدایتی با تست های دیپازون تایید گردید و بعد فرم مربوط به هر بیمار بطور جداگانه قبل از عمل تکمیل گردید. بیمارانی که بر اساس علایم کلینیکی و یافته های اودیولوژیکی مشکوک به اتواسکلروزیس بودند، تحت عمل تمپوناتومی تجسسی قرار گرفتند اما بیمارانی که در تمپوناتومی تجسسی فیکساسیون پایه رکابی نداشتند از مطالعه حذف شدند.

تمام بیماران توسط دو جراح گوش و گلو و بینی و سر و گردن قبل از عمل معاینه و دراطاق عمل با مشورت همدیگر تحت عمل تمپوناتومی تجسسی قرار گرفتند. و در بیمارانی که اتواسکلروزیس در زمان تمپوناتومی تجسسی مسجل شد، استاپدکتومی انجام گرفت. بیماران تا سه هفته بعد از عمل از نظر فلج فاسیال، عدم پاسخ به درمان، و یا بدتر شدن وضعیت شنوایی، سرگیجه، احتمال پرفوراسیون پرده و سایر عوارض معاینه و مورد بررسی قرار گرفتند و اطلاعات مربوطه ثبت گردید و معاینات دوره ای ابتدا هر دو ماه و بعد هر شش ماه انجام گرفت.

یافته ها

از ۳۰ بیمار مورد مطالعه ۱۶ نفر ۵۳/۳٪ مؤنث و ۱۴ نفر ۴۶/۶٪ مذکر بودند. از نظر سنی، ۵ نفر در دهه دوم، ۶ نفر در دهه سوم، ۹ نفر در دهه چهارم، ۱۰ نفر در دهه پنجم بودند. در ۵ نفر (۱۶/۶٪) از بیماران سابقه خانوادگی مثبت بود (نمودار ۱).

این بیماری اکثرا جنس مونث و به میزان خیلی کم جنس مذکر بخصوص نژاد سفید را مبتلا می کند [۲]. مطالعات انجام شده توسط رونالد^۱ عامل ژنتیکی، استرس های مکانیکی داخلی و خارجی، عدم تعادل سیستم وازوموتور اختلالات ماده زمینه ای^۲ و عفونت را در بروز آن دخیل می دانند [۳].

هاگ^۳ نشان داد که کاهش شنوایی در این بیماران شروع تدریجی دارد و در عرض چند سال به تدریج پیشرفت می کند. البته کاهش شنوایی ممکن است تا سن ۴۰-۳۰ سالگی در بیماران ظاهر نشود، و بصورت هدایتی، حسی عصبی و یا ترکیبی بروز کند [۴].

اتواسکلروزیس یک بیماری پیشرونده است در صورتی که تحت درمان قرار نگیرد منجر به کاهش شنوایی عمیق خواهد شد. در حالی که در مراحل ابتدایی تشخیص داده شود و بیمار تحت عمل استاپدکتومی قرار گیرد تا حدود بسیار زیادی شنوایی او به حد نرمال می رسد.

اصولا تشخیص این بیماری بر مبنای علایم کلینیکی و یافته های اودیولوژیکی استوار می باشد. اما گاهی تشخیص مشکل است که نیاز به تمپوناتومی تجسسی برای تایید آن احساس می شود. هدف از انجام این مطالعه نشان دادن ارزش تمپوناتومی تجسسی در کشف بیمارانی که اتواسکلروزیس عامل کاهش شنوایی هدایتی آنها بود. اما نتایج علایم کلینیکی و اودیولوژیکی مبهم بوده و به طور واضح اتواسکلروزیس را تایید نمی کند، بوده است.

روش کار

این مطالعه بصورت آینده نگر در مرکز آموزشی درمانی امام خمینی تبریز از فروردین ماه سال ۱۳۷۸ تا شهریور ماه ۱۳۸۲ بر روی ۳۳ بیمار (۱۸ نفر مؤنث و ۱۵ نفر مذکر) که کاهش شنوایی هدایتی داشتند، و از نظر علایم بالینی و اودیولوژیکی مشکوک به اتواسکلروزیس بودند انجام شد. که در ۳ بیمار در موقع

¹ Ronald

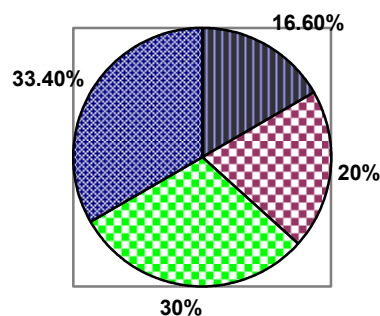
² Ground Substance Abnormality

³Hough

۱۴ نفر از بیماران مشاهده گردید و SRT بالای ۶۰ دسی بل در هیچ بیماری مشاهده نشد. در گوش راست SRT کمتر از ۲۰ دسی بل در ۷ بیمار، بین ۲۰-۴۰ دسی بل در ۱۲ نفر، بین ۴۱-۶۰ دسی بل در ۱۱ نفر مشاهده شد و در هیچ بیماری کاهش شنوایی بیشتر از ۶۰ دسی بل وجود نداشت (جدول شماره ۱) تمام بیماران سه هفته بعد از عمل اودیومتری مجدد شدند که نتایج به شرح زیر است. SRT در گوش عمل شده بعد از عمل در ۱۷ نفر زیر ۲۰ دسی بل، در ۱۰ بیمار بین ۲۰-۴۰ دسی بل و در ۳ بیمار بین ۴۱-۶۰ دسی بل بود و در یک نفر بیش از ۶۰ دسی بل بود لذا بیش از نیمی از بیماران شنوایی در حد نرمال یعنی SRT زیر ۲۰ دسی بل را به دنبال عمل جراحی پیدا کردند. (جدول شماره ۲). قبل از عمل ۱۴ نفر از بیماران از وزوز گوش شاکی بودند که بعد از عمل بهبودی داشتند. و اما درمورد عوارض بعد از عمل فلج فاسیال دیده نشد. در ۵ بیمار سرگیجه مشاهده شد.

SNHL^۲ یک مورد و جابجا شدن پروتز در دو مورد از بیماران مشاهده شد که در این دو بیمار بعد از عمل هیچ گونه بهبودی در شنوایی دیده نشد. لذا هر دو بیمار تحت عمل تجسسی رویژن استاپدکتومی قرار گرفتند. پرفوراسیون پرده تمپان در هیچ کدام از بیماران مشاهده نشد. CSF Leak بدنال استاپدکتومی در یک بیمار دیده شد که ناهنجاری مادرزادی یعنی (Large cochlear aqueduct) داشت (نمودار ۲).

دهه پنجم ■ دهه چهارم ■ دهه سوم ■ دهه دوم ■



نمودار ۱. در صد توزیع سنی بیماران

لازم بذکر است که این سابقه خانوادگی با تایید اتواسکلروزیس عمل شده در بستگان نزدیک بیمار مثبت تلقی گردید. ۱۰ نفر از بیماران اتواسکلروزیس یک طرفی و ۲۰ نفر اتواسکلروزیس دو طرفی داشتند. همگی بیماران قبل از عمل اودیومتری شدند. در ۲۵ نفر کاهش شنوایی هدایتی و در ۵ نفر از نوع ترکیبی بودند.

در مطالعه انجام شده میزان کاهش شنوایی در گوش راست و چپ بیمار در اودیومتری بر اساس SRT^۱ مشخص گردید که در آن SRT در گوش چپ کمتر از ۲۰ دسی بل در ۳ بیمار، SRT بین ۲۰-۴۰ دسی بل در ۱۳ نفر و SRT بین ۴۱-۶۰ دسی بل در

جدول ۱. درصد کاهش شنوایی قبل از عمل

شدت شنوایی گوش		dB < ۲۰		dB ۲۰-۴۰		dB ۴۱-۶۰		dB > ۶۰	
بیمار	درصد	بیمار	درصد	بیمار	درصد	بیمار	درصد	بیمار	درصد
۳	۱۰٪	۱۳	۴۳٪	۱۴	۴۶٪	۰	۰٪	۰	۰٪
۷	۲۳٪	۱۲	۴۰٪	۱۱	۳۶٪	۰	۰٪	۰	۰٪

جدول ۲. در صد کاهش شنوایی بعد از عمل

شدت شنوایی SRT		dB < ۲۰		dB ۲۰-۴۰		dB ۴۱-۶۰		dB > ۶۰	
بیمار	درصد	بیمار	درصد	بیمار	درصد	بیمار	درصد	بیمار	درصد
۱۷	۵۶٪	۱۰	۳۳٪	۳	۷٪	۱	۳٪	۰	۰٪

^۲ Sensory Neural Hearing Loss

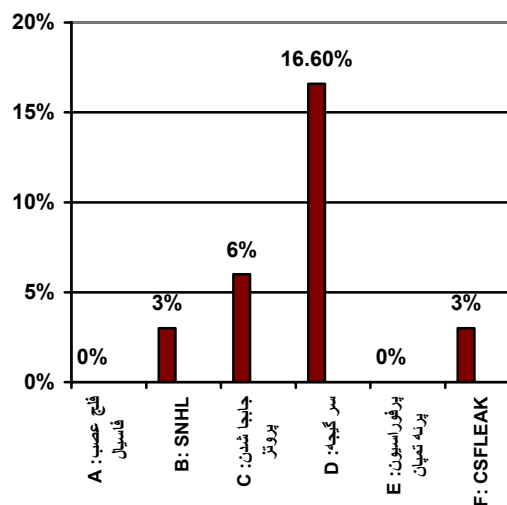
^۱ Speech Reception Threshold

بنظر اسپالنت^۲ شایعترین محل که اتواسکلروز گرفتار می کند قسمت قدامی دریچه بیضی (۹/۹۵٪) و دومین نقطه شایع اطراف دریچه گرد می باشد. (۱/۳۰٪) و سومین محل شایع قله و جدار داخلی لایبرنت استخوانی است (۲/۱۲٪) [۶]. لذا اکثرا باعث کاهش شنوایی هدایتی می شود و مقدار کمتری حلزون را گرفتار می کند که کاهش شنوایی از نوع حسی عصبی و یا ترکیبی را سبب می شود. در این مطالعه گرفتاری پایه رکابی در همه بیماران مبتلا به اتواسکلروز وجود داشت.

در مطالعه هاگ کاهش شنوایی اکثرا در اواخر نوجوانی شروع شده و در دهه دوم و سوم تظاهر کرد. ولی بیش از ۵۰٪ بیماران این مطالعه در دهه سوم و چهارم زندگی متوجه کاهش شنوایی خود شدند، شاید به علت عدم توجه به مشکل کاهش شنوایی یا دخالت عوامل اقتصادی علت مراجعه دیر این بیماران به پزشک باشد (نمودار شماره ۱).

تشخیص اتواسکلروزیس به تاریخچه و علایم بالینی و اودیولوژیکی استوار است. لذا در مواردی که بیمار با کاهش شنوایی هدایتی مراجعه می کند و علت را نتوان بطور روشن بیان نمود تمپوناتومی تجسسی کمک کننده خواهد بود در مطالعه انجام شده بر روی ۳۳ بیمار که همگی با توجه به تاریخچه و علایم بالینی و اودیومتری مشکوک به اتواسکلروزیس بودند. تحت عمل تمپوناتومی تشخیصی قرار گرفتند. که در ۳۰ بیمار اتواسکلروزیس تایید و عمل استاپدکتومی انجام گرفتند. ولی در عمل تمپوناتومی تجسسی مشخص شد که در ۳ بیمار پایه رکابی فیکس نبوده لذا این بیماران از مطالعه حذف شدند.

با توجه به نتایج کاذب مثبت و منفی حاصل از یافته های کلینیکی و اودیولوژیکی در بیمارانی که علایم مبهمی بصورت سرگیجه خفیف و کاهش شنوایی هدایتی متوسط دارند و تشخیص اتواسکلروزیس مشکل می باشد از سی تی اسکن برای نشان دادن کانون های اتواسکلروتیک در اطراف دریچه بیضی و گرد و



نمودار ۲. میزان عوارض بعد از عمل تمپوناتومی

بحث

تمپوناتومی تجسسی در مواردی که بیمار کاهش شنوایی هدایتی دارد ولی پرده تمپان سالم می باشد و بیمار سابقه بیماری عفونی گوش ندارد و همچنین در مواقعی که با معاینه کلینیکی وبا انجام تست های اودیولوژیکی نتوان بطور قطعی تشخیص بیماری را داد ضرورت پیدا می کند. در چنین بیمارانی تمپوناتومی تشخیصی از نظر قطعی نمودن تشخیص بیماری می تواند کمک کننده باشد.

در تمپوناتومی تجسسی پاپارلا^۱ بر روی بیمارانی که کاهش شنوایی هدایتی بدون علت مشخصی داشتند ولی پرده تمپان سالم بود انجام داد و به نتایج زیر رسید، بیشترین علت مربوط به سکل های اوتیت میانی مزمن بود و بعدا اتواسکلروزیس و در عده کمی بعلت فیکساسیون استخوانچه ها در اثر تروما بطور اکتسابی و یا مادرزادی بوده است [۵]. در این مطالعه از ۳۳ بیمار بعد از تمپوناتومی در ۳ مورد فیکساسیون استخوانچه ای در پایه رکابی و اطراف آن وجود نداشت و در ۳۰ مورد اتواسکلروزیس تایید و استاپدکتومی انجام گردید.

^۱paparella

^۲Schuknecht

نتیجه گیری

توجه به زمان مناسب عمل جراحی استا پدکتومی خیلی مهم می باشد. چرا که هر چه بیمار را با کاهش شنوایی کمتری عمل شوند نتایج بهتری خواهند داشت. لذا تمپانوتومی تشخیصی در بیمارانی که کاهش شنوایی هدایتی دارند و مشکوک به اتواسکلروزیس هستند باعث تشخیص زودرس آن می شود.

همچنین کپسول اتیک می توان استفاده نمود. که محل گرفتاری را مشخص کند [۷].
در بررسی دیگری استفاده از سی تی اسکن در بیماران مشکوک به اتواسکلروزیس قبل از تمپانوتومی تجسسی به منظور دانستن علت کاهش شنوایی هدایتی و وسعت ضایعه و هم محل های گرفتار توصیه می شود [۸]. در مطالعه حاضر در ۵ نفر که کاهش شنوایی از نوع ترکیبی داشتند کانونهای اسکروتیک بطور واضح وجود داشت اما در بقیه بیماران اظهار نظر قطعی مشکل بود.

References

- 1- Cummings CW, John MF, Lee AH, Charles JK, Mark AR, David ES. Otolaryngology Head and Neck Surgery, V4, 3rd ed. Philadelphia Mosby, 1998: 3134-3226.
- 2- Forquer BD, sheehy JI. Chochlear otosclerosis and acoustic reflex finding: Am J Otol 1981; 2 (4); 297-300.
- 3- Ronald P. Pure Sensory hearing loss and otosclerosis. Am J otol 2000;121(1); 45-7.
- 4- Hough JV. Recent advances in otosclerosis: Arch otolaryngol 1996; 83 (4); 379-90.
- 5- Pappilla MM, Koutroupas S. Exploratory tympanotomy revisited. Laryngoscope. May; 1982; 92(5): 531-4.
- 6- Schuknet H .F, and Barber W. Histologic variant in otosclerosis. Laryngoscope.1985; 95; 1307-17.
- 7- John Jacob Ballenger. Diseases of the Nose, Throat, Ear, Head, & Neck; 14th ed. London: lea&febiger, 1991; 1162-3.
- 8- Kensuke Kiyomamza. Correlation of CT analysis and audiometry in Japanese otosclerosis. Auris Nasus Larynx 2004,31; 125-9.