

گزارش یک مورد کیست هیداتیک در ریشه مزانتر

دکتر هرمز عظیمی^۱، مریم نسیمی^۲، رضا کیخسروی^۳، مسعود قاسمی^۴

^۱استادیار جراحی عمومی و عضو هیات علمی دانشگاه آزاد اسلامی واحد اردبیل E-amil:azimi_zonoz@yahoo.com

^۲دانشجویان پزشکی دانشگاه آزاد اسلامی واحد اردبیل

چکیده

بیماری هیداتید یک بیماری مشترک بین انسان و حیوان است. انسان توسط خوردن تخمهای انگل از طریق مواد غذایی مبتلا میشود. شایعترین محل کیست هیداتید در کبد (۷۰٪) و ریه (۳۰-۲۰٪) بیماران می باشد، اما ممکن است در سایر ارگانهای بدن مثل مغز، قلب و استخوان در ۱۰٪ موارد دیده شود. اغلب علایم بالینی وجود ندارد و بسیاری از کیستهای هیداتید به طور تصادفی در مطالعات تصویربرداری یافت می شوند.

در این مقاله موردی از کیست هیداتید را گزارش می کنیم که بیماری با علایم نفخ، بیوست های مداوم و اتساع شکم همراه با معاینات بالینی نرمال که به درمانهای دارویی جواب نداده است و تحت بررسی تکمیلی شامل آندوسکوپی و CT اسکن قرار گرفته است که در CT اسکن توده ای با دانسیته پایین در قسمت راست شکم بین مزانتر روده ی کوچک، بدون ضایعات همراه در نواحی کبد و کلیه و طحال و پانکراس مشاهده شده است. بیمار جهت برداشت کیست مذکور کاندید لاپاراتومی شده است و در جراحی کیست هیداتید یافت شده است که با پاتولوژی تایید گشته است. البته در بررسی متون و مقالات توسط نویسنده گزارشات مشابه یافت نشد.

واژه های کلیدی: کیست هیداتیک مزانتر، کیست هیداتید

پذیرش: ۸۷/۲/۲۰

دریافت: ۸۵/۱۱/۷

شرح حال بیمار

بیمار آقای ۵۰ ساله ای است که از حدود ۶-۵ ماه قبل از مراجعه دچار علائم شکمی به صورت نفخ و بیوست های مداوم و اتساع شکم شده است.

با وجود مصرف دارو علایم بیمار هم چنان ادامه داشته که در بررسی های انجام شده بیمار دچار آنمی بوده است (Hb : ۷/۸ mg/dl) و به جهت آن آندوسکوپی برای بیمار انجام شده که در آن اروزیون مخاطی در محل اتصال مری به معده دیده شده است. همچنین برای بیمار CT اسکن انجام گرفته است که در آن دو کیست با دانسیته پایین (۸۲ * ۹۳ * ۹۵) در قسمت راست شکم بین مزانتر روده کوچک تشخیص داده شده است

اما هیچ گونه ضایعه ای در فاصله کبد و کلیه و طحال و پانکراس دیده نشده است (شکل ۱و ۲). در معاینه بیمار، شکم فاقد تندر نس بوده و توده در لمس قابل تشخیص نبود. آزمایشات بیمار به قرار زیر است.

WBC count: 7400 N: 70% L:26% M:1% EO:3%
Hb: 7. 8Hypochromia: (+)Aniso(+)Poikilo(+)

بیمار جهت برداشت کیست مذکور کاندید لاپاراتومی شد و در جراحی کیست تیپ هیداتید یافت شد که در محل ریشه مزانتر با فاصله ۱۵ سانتی متر از لیگامان تراپتز قرار داشت. شکم با برش مید لاین باز شد. محتویات کیست با ساکشن بسته آسپیره شده سپس محلول ۵٪ silver nitrate داخل کیست تزریق و درناژ انجام گرفت. سپس

بحث

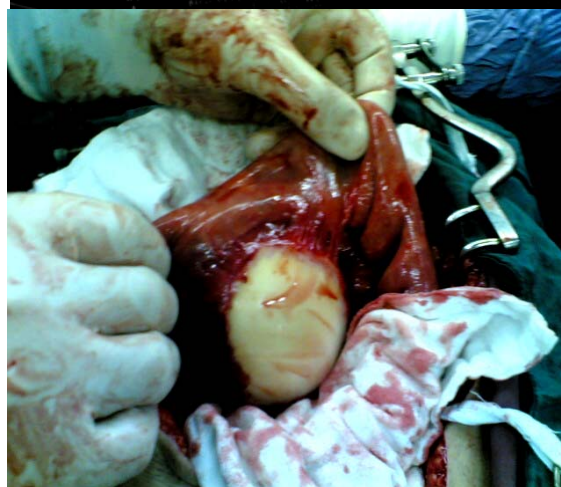
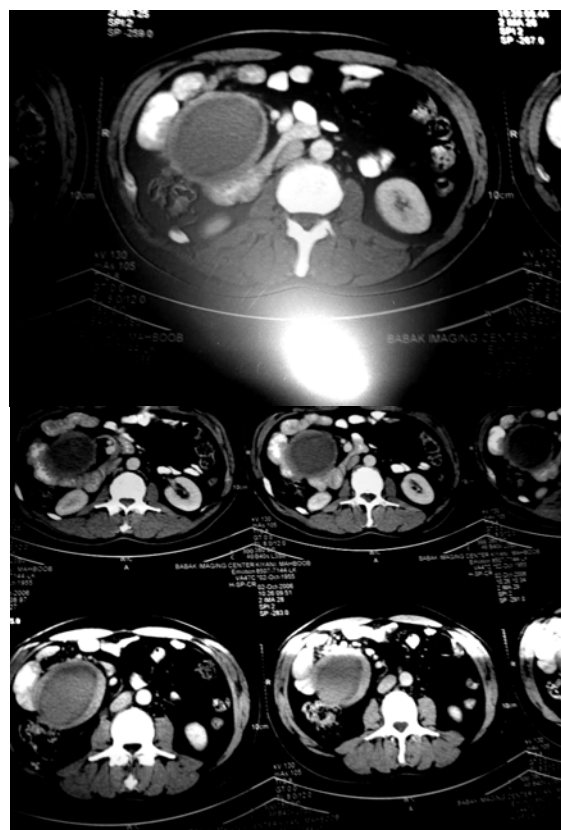
بیماری هیداتید یک بیماری مشترک بین انسان و حیوان است که شیوع آن در مناطقی که احشام و سگها نگهداری می‌شوند بیشتر است. انسان توسط خوردن تخم‌های انگل از طریق مواد غذایی مبتلا به بیماری هیداتید می‌شود. میزبان قطعی سگها هستند که تخم را در مدفوعشان دفع می‌کنند. گوسفند و بز و شتر، میزبان حد واسط اند انسان هم میزبان حد واسط تصادفی است. تخم‌های انگل از طریق آلودگی محیط زیست توسط مدفوع حیوانات مبتلا به کرم نواری منتشر می‌شود [۲،۱]. سه گونه اکی نوکوکوس وجود دارد که سبب بیماری هیداتید می‌شود:

گرانولوزوس که شایعترین گونه است. مولتی لکولاریس و الیکارتوس که در تعداد کمی از موارد دیده می‌شود. بعد از خوردن تخمها در دئودنوم باز می‌شود و یک انکوسفر آزاد می‌کند که حاوی قلاب است و جدار روده را سوراخ و وارد جریان خون می‌شود و از طریق آن به احشای مختلف از جمله کبد و ریه می‌رسد و در انجا به مرحله لاروی رسیده و کیست هیداتید را می‌سازد [۳]. دو هفته بعد از ابتلا یک کیست هیداتید قابل مشاهده ایجاد می‌شود. در یک میزبان قطعی اسکولکس به یک کرم نواری بالغ مبدل می‌شود اما در یک میزبان حد واسط آنها فقط کیست‌های هیداتید جدید را می‌سازد. کیست هیداتید با درناژ شدن غشاهای و کلسیفیکاسیون دیواره نابود می‌شود اما کلسیفیکاسیون همیشه نشاندهنده مرگ کیست هیداتید نمی‌باشد [۵،۴].

علایم بالینی

کیست هیداتید تمایل دارد در کبد (۷۰٪) بیماران و ریه (۲۰-۳۰٪) بیماران جایگزین شود اما ممکن است در سایر ارگانهای بدن مثل مغز، قلب و استخوان (۱۰٪) پیدا شود. کیست‌ها در سال اول (۵-۱۰) سانتی متر رشد می‌کنند و برای سالها یا دهها سال باقی می‌مانند. اغلب علایم بالینی وجود ندارد و بسیاری از کیست‌های هیداتید به طور تصادفی در مطالعات تصویربرداری یافت می‌شوند [۶].

کیست پوشش برداری شده و امنتوپلاستی انجام شد. (شکل ۳) بعد از ارسال نمونه به پاتولوژی کیست هیداتید تأیید گردید. بیمار بعد از جراحی دو بار با فاصله دو ماه ویزیت شد و در معاینات بالینی و تصویر برداری علائمی از عود کیست هیداتید یافت نشد. درناژ کیست با تزریق محلول ۵٪/۰/۰ cortincol انجام گرفت و بعد اومتوبلاستی انجام شد. (شکل ۳) بعد از ارسال نمونه به پاتولوژی کیست هیداتید تأیید گردید.



یافتن آنتی بادی علیه آنتی ژن اختصاصی ائینوکوکوس در ایمونوبلات از بالاترین درجه حساسیت برخوردار است [۸،۵].

درمان

درمان بیماری هیداتید با توجه به اندازه، محل و علایم کیست و سلامتی کلی بیمار انجام می‌شود. جراحی به طور مرسوم روش قطعی و اصلی درمان بوده است. کیست‌های دختر در داخل کیست اصلی ممکن است به طور جداگانه نیاز به تخلیه داشته باشند. برای آمادگی قبل از عمل کورتیکواستروئیدها توصیه می‌شود اما در همه موارد استفاده نمی‌شود. متخصص بیهوشی بایستی اپی نفرین و کورتیکو استروئید به خاطر احتمال واکنش آنافیلاکسی در دسترس داشته باشد [۹،۳]. معمولاً شکم به طور کامل باز می‌شود کبد حرکت داده شده و کیست را در معرض قرار می‌دهد. (Packing off) کردن شکم امری مهم است زیرا پارگی کیست می‌تواند سبب آنافیلاکسی و انتشار پروتواسکولکس عفونی شود. معمولاً کیست از طریق ساکشن بسته آسپیره میشود و با یک عامل اسکولکس کش مثل الکل همراه سالیین هیپر تونیک شستشو داده می‌شود سپس کیست پوشش برداری (un roof) می‌شود که با روش‌های مختلفی شامل اکسیژون، پری سیستکتومی، مارتوپالیزیشن، باز باقی گذاشتن کیست، درناژ کیست، امنتوپلاستی و گاه حتی رزکسیون کبد می‌باشد. توتال پری سیستکتومی می‌تواند بدون وارد شدن به کیست انجام بگیرد. تکنیک‌های لاپاراسکوپی برای درناژ و سقف برداری کیست‌ها تعدادی نتایج ناموفق را گزارش داده‌اند. شانس عود بعد از جراحی ۲۰-۱ درصد است اما در مراکز تخصصی کمتر از ۵٪ گزارش شده است. بعد از جراحی درمان با آلبندازول حداقل تا دو سال توصیه می‌شود. درمان طبی به تنهایی با آلبندازول به مدت ۱۲ هفته تا شش ماه در ۳۰٪ منجر به معالجه و در ۵۰٪ دیگر سبب بهبودی می‌شود. پاسخ به درمان به وسیله تصویر برداری پی در پی با توجه به سایز و قوام کیست به بهترین نحو ارزیابی می‌شود [۹].

شیوع آن در زن و مرد مساوی در سنین حدود ۴۵ سالگی است. در کیست هیداتید کبدی شایعترین علایم بالینی درد شکم، سوء هاضمه و استفراغ است. نشانه‌های بیماری هم به صورت هپاتومگالی، زردی به علت فشار به مجاری صفراوی و تب در ۸٪ از بیماران دیده می‌شود. کیست هیداتید می‌تواند عفونی شود و مثل یک آبسه تب‌زا خود را نشان می‌دهد. پارگی کیست به مجاری صفراوی، برونشیا یا پریتون و پلور و پریکارد ممکن است اتفاق بیفتد که در این صورت واکنش‌های آنافلاکتیک کشنده اتفاق می‌افتد [۷،۳].

تشخیص

سونوگرافی برای بیماری هیداتید شایعترین روش تشخیص در جهان به دلیل دسترسی بالا، ارزانی و دقت بالا است. تعدادی از یافته‌های سونوگرافی می‌تواند تشخیصی باشد که بستگی به مرحله کیست در زمان انجام آزمایش دارد. یک کیست هیداتید به خوبی با علایم جوانه‌زدگی در غشای کیست که ممکن است حاوی شن هیداتید هاپیر اکوژنیک که به صورت آزادانه معلق‌اند توصیف شود. یک ظاهر روزت نشان دهنده کیست دختر است. کیست می‌تواند با یک توده آمورف پر شده باشد که از لحاظ تشخیصی گمراه کننده است. کلسیفیکاسیون در دیواره کیست بیشتر مطرح کننده بیماری هیداتید است. این یافته‌ها (کلسیفیکاسیون پوست تخم مرغی یا دیواره‌ای) در CT هم دیده می‌شود که به افتراق کیست از کارسینوما، آبسه‌های باکتریال کبد و همانژیوما کمک می‌کند.

CT و MRI می‌تواند بیماری‌های خارج کبدی را نیز نشان داده و ارتباط آناتومیکی کیست با بافت‌ها را نشان دهند. در بیمارانی که مشکوک به درگیری صفراوی هستند ERCP یا PTC کلانژیوگرافی ترانس هپاتیک از راه پوست ممکن است کمک کننده باشد. آزمایشات سرمی ممکن است سودمند باشند اگرچه منفی شدن آزمایش تشخیص را رد نمی‌کند. کیست‌های کبدی باعث پاسخ مثبت آنتی بادی در ۹۰٪ موارد می‌شود هر چند تا ۵۰٪ از افراد دارای کیست ریوی سرونگاتیو هستند.

- پیشگیری از عفونت بستگی به قطع چرخه زندگی انگل دارد که از طریق اقدامات زیر مقدور است:
- ۱- نظارت در دفع فاضلاب انسانی جهت محدود کردن پخش تخم انگل در طبیعت
- ۲- نظارت بر مواد غذایی و علوفه دامها از لحاظ عدم آلودگی به تخم انگل
- ۳- بررسی دقیق گوشت ها قبل از ورود به بازار و ناپود کردن گوشت های آلوده
- ۴- فریز در دمای منهای ۱۸ درجه سانتی گراد و پخت آن تا دمای بالای ۵۰ درجه سانتی گراد که هر دو نوع کیست را در بافت میکشد [۱۰].

Reference

- 1- Schantz PM. Echinococcosis. In: Guerrant RL, Walker DH, Weller PF, eds. Tropical Infectious disease: principles, pathogens & practice. Philadelphia: Churchill Livingstone; 1999:1005-1025.
- 2- Ammann RW, Eckert J. Cestodes: Echinococcus. Gastroenterol Clin North Am 1996; 25:655-689.
- 3- Milicevic MN: Hydatid disease. In blumgart LH, Fong Y (eds): Surgery of the liver and Biliary Tract. London, WB Saunders, 2000, pp 1167-1204.
- 4- Bouree P: Hydatidosis: Dynamics of transmission. World J Surg 25:4-9, 2001.
- 5- Pedrosa I, Saiz A, Arrazola J, et al: Hydatid disease: Radiologic and pathologic features and complications. Radiographics 20:795-817, 2000.
- 6- MacPherson CNL, Milner R. Performance Characteristics and quality control of community based ultrasound surveys for cystic and alveolar echinococcosis. Acta Trop 2003; 85:203-209.
- 7- Biava MF, Dao A, Fortier B: Laboratory diagnosis of cystic hydatid disease. World J Surg 25:10-14, 2001.
- 8- Zaouche A, Haouet K, Jouini M, et al: Management of liver hydatid cysts with a large biliocystic fistula: Multicenter retrospective study. Tunisian Surgical Association. World J Surg 25:28-39, 2001.
- 9- Sayek I, Onat D: Diagnosis and treatment of uncomplicated hydatid cyst of the liver. World J Surg 25:21-27, 2001.
- 10- Cruz M, Davis A, Dixon H, et al. Operational studies on the control of taenia solium taeniasis/cysticercosis in Ecuador. Bull WHO 1989; 67:401-407.