

Original article

## Protective Effects of Caffeic Acid against Liver Injuries in D-Galactose-Induced Mouse Aging Model

Hossein Kalarestaghi<sup>1</sup>, Mir-Mahdi Hosseini<sup>2</sup>, Ramin Salimnejad\*<sup>1</sup>

1. Department of Anatomical Sciences, School of Medicine, Ardabil University of Medical Sciences, Ardabil, Iran

2. General Practitioner, School of Medicine, Ardabil University of Medical Sciences, Ardabil, Iran.

\* **Corresponding author.** Tel: +984533534679, Fax: +9845333534694, E-mail: [R.salimnejad@arums.ac.ir](mailto:R.salimnejad@arums.ac.ir)

### Article info

#### Article history:

Received: Oct 19, 2024

Accepted: Dec 31, 2024

#### Keywords:

Caffeic Acid

Aging

Liver Injury

D-galactose

Liver Enzymes

### ABSTRACT

**Background:** Liver aging is an important risk factor for chronic liver diseases. Oxidative stress is considered a common pathological mechanism for liver aging. This study aims to investigate caffeic acid's effects against liver injuries in a D-galactose-induced mouse aging model.

**Methods:** Forty male mice were randomly divided into 5 groups (n=8): 1) control (Con); 2) Sham; 3) caffeic acid (CA), 4) aging (Ag), and 5) aging+caffeic acid (Ag+CA). The aging model was induced through daily intraperitoneal (i.p) injections of D-galactose (300 mg/kg) for 6 weeks. Caffeic acid (60 mg/kg, i.p.) was injected daily for 6 weeks. One day after the last injection, the mice were anesthetized, blood was withdrawn (for liver enzymes evaluation) and the liver was removed. The histopathological changes in the liver were examined using hematoxylin-eosin staining.

**Results:** The results showed that D-galactose-induced aging significantly increases the level of liver enzymes (AST, ALT and ALP) as well as liver tissue destruction compared to the control and sham groups ( $p<0.05$ ). Treatment with caffeic acid in the Ag+CA group significantly decreased the level of liver enzymes and tissue damage index ( $p<0.05$ ).

**Conclusion:** The results indicated that caffeic acid can reduce the destructive effects of D-galactose-induced aging in liver tissue.

How to cite this article: Kalarestaghi H, Hosseini M.M, Salimnejad R. Protective Effects of Caffeic Acid against Liver Injuries in D-Galactose-Induced Mouse Aging Model. J Ardabil Univ Med Sci. 2024;24(3):283-294.

## Extended Abstract

**Background:** The liver is a complex metabolic organ that is essential for maintaining whole-body homeostasis via regulation of energy metabolism, endobiotic and xenobiotic clearance, and molecular biosynthesis. The course of aging affects to gradual structural and functional modification of the liver. Liver aging is a complex biological process influenced by various factors, including genetics, lifestyle, and environmental exposures. As the liver ages, its regenerative capacity and ability to metabolize substances can decline, leading to an increased risk of liver diseases such as fatty liver disease, fibrosis, and cirrhosis. The liver is particularly susceptible to oxidative stress due to its central role in metabolism and detoxification. Aging is associated with mitochondrial dysfunction in liver cells, leading to decreased energy production and increased production of reactive oxygen species (ROS). This contributes to further oxidative stress. Oxidative stress occurs when there is an imbalance between free radicals and the body's ability to detoxify these harmful compounds or repair the resulting damage. In current studies, the mimetic aging model has been chosen over naturally aged animals due to its easier use and more survival degree of the animals. D-galactose is an aldohexose, a decreasing sugar that occurs obviously in the body and various foods including dairy foods such as milk, cheese, yogurt, and butter, the pectin of some fruits, certain vegetables, chestnuts, and some herbs. Usually, two enzymes, galactokinase and uridylyl transferase, break down D galactose into glucose, which moves in the glycolysis pathway or is deposited as glycogen in the liver, adipose and muscular tissue. However, at a high level, it can react with free amines of amino acids to form advanced glycation end products (AGEs) which are known to be involved in the development and progression of various liver diseases. In addition, at high doses, D-galactose can be oxidized into hydrogen peroxide through the catalysis of galactose oxidase, subsequent in the creation

of reactive oxygen species (ROS). D-galactose can also be transformed to galactitol through aldose reductase, whereby galactitol cannot be more metabolized resulting in raised accumulation in the cells allowing free radicals build-up which then may disturb normal osmotic pressure and redox imbalance. The creation of ROS, AGEs, osmotic stress, and redox imbalance may finally lead to aging in an animal. Antioxidants play a crucial role in mitigating oxidative stress, which is a significant contributor to cellular aging and liver damage. In the context of liver aging, antioxidants can help protect liver cells from oxidative damage and support overall liver health. Studies have shown that antioxidant supplementation may help improve liver function and reduce markers of oxidative stress in individuals with liver diseases. Specific compounds like resveratrol (found in red wine), curcumin (found in turmeric), and flavonoids (found in various fruits and vegetables) have been studied for their potential liver-protective effects. However, results can vary, and more research is needed to establish effective dosages and long-term benefits. This study aims to investigate caffeic acid's effects against liver injuries in a D-galactose-induced aging model in mice.

**Methods:** In this experimental study, a total of 40 balb/c male mice (8 weeks) were obtained from the Royan Institute of Tehran. All procedures of working with animals were done based on the approval of the Ethics Committee of Ardabil University of Medical Sciences (IR.ARUMS.AEC.1401.036). Animals had free access to water and food during the study. The animals were kept in the animal house of Ardabil University of Medical Sciences (under controlled conditions) for 1 week to adapt to the environmental conditions. Then, animals were randomly divided into 5 groups (n=8): 1) control (Con); 2) Sham; 3) caffeic acid (CA), 4) aging (Ag), and 5) aging + caffeic acid (Ag + CA). Aging was induced by daily injection of D-galactose at a dose of 300 mg/kg body weight intraperitoneal (i.p) for 6 weeks. Caffeic acid (60 mg/kg body weight)

was injected intraperitoneally daily for 6 weeks in the CA and Ag +CA groups. Caffeic acid was dissolved in the minimum volume of pure alcohol and then diluted in normal saline (7% alcohol). The D-galactose solvent was also normal saline. 24h after the last injection, the mice were anesthetized, blood was withdrawn (for liver enzymes evaluation) and the liver was removed. The histopathological changes in the liver were examined using hematoxylin-eosin staining.

**Results:** The results of this study showed that aging significantly increased the levels of AST, ALT, and ALP enzymes compared to the control and sham groups ( $p < 0.05$ ). Administration of caffeic acid in the Ag + CA group significantly decreased the levels of ALP and ALT compared to the aging group ( $p < 0.05$ ), but had no significant effect on the levels of AST enzyme. A Comparison of the caffeic acid group with the control and sham groups did not show any significant changes in the levels of liver enzymes. Also, histopathological evaluation showed that the liver tissue structure in the control, sham and caffeic acid groups was normal and the structure of liver cells, central vein, sinusoids

and Kupffer cells was normal. Aging led to destruction of the central vein wall and damage to hepatocytes, including pyknosis of cell nuclei, cell vacuolation and lymphoid infiltration in the liver tissue. In the caffeic acid- treated group (Ag+CA), the amount of damage to the liver tissue structure was less than in the aging group. Also, a comparison of the tissue damage index showed that aging significantly increases the tissue damage index compared to the control and sham groups and treatment with caffeic acid in the Ag+CA group significantly prevents this damage ( $p < 0.05$ ). a Comparison of the caffeic acid group with the control and sham groups showed no significant change in the liver tissue damage index.

**Conclusion:** The results of the present study showed that aging induced by D-galactose caused an increase in liver enzyme levels and tissue damage. Treatment with caffeic acid prevented liver tissue damage and increased liver enzyme levels, possibly due to its antioxidant properties by reducing oxidative stress.

## اثرات محافظتی کافئیک اسید در برابر آسیب‌های کبدی در مدل پیری القاشده با دی-گالاکتوز در موش‌های سوری

حسین کلارستانی<sup>۱</sup>، میرمهدی حسینی<sup>۲</sup>، رامین سلیم نژاد<sup>۱\*</sup>

۱. گروه علوم تشریحی، دانشکده پزشکی، دانشگاه علوم پزشکی اردبیل، اردبیل، ایران

۲. پزشک عمومی، دانشکده پزشکی، دانشگاه علوم پزشکی اردبیل، اردبیل، ایران

\* نویسنده مسئول. تلفن: ۰۴۵۳۳۵۳۴۶۷۹. فاکس: ۰۴۵۳۳۵۳۴۶۹۴. پست الکترونیک: [R.salimnejad@arums.ac.ir](mailto:R.salimnejad@arums.ac.ir)

### چکیده

**زمینه و هدف:** پیری کبد یک عامل خطر مهم برای بیماری‌های مزمن کبدی است. استرس اکسیداتیو به عنوان یک مکانیسم پاتولوژیک مشترک برای پیری کبد در نظر گرفته می‌شود. هدف این مطالعه بررسی اثر کافئیک اسید در برابر آسیب‌های کبدی در مدل پیری القا شده با دی-گالاکتوز در موش‌های سوری می‌باشد.

**روش کار:** ۴۰ سر موش سوری نر به طور تصادفی به ۵ گروه (۸ تایی شامل: ۱) کنترل (Con); ۲) شام (Sham); ۳) کافئیک اسید (CA) (۴) پیری (Ag) و ۵) پیری + کافئیک اسید (Ag+CA) تقسیم شدند. پیری با تزریق دی-گالاکتوز (۳۰۰ میلی‌گرم/کیلوگرم، داخل صفاقی) روزانه به مدت ۶ هفته ایجاد شد. کافئیک اسید (۶۰ میلی‌گرم بر کیلوگرم، داخل صفاقی) روزانه به مدت ۶ هفته تزریق شد. یک روز پس از آخرین تزریق موش‌ها بی‌هوش شده و پس از خونگیری (جهت ارزیابی آنزیم‌های کبدی)، کبد خارج گردید. تغییرات هیستوپاتولوژیکی کبد با استفاده از رنگ آمیزی هماتوکسیلین-ائوزین مورد بررسی قرار گرفت.

**یافته‌ها:** نتایج نشان داد که پیری القا شده با دی-گالاکتوز به طور معنی‌داری باعث افزایش سطح آنزیم‌های کبدی (AST، ALT و ALP) و همچنین تخریب بافتی کبد نسبت به گروه کنترل و شام می‌شود ( $p < 0.05$ ). درمان با کافئیک اسید در گروه Ag+CA به طور معناداری باعث کاهش سطح آنزیم‌های کبدی و ایندکس آسیب بافتی گردید ( $p < 0.05$ ).

**نتیجه‌گیری:** نتایج نشان داد که کافئیک اسید می‌تواند باعث کاهش اثرات تخریبی پیری القا شده با دی-گالاکتوز در بافت کبد گردد.

**واژه‌های کلیدی:** کافئیک اسید، پیری، آسیب کبدی، دی-گالاکتوز، آنزیم‌های کبدی

پذیرش: ۱۴۰۳/۱۰/۱۱

دریافت: ۱۴۰۳/۷/۲۸

### مقدمه

مردم تا زمانی که به مشکل کبدی مبتلا نشده‌اند، به سلامت کبد خود اهمیت نمی‌دهند. مشکلات کبدی متأثر از عوامل محیطی، ژنتیکی (سندرم آلزایل یا دیسپلازی آرتروپاتیک<sup>۲</sup>)<sup>۳</sup>، کمبود آلفا ۱

کبد<sup>۱</sup> بزرگترین ارگان احشایی بدن است و عملکرد اصلی متابولیسم، ذخیره‌سازی، متابولیسم کردن داروها، دفع و سم‌زدایی را در بدن برعهده دارد [۱، ۲]. اکثر

<sup>2</sup> Alagille Syndrome

<sup>1</sup> Liver

از آنتی اکسیدان‌هایی که در سلامت کبد نقش دارند، می‌توان به کورکومین<sup>۶</sup>، رسوراترول<sup>۷</sup>، کافئین، اسید کلروژنیک<sup>۸</sup>، کوئرستین<sup>۹</sup>، سیلیمارین<sup>۱۰</sup>، نارینژنین<sup>۱۱</sup> و کافئیک اسید<sup>۱۲</sup> اشاره کرد [۱۶، ۱۵]. مطالعات اخیر نشان داده است که در کنار درمان‌های دارویی، درمان با آنتی اکسیدان‌ها (مانند سولفورافان، اسید الاژیک، کروسین و Ginsenoside Rg1) هم می‌تواند به پیشگیری از بیماری‌های کبدی کمک کند [۱۹-۱۷، ۱۵].

کافئیک اسید، که به عنوان اسید ۳،۴-dihydroxycinnamic نیز شناخته می‌شود، یک ترکیب متابولیت است که توسط گیاهان تولید شده و به عنوان یک هیدروکسی سینامات و فنیل پروپانوئید طبقه‌بندی می‌شود [۲۰]. این ماده در قهوه، روغن زیتون، کلم و غیره وجود دارد [۲۱]. مطالعات نشان داده‌اند تجویز کافئیک اسید با کاهش آنزیم‌های کبدی، مارکرهای پراکسیداتیو لیپیدها و افزایش آبشار آنتی اکسیدانی از کبد در برابر آسیب اکسیداتیو محافظت می‌کند و ممکن است با تقویت سیستم دفاعی آنتی اکسیدان با کاهش گونه‌های اکسیژن واکنش‌پذیر و افزایش فعالیت‌های آنزیم آنتی اکسیدانی، از تغییرات اکسیداتیو در کبد جلوگیری کند [۲۲]. در این مطالعه، اثرات محافظتی کافئیک اسید در برابر آسیب‌های کبدی ناشی از پیری القا شده با دی-گالاکتوز در موش‌های سوری ارزیابی گردید.

آنتی‌تریپسین<sup>۱</sup> [۴] و سندرم ژیلبرت<sup>۲</sup> [۵]، میکروارگانیزم‌ها، مواد شیمیایی یا دارویی، سبک زندگی و بیماری‌های خود ایمنی است [۶]. همچنین از دیگر عوامل تاثیر گذار بر عملکرد ارگان‌های مختلف از جمله کبد می‌توان به افزایش سن (پیری) اشاره کرد [۲].

پیری<sup>۳</sup> فرایند پیش رونده تغییرات مضر در سلول‌ها و بافت‌ها با افزایش سن است که در کبد باعث کاهش حجم کبد در حدود ۴۰-۲۰ درصد و جریان خون کبدی حدود ۵۰-۳۵ درصد می‌شود [۷]. پیری باعث افزایش سطح سرمی ALP<sup>۴</sup> و GGT<sup>۵</sup> می‌شود [۸]. پیری همچنین با کاهش فعالیت متابولیکی پارانشیم کبدی و کاهش بیان ژن پروتئین‌های درگیر در متابولیسم واسطه، تنفس میتوکندری و متابولیسم دارو را مختل می‌کند [۲]. این تغییرات و کاهش فعالیت سیتوکروم P450 می‌تواند بر متابولیسم دارو تأثیر بگذارد و حساسیت به آسیب کبدی ناشی از دارو را افزایش دهد. این تغییرات می‌تواند هپاتیت و بیماری‌های خود ایمنی کبد و همچنین گسترش سرطان کبدی را افزایش دهد [۷]. یکی از عوامل مهم در روند پیری، رادیکال‌های آزاد هستند که به دلیل آسیب به پروتئین‌ها، DNA، مولکول‌های کوچک و میتوکندری بسیاری از بیماری‌ها مانند دیابت [۸]، تصلب شرایین [۹]، سرطان، اختلال کبدی [۱۰] و آسیب کلیوی را تسریع می‌بخشند [۱۱]. جهت مطالعه اثرات پیری در حیوانات نشان داده شده است که تجویز دی-گالاکتوز در موش‌ها سبب القای پیری می‌شود. از طرفی مطالعات انجام شده نشان داده‌اند که استفاده از آنتی اکسیدان‌ها می‌تواند اثرات استرس اکسیداتیو ناشی از پیری را بر بافت‌های مختلف را کاهش دهد [۱۲-۱۴].

<sup>6</sup> Curcumin  
<sup>7</sup> Resveratrol  
<sup>8</sup> Chlorogenic Acid  
<sup>9</sup> Quercetin  
<sup>10</sup> Silymarin  
<sup>11</sup> Naringenin  
<sup>12</sup> Caffeic Acid

<sup>1</sup> Alpha-1 Antitrypsin Deficiency  
<sup>2</sup> Gilbert's Syndrome  
<sup>3</sup> Ageing  
<sup>4</sup> Alkaline Phosphatase  
<sup>5</sup>  $\gamma$ -glutamyl transferase

## روش کار

## حیوانات و طرح مطالعه

در این مطالعه تجربی<sup>۱</sup>، در مجموع ۴۰ سر موش نر بالغ (balb/c) از موسسه رویان تهران تهیه و استفاده شد. کلیه مراحل کار با حیوانات بر اساس تاییدیه کمیته اخلاق دانشگاه علوم پزشکی اردبیل (IR.ARUMS.AEC.1401.036) انجام شد. حیوانات در طول مطالعه دسترسی آزاد به آب و غذا داشتند. حیوانات جهت سازگاری با شرایط محیط به مدت ۱ هفته در حیوانخانه دانشگاه علوم پزشکی اردبیل در شرایط استاندارد (دمای ۲۰-۲۵ درجه سانتی گراد، چرخه تاریکی/روشنایی ۱۲ ساعته و رطوبت ۶۰-۷۰ درصد) نگهداری شده و سپس به طور تصادفی به ۵ گروه ۸ تایی شامل: کنترل (Con); ۲) شام (Sham); ۳) کافئیک اسید (CA) (۴) پیری (Ag) و ۵) پیری + کافئیک اسید (Ag + CA) تقسیم شدند. القای پیری با تزریق دی-گالاکتوز (۳۰۰ میلی گرم/کیلوگرم) به صورت داخل صفاقی روزانه به مدت ۶ هفته انجام شد [۱۳]. کافئیک اسید (۶۰ میلی گرم/کیلوگرم) به صورت داخل صفاقی و روزانه به مدت ۶ هفته تزریق شد [۱۶،۲۳]. کافئیک اسید در کمترین حجم الکل خالص حل شده و سپس در نرمال سالین رقیق شد (الکل ۷ درصد). حلال دی-گالاکتوز نرمال سالین بود. در گروه شام نیز حلال بصورت داخل صفاقی روزانه به مدت ۶ هفته تزریق شد.

## نمونه برداری

۲۴ ساعت پس از آخرین تزریق، موش‌ها با کتامین (۵۰ میلی گرم بر کیلوگرم) و زایلازین (۱۰ میلی گرم بر کیلوگرم) بیهوش شده [۲۴] و در شرایط استریل حفره شکم و قفسه سینه باز شد. ابتدا از قلب خونگیری شد (به منظور اندازه‌گیری آنزیم‌های کبدی) و سپس بافت کبد خارج شد. بخشی از بافت کبد به منظور

بررسی تغییرات هیستوپاتولوژیک در بافر فرمالین ۱۰ درصد به مدت ۷۲ ساعت فیکس شد.

## سنجش آنزیم‌های کبدی

برای سنجش آنزیم‌های کبدی خون گرفته شده از قلب حیوانات پس از لخته شدن، سانتریفیوژ شده و از سرم استخراج شده برای سنجش آنزیم‌های AST<sup>۲</sup>، ALT<sup>۳</sup> و ALP<sup>۴</sup> استفاده شد. اندازه‌گیری فعالیت ترانس آمینازهای سرمی با روش IFCC<sup>۴</sup> و طبق دستورالعمل ارائه شده توسط کیت پارس آزمون انجام شد. همچنین اندازه‌گیری فعالیت آلکالین فسفاتاز سرمی با روش DGKC (استاندارد انجمن بیوشیمی آلمان) و طبق دستورالعمل ارائه شده توسط کیت پارس آزمون انجام شد [۲۴].

## ارزیابی هیستوپاتولوژی

بعد از مرحله فیکس، نمونه‌های کبد به ترتیب مراحل آگیری با الکل، شفاف‌سازی با گزیرول، آغستگی با پارافین، قالب‌گیری و سپس برش‌گیری تصادفی (با ضخامت ۵ میکرومتر (۵μm)) را طی کرده و با هوماتوکسیلین-ائوزین (H&E) رنگ آمیزی شدند. پس از تهیه لام‌ها تغییرات بافتی مورد ارزیابی قرار گرفت. شاخص آسیب بافتی به صورت نیمه کمی با استفاده از مقیاس ۰ تا ۳ «(۰) سالم، (۱) خفیف، (۲) متوسط، و (۳) آسیب شدید» محاسبه شد. به این منظور بصورت تصادفی از هر نمونه ۱۰ مقطع (لام) تهیه شده و در هر مقطع ۲ ناحیه مورد بررسی قرار گرفت. آسیب‌های مورد بررسی شامل وضعیت پارانشیم کبد، سلول‌های دژنره شده، جدا شدن سلولی، سلول‌های پیکنوزه، اینفلتراسیون لنفوئیدی و تخریب بافتی بود [۲۵،۲۶].

<sup>1</sup> Experimental Study

<sup>2</sup> Aspartate Transferase

<sup>3</sup> Alanine Transaminase

<sup>4</sup> International Federation of Clinical Chemistry and Laboratory Medicine



## تجزیه و تحلیل آماری

تمامی داده‌ها (میانگین  $\pm$  خطای استاندارد) با استفاده از نرم افزار SPSS و آزمون‌های آنوا یک‌طرفه<sup>۱</sup> و توکی<sup>۲</sup> تجزیه و تحلیل شدند. نتایج با  $p \leq 0.05$  از نظر آماری معنی‌دار در نظر گرفته شد.

## یافته‌ها

## اثر کافئیک اسید و القای پیری بر سطح آنزیم‌های کبدی

جدول ۱ تغییرات سطح آنزیم‌های کبدی موش‌ها در گروه‌های مختلف را نشان می‌دهد. نتایج این مطالعه

<sup>1</sup> One Way ANOVA<sup>2</sup> TUKEY

جدول ۱. مقایسه اثر کافئیک اسید و القای پیری بر سطح آنزیم‌های کبدی

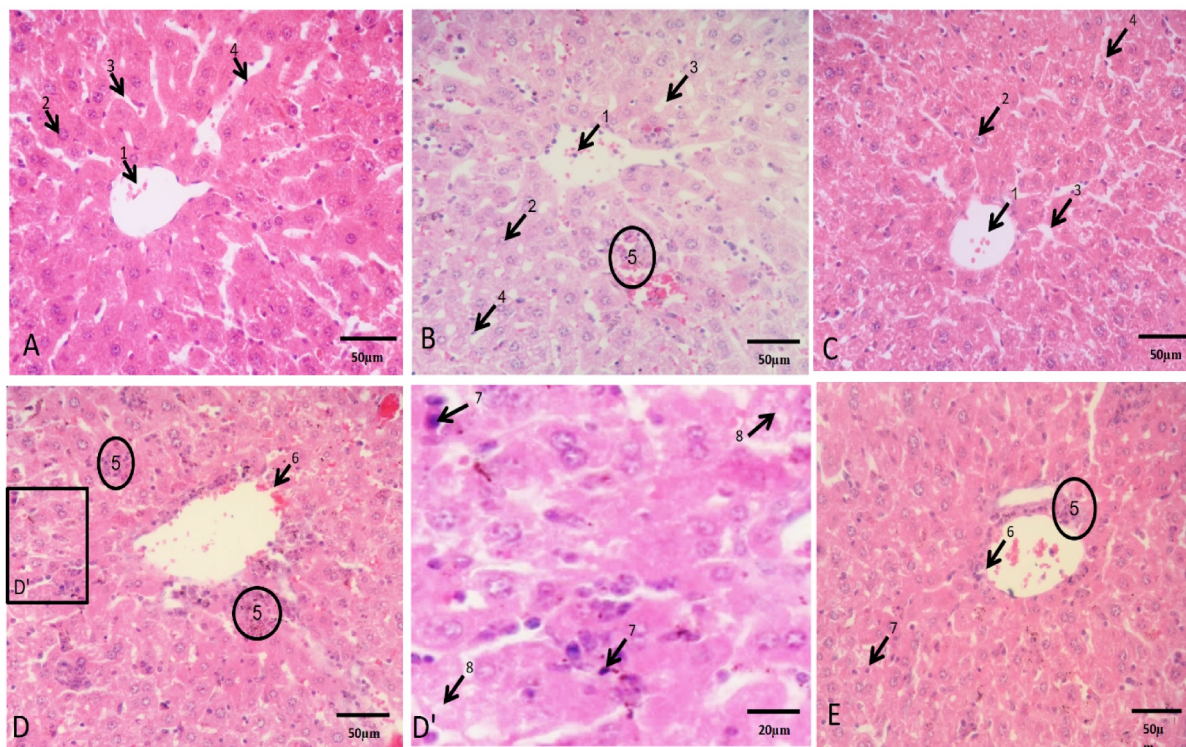
گروه‌ها	کنترل Con	شم Sham	کافئیک اسید CA	القای پیری Ag	القای پیری + کافئیک اسید Ag + CA
AST (U/L)	۱۷۱/۲۵ $\pm$ ۴/۹۸	۱۷۸/۵ $\pm$ ۳/۸۵	۱۶۵/۶۲ $\pm$ ۸/۵۸	۲۲۵/۲۵ $\pm$ ۶/۰۷ *	۲۰۳/۷۵ $\pm$ ۶/۴۲
ALT (U/L)	۱۹/۷۵ $\pm$ ۰/۵۲	۱۹/۵ $\pm$ ۰/۶۲	۱۹/۱۲ $\pm$ ۰/۶۳	۳۵/۱۲ $\pm$ ۰/۵۸ *	۲۹/۸۷ $\pm$ ۰/۷۱۰۸#
ALP (U/L)	۱۲۹/۵ $\pm$ ۱/۳۷	۱۳۴/۶۵ $\pm$ ۱/۸۶	۱۳۳/۷۵ $\pm$ ۱/۷۵	۴۰۲/۲۵ $\pm$ ۴/۱۶*	۲۱۸ $\pm$ ۵/۹۸#

داده‌ها بصورت میانگین  $\pm$  خطای استاندارد می‌باشند. \* نشان دهنده اختلاف معنادار بین گروه کنترل با گروه پیری؛ # نشان دهنده اختلاف معنادار بین گروه شم با گروه پیری و # نشان دهنده اختلاف معنادار بین گروه Ag + CA و پیری می‌باشند ( $P < 0.05$ ).

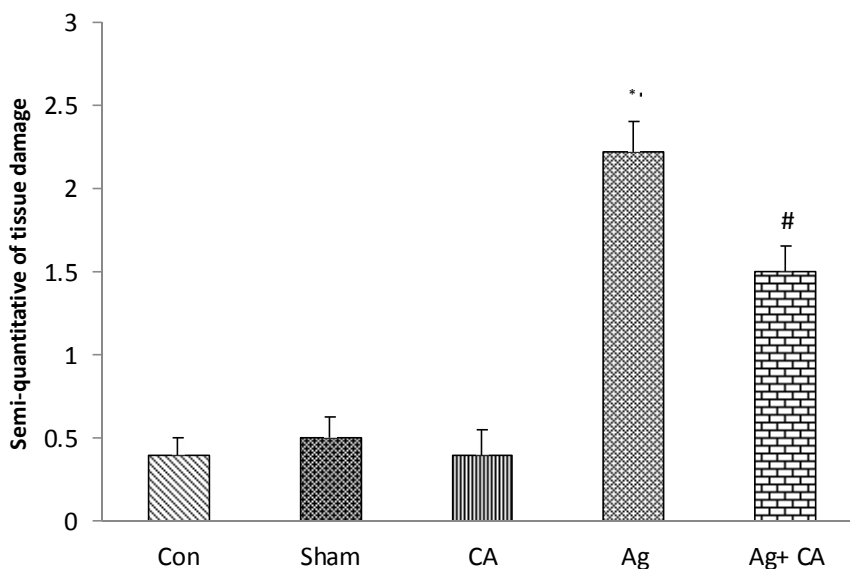
## اثر کافئیک اسید و القای پیری بر تغییرات هیستوپاتولوژیک

بررسی‌های هیستوپاتولوژی نشان داد که ساختمان بافتی کبد در گروه کنترل، شم و کافئیک اسید حالت نرمال داشته و ساختار سلول‌های کبدی، ورید مرکزی، سینوزوئیدها و همچنین سلول‌های کوپفر طبیعی می‌باشد. القای پیری با دی-گالاکتوز باعث آسیب بافتی شده و موجب تخریب دیواره ورید مرکزی و همچنین موجب آسیب هیپاتوسیت‌ها از جمله پیکنوز شده است. هیستوسیت‌های سلولی، واکوئله شدن سلولی و اینفلتراسیون لنفوئیدی (نفوذ و تجمع سلول‌های لنفاوی در بین سلول‌های طبیعی یک بافت) در بافت

کبد شده است. در گروهی که تحت درمان با کافئیک اسید (Ag+CA) قرار گرفته بود میزان آسیب وارده به ساختار بافتی کبد نسبت به گروه القای پیری کمتر بود (شکل ۱). همچنین مقایسه ایندکس آسیب بافتی نیز در بین گروه‌ها نشان داد که پیری به طور معناداری ایندکس آسیب بافتی را نسبت به گروه‌های کنترل و شم افزایش می‌دهد و درمان با کافئیک اسید در گروه Ag+CA به طور معناداری از این آسیب جلوگیری می‌کند ( $p < 0.05$ ). مقایسه گروه کافئیک اسید با گروه‌های کنترل و شم تغییر معناداری در ایندکس آسیب بافتی کبدی نشان نداد (نمودار ۱).



شکل ۱. تصویر میکروسکوپی بافت کبد (۴۰x) در گروه‌های مختلف با رنگ آمیزی (E&H). در گروه کنترل (A)، شم (B) و کافئیک اسید (C) ساختمان طبیعی ورید مرکزی (۱)، سلول‌های هیپاتوسیت (۲)، سینوزوئیدها (۳) و سلول‌های کوپفر (۴) قابل مشاهده می‌باشد. همچنین در گروه شم در برخی نواحی اینفلتراسیون لنفوئیدی (۵) قابل مشاهده بود. پیری (D) باعث آسیب بافتی از جمله اینفلتراسیون لنفوئیدی (۵)، تخریب یکپارچگی ورید مرکزی (۶)، تشکیل هسته‌های پیکنوزه (۷) و واکنش‌ها (۸) در بافت کبد (D') ناحیه بزرگ شده از گروه القای پیری) شده است. درمان موش‌ها با کافئیک اسید (E) از آسیب بافتی ناشی از القای پیری جلوگیری کرده است.



نمودار ۱. مقایسه ایندکس آسیب بافتی در بین گروه‌های مورد مطالعه. پیری به طور معناداری باعث افزایش میزان آسیب بافتی نسبت به گروه کنترل و شم شده است. تجویز کافئیک اسید باعث کاهش آسیب بافتی در گروه Ag + CA شده است ( $P < 0.05$ ). \* نشان دهنده اختلاف معنادار بین گروه کنترل با گروه پیری؛ # نشان دهنده اختلاف معنادار بین گروه شم با گروه پیری و # نشان دهنده اختلاف معنادار بین گروه Ag + CA و پیری می‌باشند ( $P < 0.05$ ).



**بحث**

در پژوهش حاضر اثرات کافئیک اسید بر سطح آنزیم‌های کبدی و تغییرات هیستوپاتولوژیکی کبد موش‌های سوری در مدل پیری القا شده با دی-گالاکتوز بررسی شد. نتایج نشان داد که القای پیری به طور معناداری باعث افزایش سطح آنزیم‌های AST، ALT و ALP موش‌ها نسبت به گروه کنترل و شم می‌شود. همچنین در گروه پیری میزان آسیب بافتی به طور معناداری نسبت به گروه کنترل و شم افزایش داشت. از طرفی درمان با کافئیک اسید باعث بهبودی در پارامترهای فوق در گروه Ag+CA نسبت به گروه القای پیری گردید.

به منظور بررسی اثر داروها و ترکیبات گوناگون در بهبود تغییرات ایجاد شده در روند پیری، مدل مناسبی مورد نیاز است که قادر باشد تغییرات ایجاد شده در روند پیری را نشان دهد. به همین منظور برای درک مکانیسم‌های پیری و انتخاب داروهای ضد پیری از مدل‌های حیوانی استفاده می‌شود. در سال‌های اخیر در میان انواع مدل‌ها، مدل پیری القا شده با دی-گالاکتوز بسیار مورد توجه قرار گرفته است [۲۷، ۲].

دی-گالاکتوز یک ماده طبیعی در بدن است که در مقادیر نرمال توسط گالاکتوکیناز به گالاکتوز-۱-فسفات کاتالیز شده و سپس تحت تاثیر گالاکتوز-۱-فسفات یوریدیل ترانسفراز به گلوکز-۱-فسفات تبدیل می‌گردد. ولی در مقادیر زیاد، دی-گالاکتوز تجمع یافته، در دو مسیر قرار می‌گیرد که یا از طریق احیا به وسیله آلدوز ردوکتاز باعث ایجاد گالاکتیتول می‌گردد و یا از طریق اکسیداسیون ایجاد گالاکتونات می‌کند. در نتیجه از تجمع غیرطبیعی گالاکتوز-۱-فسفات، گالاکتیتول و گالاکتونات یک آنیون سوپر اکساید و رادیکال‌های آزاد شده از اکسیژن ایجاد می‌گردد، که از طریق افزایش استرس اکسیداتیو سبب آسیب بافتی و همچنین القای پیری در ارگان‌های مختلف از جمله کبد می‌گردد [۱۳، ۱۸، ۲۷].

ارزیابی غلظت سرمی آنزیم‌های ALP، ALT، AST و همچنین هیستوپاتولوژی بافت کبد از مهم‌ترین شاخص‌های اصلی برای ارزیابی سلامت کبد هستند [۶]. در مطالعه حاضر، بررسی سطح آنزیم‌های کبدی موش‌ها نشان داد که پیری القا شده با دی-گالاکتوز می‌تواند به طور معناداری باعث افزایش سطح آنزیم‌های AST، ALT و ALP موش‌ها نسبت به گروه کنترل و شم شود. این نتایج با مطالعات قبلی در مورد اثر پیری بر روی آنزیم‌های کبدی همخوانی دارد. بر اساس نتایج مطالعات مختلف، افزایش سن جوندگان؛ تغییرات تخریبی در بافت کبد و افزایش سطح آنزیم‌های کبدی را به دنبال دارد [۱۸، ۲۷]. لی<sup>۱</sup> و همکاران نیز نشان داده‌اند که پیری القا شده با دی-گالاکتوز سبب افزایش سطح آنزیم‌های کبدی می‌شود [۲۷]. همچنین در این رابطه جاو<sup>۲</sup> و همکاران نشان داده‌اند که پیری باعث افزایش سطح سرمی AST و ALT می‌شود. آنها بیان کرده‌اند که در مواجهه طولانی مدت با عرضه بیش از حد دی-گالاکتوز، تجمع گالاکتوز و متابولیت نهایی آن، گالاکتیتول باعث استرس اسمزی سلولی، تورم و اختلالات متابولیک و اختلال در عملکرد سلول و آسیب سلولی شده و همچنین باعث کاهش توان سیستم دفاعی آنتی‌اکسیدانی می‌شود که منجر به تجمع ROSها مانند پراکسید هیدروژن و رادیکال‌های سوپراکسید و کاهش فعالیت آنزیم آنتی‌اکسیدانی می‌شود [۲۸].

احتمالا در مطالعه حاضر نیز با مکانیسم مشابه تجویز طولانی مدت و با دوز بالای دی-گالاکتوز سبب آسیب کبدی و افزایش سطح آنزیم‌های کبدی نسبت به گروه کنترل شده است.

بررسی‌های هیستوپاتولوژی نیز در مطالعه حاضر نشان داد که تجویز دی-گالاکتوز باعث آسیب بافتی شده و موجب تخریب دیواره ورید مرکزی و همچنین موجب آسیب هپاتوسیت‌ها از جمله

<sup>1</sup> Lee<sup>2</sup> Gao

پیکنوزه شدن هسته‌های سلولی، واکوئله شدن سلولی و اینفلتراسیون لنفوئیدی در بافت کبد و افزایش ایندکس آسیب بافتی کبد می‌گردد. این یافته نیز با نتایج مطالعات قبلی هم خوانی دارد. مطالعات قبلی بیان کرده‌اند که تجویز دی-گالاکتوز منجر به آسیب ساختاری هپاتوسیت، آپوپتوز، دژنراسیون و نکروز سلولی می‌شود [۲۸]. در این راستا لی و همکاران نشان داده‌اند که پیری سبب تورم سلول‌های کبدی، واکوئله شدن سیتوپلاسم، اتساع وریدهای مرکزی، تغییر ائوزینوفیلیک بخش‌هایی از سلول‌های کبدی و تجمع سلول‌های التهابی در اطراف لوبول‌های کبدی می‌شود [۲۷]. همچنین دالیا<sup>۱</sup> و همکاران نشان دادند که پیری القا شده با دی-گالاکتوز باعث ایجاد نواحی وسیع فیبروز در بافت کبد موش‌های صحرایی می‌شود [۱۳]. حسین زاده و همکاران نیز بیان کرده‌اند که القای مدل پیری با دی-گالاکتوز در موش‌های صحرایی باعث آسیب بافت کبد می‌گردد. آن‌ها نشان داده‌اند که افزایش عوامل استرس اکسیداتیو و کاهش آنزیم‌های آنتی‌اکسیدانی ناشی از دی-گالاکتوز می‌تواند عامل اصلی در ایجاد تخریب بافتی کبد باشد [۱۸]. استرس اکسیداتیو ناشی از دی-گالاکتوز از طریق تشکیل ROS و تجمع محصولات نهایی گلیکاسیون پیشرفته (AGEs) با آسیب رساندن به غشای سلولی، هسته و DNA سبب تخریب سلول‌های کبدی می‌شود [۱۹، ۱۷، ۱۳].

مطالعات گذشته بیان کرده‌اند که تجویز آنتی‌اکسیدان‌ها می‌تواند از اثرات تخریبی ناشی از پیری بر بافت کبد محافظت کند. دالیا و همکاران نشان داده‌اند که تجویز سولفورافان که دارای خاصیت آنتی‌اکسیدانی می‌باشند موجب کاهش سطح آنزیم‌های کبدی می‌شود [۱۳]. همچنین علی و همکاران نشان داده‌اند که دیوسژنین<sup>۲</sup> می‌تواند از طریق کاهش استرس اکسیداتیو از کبد در برابر

آسیب بافتی القا شده توسط دی-گالاکتوز جلوگیری کند [۲۹]. در مطالعه حاضر نیز درمان موش‌های پیر با کافئیک اسید از افزایش سطح آنزیم‌های کبدی جلوگیری کرد. در این رابطه لی<sup>۳</sup> و همکاران نشان داده‌اند که کافئیک اسید مانع از افزایش سطح آنزیم‌های کبدی در موش‌های صحرایی مدل فیبروز کبدی می‌شود. این عمل محافظتی کافئیک اسید می‌تواند به دلیل خاصیت آنتی‌اکسیدان آن باشد. چراکه در مطالعه فوق بیان شده است تجویز کافئیک اسید می‌تواند سطح فاکتورهای استرس اکسیداتیو را کاهش دهد [۳۰].

بررسی‌های بافت شناسی نیز نشان داد که درمان با کافئیک اسید سبب کاهش آسیب بافتی کبد نسبت به گروه پیری می‌شود. هونگ-نا<sup>۴</sup> و همکاران در مورد اثر اسید کافئیک بر پیشگیری از کبدچرب غیر الکلی از طریق تعدیل میکروبیوت‌های روده‌ای مطالعه کردند. نتایج آنها نشان داد از کافئیک اسید بواسطه داشتن اثرات ضدالتهابی و پره بیوتیکی می‌توان در درمان کبدچرب غیرالکلی استفاده کرد [۳۱].

### نتیجه‌گیری

نتایج مطالعه حاضر نشان داد پیری القا شده با دی-گالاکتوز باعث افزایش سطح آنزیم‌های کبدی و تخریب بافتی می‌شود. درمان با کافئیک اسید احتمالاً بواسطه خاصیت آنتی‌اکسیدانی با کاهش استرس اکسیداتیو از آسیب بافتی کبد و افزایش سطح آنزیم‌های کبدی جلوگیری کرد.

### تعارض منافع

نویسندگان هیچ گونه تعارض منافی ندارند.

<sup>3</sup> Li

<sup>4</sup> Hong-Na

<sup>1</sup> Dalia

<sup>2</sup> Diosgenin

**تشکر و قدر دانی**

تامین هزینه شده است و نویسندگان از حمایت مالی

معاونت پژوهشی کمال تشکر را دارند.

این مطالعه توسط معاونت پژوهشی دانشگاه

علوم پزشکی اردبیل در قالب پایان نامه دانشجویی

**References**

- 1- Blann A. What is the purpose of liver function tests. *Nurs Times*. 2014;110(6):17-19.
- 2- Serste T, Bourgeois N. Ageing and the liver. *Acta Gastroenterol Belg*. 2006;69(3):296-98.
- 3- Suchy FJ, Sokol RJ, Bezerra JA, Mack CL, Shneider BL. Medical and Nutritional Management of Cholestasis in Infants and Children. In: Suchy FJ, Sokol RJ, Balistreri WF, eds. *Liver Disease in Children*. Cambridge University Press; 2021:116-146.
- 4- Czaja AJ. Frequency and nature of the variant syndromes of autoimmune liver disease. *Hepatology*. 1998;28(2):360-65.
- 5- Claridge LC, Armstrong MJ, Booth C, Gill PS. Gilbert's syndrome. *BMJ*. 2011;342(2):1-10.
- 6- Sivakrishnan S, Pharm M. Liver disease overview. *World J Pharm and Pharm Sci*. 2019;8(1):1385-95.
- 7- Tajiri K, Shimizu Y. Liver physiology and liver diseases in the elderly. *World J Gastroenterol*. 2013;19(46):8459-65.
- 8- Rafieian-Kopaei M. Medicinal plants and the human needs. *J Herbmed Pharmacol*. 2012;1(1): 1-2.
- 9- Khosravi-Boroujeni H, Mohammadifard N, Sarrafzadegan N, Sajjadi F, Maghroun M, Khosravi A, et al. Potato consumption and cardiovascular disease risk factors among Iranian population. *Int J Food Sci Nutr*. 2012;63(8):913-20.
- 10- Kazemi S, Asgary S, Moshtaghian J, Rafieian M, Adelnia A, Shamsi F. Liver-protective effects of hydroalcoholic extract of *allium hirtifolium* boiss. In rats with alloxan-induced diabetes mellitus. *ARYA Atheroscler*. 2010; 6(1):11-15.
- 11- Nasri H, Rafieian-Kopaei M. Oxidative stress and aging prevention. *Int J Prev Med*. 2013;4(9):1101-2.
- 12- Harman D. Free radical theory of aging: the "free radical" diseases. *Age*. 1984;7(4):111-31.
- 13- Saleh DO, Mansour DF, Hashad IM, Bakeer RM. Effects of sulforaphane on D-galactose-induced liver aging in rats: Role of keap-1/nrf-2 pathway. *Eur J Pharmacol*. 2019;855:40-9.
- 14- Azman KF, Safdar A, Zakaria R. D-galactose-induced liver aging model: Its underlying mechanisms and potential therapeutic interventions. *Exp Gerontol*. 2021;150:111372-80.
- 15- Casas-Grajales S, Muriel P. Antioxidants in liver health. *World J Gastrointest Pharmacol Ther*. 2015;6(3):59-72.
- 16- Pari L, Prasath A. Efficacy of caffeic acid in preventing nickel induced oxidative damage in liver of rats. *Chem Biol Interact*. 2008;173(2):77-83.
- 17- Chen P, Chen F, Zhou B. Antioxidative, anti-inflammatory and anti-apoptotic effects of ellagic acid in liver and brain of rats treated by D-galactose. *Sci Rep*. 2018;8(1):1465-70.
- 18- Omidkhoda SF, Mehri S, Heidari S, Hosseinzadeh H. Protective effects of crocin against hepatic damages in D-galactose aging model in rats. *Iran J Pharm Res*. 2020;19(3):440-46.
- 19- Xiao MH, Xia JY, Wang ZL, Hu WX, Fan YL, Jia DY, et al. Ginsenoside Rg1 attenuates liver injury induced by D-galactose in mice. *Exp Ther Med*. 2018;16(5):4100-6.
- 20- Spagnol CM, Assis RP, Brunetti IL, Isaac VLB, Salgado HRN, Corrêa MA. In vitro methods to determine the antioxidant activity of caffeic acid. *Spectrochim Acta A Mol Biomol Spectrosc*. 2019;219:358-66.
- 21- Aytakin AO, Morimura S, Kida K. Synthesis of chitosan-caffeic acid derivatives and evaluation of their antioxidant activities. *J Biosci Bioeng*. 2011;111(2):212-6.
- 22- Kim HM, Kim Y, Lee ES, Huh JH, Chung CH. Caffeic acid ameliorates hepatic steatosis and reduces ER stress in high fat diet-induced obese mice by regulating autophagy. *Nutrition*. 2018;55:63-70.

- 23- Khoshdel F, Golmohammadi MG, Janatdost M, Najafzade N, Salimnejad R. Impact of caffeic acid on the testicular damages in D-galactose-induced aging model in mice. *Iran J Basic Med Sci.* 2022;25(10):1190-95.
- 24- Bahrami M, Sobhi P, Mahdizadeh F, Rahimi S, Khodaei L, Ojarudi M, et al . Examining effects of metformin and coenzyme q10 on doxorubicin-induced oxidative hepatotoxicity in rats. *J Mazandaran Univ Med Sci* 2024; 34 (233) :1-14. [Full text in Persian].
- 25- Khordad E, Alipour F, Pourabbas M, Mansouri S, Salimnejad R. Hepatoprotective impact of ghrelin against cyclophosphamide-induced toxicity in the male mice. *Drug Res.* 2021;71(07):407-12.
- 26- Peng X, Dai C, Liu Q, Li J, Qiu J. Curcumin attenuates on carbon tetrachloride-induced acute liver injury in mice via modulation of the Nrf2/HO-1 and TGF- $\beta$ 1/Smad3 pathway. *Molecules.* 2018;23(1):215-22.
- 27- Lee R, Lee W-Y, Park H-J. Effects of melatonin on liver of D-Galactose-induced aged mouse model. *Curr Issues Mol Biol.* 2023, 45(10), 8412-26.
- 28- Gao J, Yu Z, Jing S, Jiang W, Liu C, Yu C, et al. Protective effect of Anwulignan against D-galactose-induced hepatic injury through activating p38 MAPK–Nrf2–HO-1 pathway in mice. *Clin Interv Aging.* 2018;13:1859–69.
- 29- El-Far AH, Elghaity MM, Mohamed SA, Noreldin AE, Elewa YH, Al Jaouni SK, et al. Diosgenin alleviates D-galactose-induced oxidative stress in rats' brain and liver targeting aging and apoptotic marker genes. *Front Mol Biosci.* 2024;11:1303379.
- 30- Li M, Wang X-F, Shi J-J, Li Y-P, Yang N, Zhai S, et al. Caffeic acid phenethyl ester inhibits liver fibrosis in rats. *World J Gastroenterol.* 2015;21(13):3893-903.
- 31- Mu H-N, Zhou Q, Yang R-Y, Tang W-Q, Li H-X, Wang S-M, et al. Caffeic acid prevents non-alcoholic fatty liver disease induced by a high-fat diet through gut microbiota modulation in mice. *Food Res Int.* 2021;143:110240-46.