

اثر مصرف مورفین خوراکی بر تکوین سلولهای بخش مادری و جنینی جفتی در موش صحرایی نژاد ویستار

معصومه کاظمی^۱، هدایت صحرایی^۲، مهناز آذر نیا^۳، حسین بهادران^۴

^۱ نویسنده مسئول: کارشناس ارشد جنین شناسی، گروه زیست شناسی، دانشگاه آزاد اسلامی واحد تهران شمال، تهران، ایران

E-mail: mkazemih@yahoo.com

^۲ دانشیار فیزیولوژی دانشگاه علوم پزشکی بقیه ا... ^۳ دانشیار جنین شناسی دانشگاه تربیت معلم تهران ^۴ استادیار علوم تشریح دانشگاه علوم پزشکی بقیه ا...

چکیده

زمینه و هدف: مطالعات قبلی نشان داده است که مصرف مورفین در طی بارداری می‌تواند موجب تأخیر در نمو جفت و جنین در نتیجه ایجاد نقایص جنینی گردد. این پژوهش به بررسی اثر مصرف مورفین توسط مادر باردار بر تکوین سلولهای بخشهای مادری و جنینی جفت از موشهای بزرگ آزمایشگاهی نژاد ویستار پرداخته است.

روش کار: در این تحقیق از موشهای بزرگ آزمایشگاهی نژاد ویستار با محدوده وزنی ۱۷۰-۲۰۰ گرم استفاده شد. گروه مورد پس از بارداری، مورفین را با دوز ۰/۵ mg/ml در آب آشامیدنی و گروه کنترل آب آشامیدنی خالص دریافت می‌کردند. در روز ۱۴ و ۱۷ بارداری موش‌های باردار با کلروفورم کشته شده و جفت به همراه رحم طی عمل جراحی از بدن حیوان خارج و به منظور فیکس شدن به مدت چهارده روز در محلول فرم آلدئید ۱۰٪ قرار گرفتند. سپس جفت‌ها به همراه رحم فیکس شده مراحل پردازش بافتی را طی کرده و پس از برش‌گیری و رنگ‌آمیزی با روش هماتوکسیلین-ئوزین از نظر تکوین ضخامت لایه‌ها و تعداد سلولهای بخشهای مادری و جنینی مورد بررسی میکروسکوپی قرار گرفت و توسط نرم افزار موتیک ارزیابی شد. جهت تجزیه و تحلیل آماری از آزمون تی غیر زوجی استفاده شد.

یافته‌ها: نتایج مطالعه نشان داد مصرف مورفین باعث افزایش ضخامت بخش مادری جفت همچنین افزایش تعداد سلولهای بخش جنینی و مادری جفت می‌شود.

نتیجه‌گیری: مصرف مورفین خوراکی می‌تواند از تکوین و عملکرد طبیعی سلولهای جفتی جلوگیری کند. این نقص در جفت رت‌های باردار معتاد به اپیوئیدها قابل مشاهده است

دریافت: ۸۸/۱۲/۱ پذیرش: ۸۹/۵/۱۲

مقدمه

وابستگی و اعتیاد به داروهای اعتیادآور در کشور ما رو به گسترش است. عوارض اعتیاد فقط به فرد مصرف کننده بر نمیگردد بلکه دیگران بطور غیر مستقیم از عوارض اعتیاد این افراد در رنج هستند. عده‌ای از مصرف کنندگان مواد مخدر، مادران را

تشکیل می‌دهد که عوارض اعتیاد مادران باردار فقط منوط به خود مادر و اطرافیان نمی‌شود بلکه جفت و جنین مادران معتاد را نیز در بر می‌گیرد. وجود روز افزون معتادان از جمله مادران لزوم تحقیق در زمینه عملکرد داروهای اعتیادآور در بدن جنین و جفت موجودات زنده را نشان می‌دهد. تحقیقات

متعددی برای درک چگونگی عملکرد مورفین در دنیا انجام شده و یا در حال انجام است. همچنین عده‌ای از این معتادان را زنان تشکیل می‌دهند. از طرفی عوارض اعتیاد مادران باردار فقط مربوط به خود آنها نیست بلکه جنین مادران معتاد نیز در معرض این آسیب می‌باشند که مشکلات رفتاری و حرکتی زیادی که در نوزادانی که از مادران معتاد به اپیوئیدها متولد می‌شوند، گزارش شده است [۲،۱]. این ارقام توجه محققان را به سوی بررسی علل و نحوه اثر اپیوئیدها بر جنین و تکامل آن جلب کرده است توجه اصلی در تحقیقات مختلف بر تاثیرپذیری جنین معطوف بوده و به جفت به عنوان یک اندام مهم در دوره زندگی جنین و تغییراتی که ممکن است در اثر تجویز اپیوئیدها در این اندام رخ دهد زیاد توجه نشده است. با توجه به اینکه نقش عمده خون رسانی جنین توسط جفت صورت می‌گیرد [۴،۳]. مورفین از طریق گیرنده‌های اپیوئیدی مو، کاپا و سیگما اثرات خود را ظاهر می‌کند و فعال شدن این گیرنده‌ها منجر به کاهش آدنوزین منوفسفات حلقوی و افزایش خروج یون پتاسیم و کاهش ورود یون کلسیم به سلول می‌شود [۵]. از سوی دیگر یون کلسیم نقش مهمی در ترشح هورمونهای استروژن و پروژسترون از جفت دارد که سبب پایداری و تکوین جنین می‌شود [۷،۶]. جفت از تکثیر سلولهای تروفوبلاست قطب رویانی، با نفوذ این سلولها از قطب رویانی به اندومتر رحم تشکیل می‌شود. توان بالای تقسیم در سلولهای سیتوتروفوبلاست قطب رویانی، آنها را تبدیل به سلولهای سین سیتوتروفوبلاست جفتی می‌کند [۶]. جفت به عنوان منبع تامین کننده‌ی مواد مغذی مورد نیاز تکوین جنین همچنین واسطه تبادل مواد، بین خون مادر و جنین می‌باشد [۴،۳]. بر اساس مطالعات قبلی مصرف مورفین خوراکی از سد جفتی گذشته و بر جنین اثرات مخربی در تکوین لوله عصبی، صفحه عصبی و شبکه کروئید در موش

بزرگ آزمایشگاهی [۸-۱۰] و نیز تکوین مخچه در موش کوچک آزمایشگاهی دارد [۱۱]. با پیشرفت بارداری، جفت در مقابل عوامل ترانژن از جمله داروها تقریباً مانند سد عمل می‌کند. اما مورفین به علت کوچک ملکولی و محلول در چربی به راحتی از سد جفتی گذشته و سبب ناهنجاریهای متعدد می‌شود [۱۲]. نقش عمده جفت در امر جذب، دفع، ترشح هورمون‌های مورد نیاز جنین می‌باشد همچنین جفت تامین کننده مواد مغذی جنین که مستقیماً با تکوین و بقای فرد در ارتباط هست، می‌باشد. از طرف دیگر نقص در تکوین سلولهای جفتی در واقع منجر به نقص در عملکرد طبیعی این سلولها، از نظر ترشح استروژن و پروژسترون همچنین سایر هورمونهای مورد نیاز پایداری و تکوین جنین می‌شود [۱۳،۶،۳]. از آن جایکه مادر باردار نسبت به عوامل خارجی مثل مورفین بسیار حساس است و اثرات مخرب اعتیاد با گذشتن از سد جفتی سبب نقص تکوین جنین می‌شود. مطالعات نشان دادند مورفین با نشست روی گیرنده‌های اپیوئیدی پرزها موجب انقباض عروق و کاهش خونرسانی جفت به جنین می‌شود [۱۴،۱۲،۱۵]. پس لازمه جنین سالم جفت سالم است و جفت سالم نیازمند مادر سالم که نتیجه آن جنین با تکوین طبیعی می‌باشد، که همین مسئله مهم انگیزه این تحقیق شد که ما اثر مصرف مورفین را بر تکوین سلولهای جفتی مادران باردار معتاد ۱۴ و ۱۷ روزه موش‌های بزرگ آزمایشگاهی نژاد ویستار مورد بررسی قرار دادیم.

روش کار

در این پژوهش تجربی از موش صحرایی نژاد ویستار با میانگین وزنی ۱۷۰-۲۰۰ گرم استفاده شد. موشها در قفس‌های ۲ تایی و در درجه حرارت محیط ($24 \pm$ درجه سانتیگراد) با دوره نوری طبیعی (۱۲ ساعت روشنایی و ۱۲ ساعت تاریکی) نگهداری شدند.

در طول دوره آزمایش آب و غذای کافی در اختیار موش‌ها قرار گرفت.

در این مطالعه سولفات مورفین تهیه شده از شرکت تماد ایران به صورت خوراکی استفاده گردید. کل موشهای مورد استفاده ۲۴ سر بود به منظور بدست آوردن جفت ۱۴ و ۱۷ روزه به دو گروه ۱۲ تایی تقسیم شد که گروه کنترل ۱۲ موش و گروه مورفین ۱۲ موش به دو گروه تقسیم شده و هر گروه شامل ۶ سر موش ($n = 6$) بود. از ۱۲ موش گروه مورفینی (۶ سر موش برای جفت ۱۴ روزه و ۶ سر موش دیگر برای جفت ۱۷ روزه) ۱۲ سر موش گروه کنترل (۶ سر موش برای جفت ۱۴ روزه و ۶ سر موش دیگر برای جفت ۱۷ روزه) در نظر گرفته شد. ۱۲ موش سالم ماده در گروه‌های دو تایی با یک موش نر بالغ جفت شدند و پس از حصول اطمینان از بارداری (با مشاهده توپی واژنی، وجود اسپرم در گسترش واژینال)، صبح روز بعد از موش‌های نر جدا شده و در همان گروه‌های دوتایی نگهداری شدند. از این زمان به بعد (روز صفر بارداری)، گروه‌های آزمایشی مقدار ۰/۰۵ میلی‌گرم در میلی‌لیتر مورفین در آب به صورت روزانه از روز صفر بارداری تا روز ۱۴ بارداری و ۱۷ بارداری دریافت کردند (برای ۶ موش ۵ mg مورفین در ۱۰۰۰ میلی‌لیتر آب شرب لوله کشی شهر). میزان مورفین مصرفی برای ۱۰ ml آب به ازای هر ۱۰۰ گرم وزن موش محاسبه گردید اما سعی بر این بود که هر مقدار آب (مورفین محلول در آب) مورد نیاز حیوان بود در اختیار قرار داده شود. در روز ۱۴ بارداری موش‌ها با کلروفورم کشته شده جفت به همراه رحم از بدن موش‌های مادر خارج و به محلول فرمالین ۱۰٪ برای مدت دو هفته انتقال یافت همچنین مراحل ذکر شده برای گروه دوم در روز ۱۷ بارداری صورت گرفت. پس از یک هفته محلول فرمالین جفت‌ها تعویض شد و پس از این مرحله، جفت‌ها از آندومتر رحم جدا گردید و سپس

جفت‌ها در دستگاه پردازش بافتی قرار گرفته و آماده قالب‌گیری شدند. برای قالب‌گیری جفت‌ها داخل پارافین قرار گرفتند. سپس مراحل برش‌گیری از بلوک‌ها توسط میکروتوم (ساخت FIST آلمان) انجام شد و برش‌هایی به صورت عرضی (Transver) به ضخامت ۵ میکرومتر به صورت سریال تهیه گردید. این برش‌ها سپس روی لام‌ها قرار گرفته و به روش‌های هماتوکسیلین-ئوزین (H&E) رنگ‌آمیزی شدند [۱۲]. پس از رنگ‌آمیزی و آماده‌سازی، لام‌ها مورد بررسی میکروسکوپی قرار گرفتند.

آنالیز داده‌ها:

اطلاعات به صورت میانگین \pm انحراف معیار بیان شدند. نتایج حاصل توسط نرم افزار SPSS (۹,۱) مورد تجزیه و تحلیل آماری قرار گرفت. و از آزمون آماری (unpaired sample T-Test) استفاده شد. در تمام موارد $P < 0.05$ به عنوان مرز معنی‌دار در نظر گرفته شده است.

جفت از نظر تکوین ضخامت بخش مادری و بخش جنینی همچنین تعداد سلولهای لایه‌های جفتی در گروه‌های مورفینی با گروه‌های کنترل مقایسه گردید. اندازه‌گیری بافتی با استفاده از نرم افزار موتیک صورت گرفت و داده‌ها با نرم افزار SPSS تجزیه و تحلیل و نمودارها با استفاده از نرم افزار Excel رسم گردید. دستگاه مورد استفاده شامل میکروسکوپی است که با یک رایانه و نمایشگر توسط یک نرم‌افزار ارتباط دارند. این نرم‌افزار علاوه بر این که امکان عکس‌برداری از لام‌ها را فراهم می‌آورد، توانائی اندازه‌گیری‌های مختلفی را هم دارد. تعداد سلول‌ها را در هر لایه شمارش کرده و تعداد آنها در گروه‌های کنترل با گروه‌های مورفینی مورد مقایسه قرار گرفت.

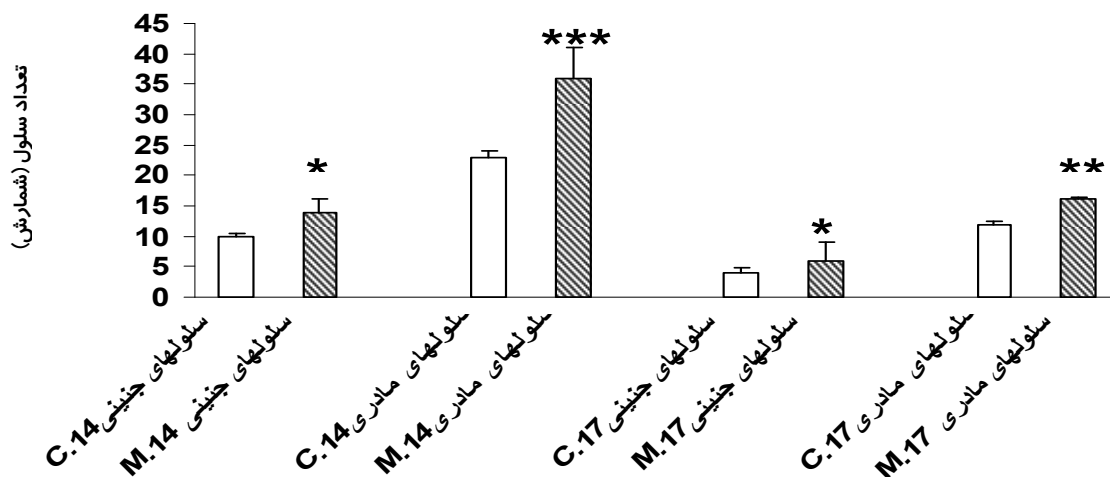
برای بررسی تعداد سلولها از روش شمارش تصادفی (تعداد سلولها در ۵ مربع 2×2 سانتیمتری در یک

مساحت 10×10 سانتیمتری) در تصاویری با بزرگنمایی $\times 40$ استفاده شد به این منظور پس از تثبیت تصویر و مربع بزرگتر، تعداد سلولها شمارش شد.

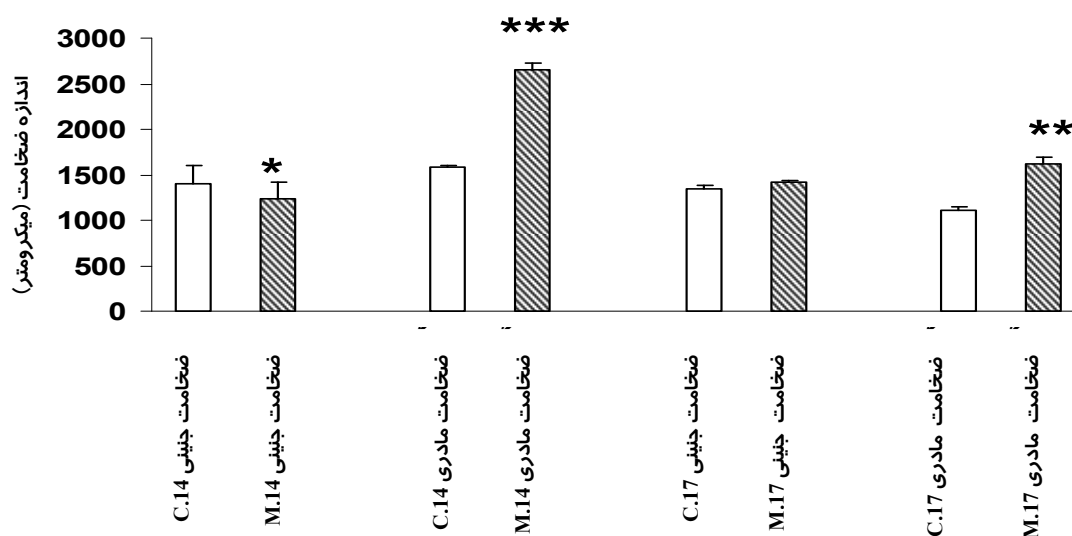
یافته ها

یافته‌های از این مطالعه نشان داد اثر مصرف مورفین خوراکی در جفت ۱۴ و ۱۷ روزه موشهای باردار سبب افزایش تعداد سلولها بخش مادری و بخش جنینی در گروه مورفینی نسبت به گروه کنترل مشاهده شد این تغییرات بافتی در گروه مورفینی به صورت افزایش سلولی در بخش مادری جفت های ۱۷ و ۱۴ روزه نسبت به بخش های جنینی بیشتر قابل مشاهده شد. (نمودار ۱) بررسی های مورفولوژی بافتی نیز نشان داد که تراکم سلولی بویژه در بخش مادی و جنینی جفت های ۱۴ و ۱۷

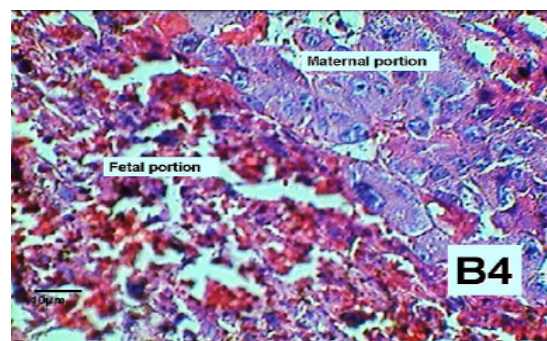
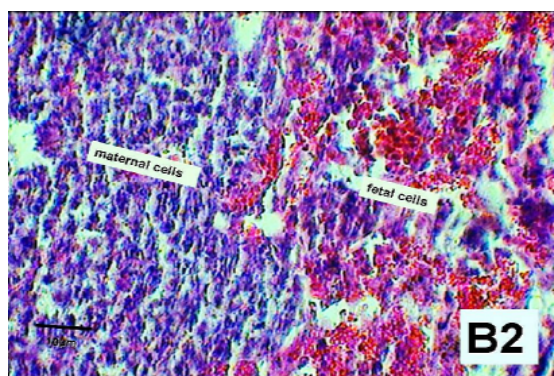
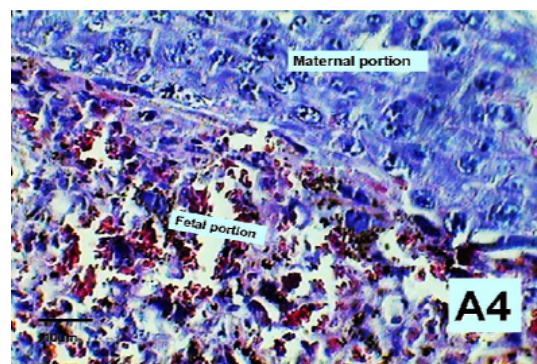
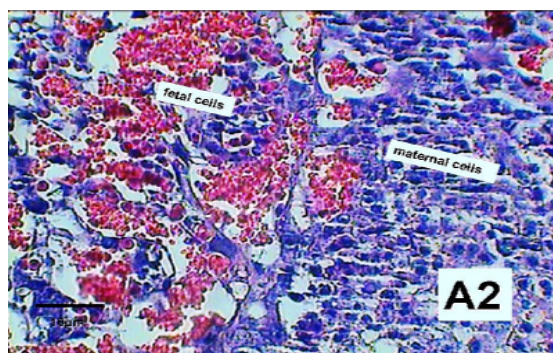
روزه گروه مورفینی نسبت به گروه کنترل افزایش نشان داد. تصاویر ۱ و ۲ در ادامه مطالعات، بررسی اثر مورفین خوراکی بر ضخامت بخش مادری و جنینی جفت های ۱۴ و ۱۷ روزه نشان داد بخش مادری جفت های ۱۴ و ۱۷ روزه گروه مورفینی نسبت به گروه کنترل افزایش معنی دار یافته است (نمودار ۲) این در حالی است که ضخامت بخش جنینی جفت در جفت های ۱۴ روزه گروه مورفینی نسبت به گروه کنترل کاهش معنی دار نشان داد اما در جفت های ۱۷ روزه گروه مورفینی نسبت به گروه کنترل تغییرات چندانی نکرده است (نمودار ۲). بررسی های مورفولوژی بافتی نیز نشان داد که ضخامت بخش مادری در هر دو گروه جفت‌های مورفینی افزایش یافته است از طرف دیگر این تغییرات در بخش جنینی جفت ۱۴ روزه کاهش و در جفت ۱۷ روزه تغییر چندانی نکرده است تصاویر ۳ و ۴.



نمودار ۱: اثر مصرف مورفین خوراکی بر تکوین سلولهای جفتی در موش‌های باردار ۱۴ و ۱۷ روزه، از نظر تعداد سلولهای بخش مادری و بخش جنینی جفت. اطلاعات بصورت میانگین \pm انحراف معیار بیان شده است. تعداد نمونه‌ها در هر گروه ۶ سر بوده است $p < 0.05$ *
 $p < 0.001$ *** و $p < 0.01$ ** نشانگر معنی دار افزایش تعداد سلولها در واحد سطح در بخش مادری و بخش جنینی جفت در جفت گروه مورفینی ۱۴ روزه $p < 0.01$ ** و $p < 0.05$ * نشانگر معنی دار افزایش تعداد سلولهای بخش مادری جفت و سلولهای بخش جنینی جفت در واحد سطح در جفت گروه مورفینی (M) ۱۷ روزه نسبت به گروه کنترل (C) می باشد.



نمودار ۴: اثر مصرف مورفین خوراکی بر تکوین ضخامت لایه های جفتی در موش های باردار ۱۴ و ۱۷ روزه، از نظر اندازه ضخامت بخش جنینی و بخش مادری جفت. اطلاعات بصورت میانگین \pm انحراف معیار بیان شده است. تعداد نمونه ها در هر گروه ۶ سر بوده است $p < 0.05$ ** $p < 0.01$ *** $p < 0.001$ نشانگر معنی دار افزایش ضخامت بخشهای مادری جفت در جفت های ۱۴ و ۱۷ روزه همچنین $p < 0.05$ * نشانگر معنی دار کاهش بخش جنینی در جفت ۱۴ روزه گروه مورفین (M) نسبت به گروه کنترل (C) می باشد.



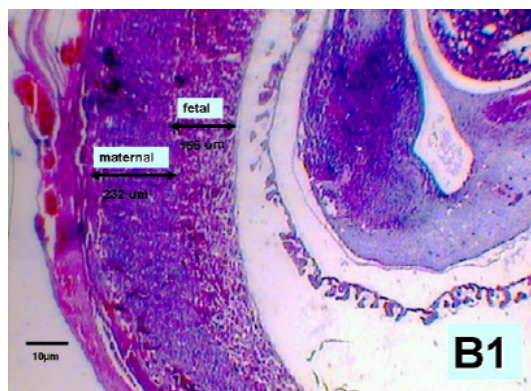
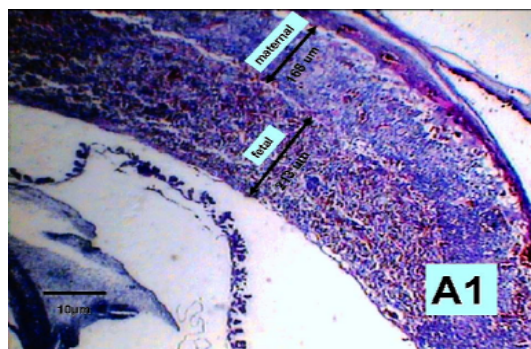
تصویر ۲: تصاویر میکروسکوپی، گروه مورفین (B2) و گروه کنترل (A2) در جفت های ۱۴ روزه، با بزرگنمایی $\times 400$ ، با برش ترنس، نشان دهنده تغییرات مورفولوژی سلولهای بخش مادری (maternal cell) و بخش جنینی (fetal cell) جفت می باشد.

تصویر ۱: تصاویر میکروسکوپی، گروه مورفین (B4) و گروه کنترل (A4) در جفت های ۱۷ روزه، با بزرگنمایی $\times 400$ ، با برش ترنس، نشان دهنده تغییرات مورفولوژی سلولهای بخش مادری (maternal cell) و بخش جنینی (fetal cell) جفت می باشد.

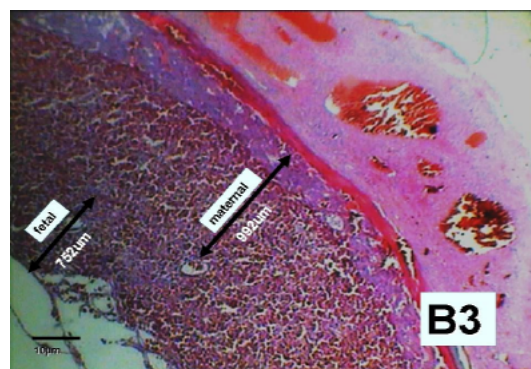

تصویر ۴. تصاویر میکروسکوپی، گروه مورفین (B3) و گروه کنترل (3A) در جفت های ۱۷ روزه، با بزرگنمایی ۱۰۰x، با برش ترنس، نشان دهنده تغییرات از نظر اندازه سطح ضخامت، لایه بخش جنینی (fetal portion) و بخش مادری (maternal portion) جفت می باشد.

بحث

نتایج مطالعه حاضر نشان دهنده اثر مهاری مورفین بر تکوین سلولهای جفت می باشد. مشاهدات مورفولوژی و مورفومتریک نشان داد که جنین های مربوط به مادران گروه مورفینی، ضخامت بخش مادری جفت و تعداد سلولهای بخش مادر و بخش جنینی جفت نسبت به گروه کنترل افزایش نشان داد. همچنین از نظر مورفولوژی انسجام بافتی (نظم بین سلولها و یکنواختی مایع بین سلول ها) در جفت گروه مورفینی نسبت به گروه کنترل کاهش یافته است. از آنجایی که مطالعه ما روی دو گروه از جفت های ۱۴ و ۱۷ روزه انجام گرفته است نتایج در شمارش سلولی بخش جنینی و مادری جفت در هر دو گروه جفت های ۱۴ و ۱۷ روزه افزایش سلولی را نشان داد (نمودار ۱) که این افزایش سلولی را می توانیم به اثر مورفین نسبت دهیم بطوریکه مورفین سبب تکثیر سلولی می شود [۱۷،۱۶]. همچنین بر اساس مطالعات مورفین با اثر بر گیرنده های اویپوئیدها پرزهای جفتی موجب تکثیر سلولهای تروفوبلاست می شود که وظیفه این سلولها سازگاری بخش مادر جنین با رحم و پایداری بارداری است [۱۵،۵،۳]. نفوذ سلولهای قطب رویانی به آندومتر رحم با پیشرفت بارداری بیشتر و با تشکیل سلولهای سین سیتوتروفوبلاست، پرزهای جفتی تشکیل و تبادلات خونی بین مادر و جنین از طریق جفت برقرار می شود [۶،۴،۳]. در ادامه این مطالعه یافته ها نشان دادند که ضخامت بخش مادری در هر دو گروه جفت های ۱۴ و ۱۷ روزه مورفینی افزایش را نشان می دهد که این یافته با قسمت اول مطالعه مطابقت دارد یعنی مورفین به عنوان محرک



تصویر ۳. تصاویر میکروسکوپی، گروه مورفین (B1) و گروه کنترل (A1) در جفت های ۱۴ روزه، با بزرگنمایی ۴۰x، با برش ترنس، نشان دهنده تغییرات از نظر اندازه سطح ضخامت، لایه بخش جنینی (fetal portion) و بخش مادری (maternal portion) جفت می باشد.



فاز تمایز رخ می‌دهد [۱۹،۳]. همچنین اویپوئیدها و کورتیکواسترون موجب تکثیر سلولهای سیتوتروفوبلاست می شوند. سلولهای سیتوتروفوبلاست کم تمایز و توان تقسیم بالا دارند و نقش مهمی در رشد بخش مادری جفت و تولید سلولهای سین سیتوتروفوبلاست دارند [۱۷،۶،۳]. از آنجاییکه بخش جنینی جفت مهمترین بخش تبادلات مواد بین مادر و جنین است و دارای بیشترین عروق (حوضچه های خونی) خونی و بیشترین گیرنده های اویپوئیدی بر غشای سلولهای اندوتلیوم پرزهای جفتی می باشد [۱۲،۶،۳]. هر عاملی (مورفین یا کورتیکواسترون) که سبب تکثیر سلولی بدون رشد نمو طبیعی شود در واقع سبب تاخیر در تکوین طبیعی سلولهای سین سیتوتروفوبلاست شده است. نقص تکوین طبیعی سلولهای جفتی موجب اختلال در عملکردهای طبیعی سلولها می شود که احتمالاً با نقص در تکوین طبیعی جنین و یا سقط جنین می گردد [۲۰،۱۹]. طبق مطالعات انجام شده تجویز مورفین به خرگوش های باردار موجب سقط جنین و کاهش وزن نوزادان می‌شود [۲۱]. نقش اصلی سلولهای جفتی ترشح هورمونهای مورد نیاز جنین برای رشد و نمو از جمله استروژن و پروژسترون می باشد که حفظ بارداری و بقای جنین وابسته به ترشح طبیعی استروژن و پروژسترون می باشد [۱۲،۶،۳]. نقص در تکوین سلولهای جفتی سبب نقص در تکوین جنین می شود.

نتیجه گیری

از این مطالعه نتیجه می گیریم که مصرف مورفین خوراکی می تواند سبب تاخیر در تکوین طبیعی جفت شود. این نقص توسط مورفین از طریق افزایش غیر طبیعی ضخامت بخش مادری و جنینی در جفت های ۱۷ روزه همچنین بخش مادری در جفت ۱۴ روزه مشاهده شد. مورفین به عنوان یک محرک تقسیم سلولی سبب افزایش غیر طبیعی سلولهای بخش

تکثیر سلولی سبب افزایش سلولها و در نتیجه افزایش ضخامت بخش مادری جفت در هر دو گروه مورفینی شده است (نمودار ۲). از طرف دیگر بررسی ضخامت بخش جنینی در هر دو گروه جفت های ۱۴ و ۱۷ روزه مورفینی نشان داد که نه تنها افزایش نداشت بلکه در جفت های ۱۴ روزه کاهش هم نشان داده شده است برای توجیه این مشاهده چنین بنظر می‌رسد که بخش جنینی جفت دارای پرزها و عروق بیشتری است بر اساس مطالعات گیرنده های اویپوئیدی بر روی عروق خونی پرزهای جفتی بیشتر است [۱۵،۵]. پس اثرات ناشی از مصرف مورفین در بخش جنینی جفت بیشتر خواهد بود. نتایج این تحقیق هم تایید کننده مطالعات گذشته می باشد که مورفین با اثر بر گیرنده های اویپوئیدی غشای سلولی موجب تکثیر غیر طبیعی سلولهای کم تمایز (با کوتاه کردن مرحله اینترفاز) می شود. در این صورت سلول زمان کافی برای (مضعف شدن کرموزوم ها و پروتئین سازی) رشد نمو طبیعی پیدا نخواهد کرد. در نتیجه تکثیر سلولی، بدون رشد نمو طبیعی خواهیم داشت. وقتی تکوین سلول غیر طبیعی باشد عملکرد طبیعی سلولها دچار اختلال می گردد [۱۸-۱۶]. مورفین به دلیل اندازه کوچک مولکولی و نیز قابلیت حل شدن بالا در چربی به راحتی از سد جفتی گذشته و به جنین می‌رسد [۱۵،۲]. تجویز مورفین باعث رها شدن هورمون های استرسی مانند کورتیکواسترون می گردد. فعالیت کورتیکواسترون در معرض مورفین سبب افزایش فشار خون و پر خونی شبکه کروئید در رت می شود [۱۹،۱۲]. مطالعات نشان داده اند که در دوره های بارداری غلظت کورتیکواسترون خون مادر باردار افزایش می یابد. همچنین تجویز مورفین موجب افزایش غلظت کورتیکواسترون خون مادر باردار می شود [۲۰،۱۹]. محققان اعلام کرده اند افزایش گلوکوکورتیکوئیدها موجب تضعیف جفت و جنین می شود این تضعیف به طور مستقیم با تغییر چرخه سلولی از فاز تکثیر به

مادری و جنینی جفت های ۱۴ و ۱۷ روزه قابل مشاهده شد. در یک نتیجه گیری کلی می توان مورفین را به عنوان یک مداخله گر در تکوین طبیعی جفت دانست که نتیجه عدم تکوین طبیعی جفت، جنین غیر طبیعی خواهد شد.

این تحقیق با حمایت مالی مرکز تحقیقات علوم اعصاب کاربردی دانشگاه علوم پزشکی بقیه الله (عج) انجام گرفت. بدین وسیله از زحمات و همکاری این عزیزان قدردانی می شود. همچنین از زحمات و همکاری بی شائبه گروه علوم تشریح دانشگاه بقیه الله (عج) کمال تشکر را دارد.

تقدیر و تشکر

References

- 1- Ornoy A, Michailevskaya V, Lukashov I. The developmental outcome of children born to heroin-dependent mothers. Raised at home or adapted. *Child Abuse Negl*, 1996; 20: 385-96.
- 2- Wilson JT, Chritie MJ, Manzoni O. Cellular and synaptic adaptations mediating opioid dependence. *Physi J*. 2001; 81: 299-343.
- 3- Fowden AL, Forhead AJ, Coan PM, Burton GJ. The placenta and intrauterine programming. *J: Neuroendocrinol*. 2008; 20: 439-50.
- 4- Jansson T, powell TL. Role of the placenta in fetal programming: underlying mechanisms and potential intervention approaches. *Clin Sci*. 2007; 113: 1-13.
- 5- Fabian G, Bozo B, Szikszay M, Horvath G, Coscta CJ, Szucs M. Chronic Morphine-Induced Changes in μ -Opioid receptors and G proteins of different subcellular loci in rat. *Brain J Pharmacol Exp Ther*. 2002; 302: 774-780.
- 6- Thomas SW. Embryo and Placenta. Shacor, M, chehreh A. *Langman Medical Embryology*. Chehreh. 2004; 463-517.
- 7- Fwden AL, Forhead AJ. Endocrine mechanisms of intrauterine programming. *Reproduction*. 2004; 127: 515-526.
- 8- Nasiraei-Moghadam S, Sahraei H, Bahadoran H, Sadooghi M, Salimi SH, Kaka GR, et al. Dashtnavard H. Effects of maternal oral morphine consumption on neural tube development in wistar rats. *Brain Res Dev*. 2005; 159: 12-7.
- 9- Nasiraei Moghadam S, Bahadoran H, Saeedabady S, Shams J, Sahraei H. Oral administration of morphine delays neural plat development in rat embryos. *Physiol and Pharmacol*. 2008; 12: 159: 12-7.
- 10- Kazemi M, Azarnia M, Sahraei H, Bahadoran H, Saeidabadi S. Oral morphine consumption delayed lateral ventricles and choroid plexus in wistar rat embryos. *Kowsar Medical J*. 2009, 14:11-20. (Persian).
- 11- Sadraie SH, Kaka GR, Sahraei H, Dashtnavard H, Bahadoran H, Mofid M, et al. Effects of maternal oral administration of morphine sulfate on developing rat fetal cerebrum: A morphometrical evaluation. *Brain Res*. 2008; 99:23-33.
- 12- Fürst S, Hosztafi. The chemical and pharmacological importance of morphine analogues. *Acta Physiologica Hungarica*. 2008; 44: 588-2683.
- 13- Garland M, Abildskov KM, Kiu TW, Daniel SS, Weldy P, Stark RI. Placental transfer and fetal elimination of morphine-3-glucuronide in the pregnant baboon. *Drug Metab Dispos*. 2008 Sep;36(9):1859-68.
- 14- Fowden AL, Ward JW, Woods FPB, Forhead AJ, Constancia M. Programming placental nutrient transport capacity. *J Physiol*. 2006; 572: 5-15.
- 15- Collins LR, Hall RW, Dajani NK, Wendel PJ, Lowery CL, Kay HH. Prolonged morphine exposure in utero causes fetal and placental vasoconstriction: a case report. *J Matern Fetal Neonatal Med*. 2005; 17: 417-21.

- 16- Glasel JA .The effects of morphine on cell proliferation. *Prog Drug Res.* 2000;55:33-80.
- 17- Sargeant TJ, Day DJ, Miller JH, Steel RW. Acute in utero morphine exposure slows G2/M phase transition in radial glial and basal progenitor cells in the dorsal telencephalon of the E15-5 embryonic mouse. *Eur J Neurosci*, 2008; 28 (6): 1060-7.
- 18- Behravan J, Piduette-Miller M. Drug transport across the placenta, role of the ABC drug efflux transporters. *Expert Opin Drug Metab Toxicol.* 2007; 3: 819-30.
- 19- Ward JW, Wooding FBP, Fowden AL. The effect of cortisol on the binucleate cell population in the ovine placenta during late gestation. *Placenta.* 2002; 23:451-458.
- 20- Nock B, Cicero TJ, Wich M. Chronic exposure to morphine decreases physiologically active corticosterone in both male and female rats but by different mechanisms. *J Pharmacol EXP Ther.* 1998; 286 (2): 875-82.
- 21- Roloff DW, Howatt WF, Kanto WP JR, Borker RC. Morphine administration to pregnant rabbits effect on fetal growth and lung development. *Addict.* 1975: 2; 369-79.

Effect of oral morphine consumption on maternal and fetal portion placenta cells development in Wistar rat

Kazemi M, MSc¹; Sahraie H, Ph.D²; Azarnia M, Ph.D³; Bahadorani H, Ph.D⁴

1- MSc in embryology Department of Biology, Tehran North Branch, Islamic Azad University, Tehran, Iran. E-mail: mkazemih@yahoo.com

2- Associate Professor of Physiology, Faculty of Medicine, Baqiyatallah University of Medical Sciences

3- Associate Professor of Embryology, School of Sciences, Tarbiat Moalem University

4- Assistant Professor of Anatomy, Faculty of Medicine, Baqiyatallah University of Medical Sciences

ABSTRACT

Background & Objectives: Previous studies indicated that morphine consumption during pregnancy could inhibit embryos development. Present study further evaluated the effects of oral morphine consumption on the maternal and fetal portion placenta cells development in Wistar rats.

Methods: Female Wistar rats (W: 170-200 g) were used in the present study. Morphine group were received morphine (0.05 mg/ml of tap water) after one night coupling with male rats for mating. On 14th, 17th days of pregnancy, the pregnant animals were killed with chloroform and the placentas and uterus were removed surgically and fixed in 10 % formalin. The fixed placentas and uterus were stained by H & E method and evaluated for their development. The thickness of layers, as well as number of the cells in both maternal and fetal parts of the placentas was determined by light microscopy and processed using MOTIC software.

Results: The results indicated that oral consumption of morphine compared to control group, increased the thickness of the layers in maternal portion and also, increased the number of the cells in both maternal and fetal portion of the placenta.

Conclusion: All together, oral morphine consumption may inhibit placenta cells development and disturb their natural functions. These abnormalities observed in the placenta by opioid addicted pregnancy Wistar rats.

Keywords: Placenta cells, Morphine, Rat