

A case of Thrombotic Thrombocytopenic Purpura following the AstraZeneca Vaccine

Iranijam E, Hosseini MH, Negaresh M*, Yousefi Ardabili E

Department of Internal Medicine, School of Medicine, Ardabil University of Medical Sciences, Ardabil, Iran

* *Corresponding author.* Tel: +984533669021 Fax: 984533669021, E-mail: mohamad.negaresh@gmail.com

Received: Nov 7, 2022

Accepted: Feb 10, 2023

ABSTRACT

A severe acute respiratory syndrome caused by coronavirus 2 infection (COVID-19) was identified in December 2019 and caused a massive pandemic that claimed millions of lives worldwide. The Chimpanzee adenovirus vector vaccine is one of the few vaccines against coronavirus disease in 2020. This case report introduces, a patient who developed thrombocytopenia, fever, and lethargy nine days after vaccination with the chimpanzee adenovirus carrier vaccine. The patient was admitted to the hospital and thrombotic thrombocytopenic purpura (TTP) symptoms appeared during hospitalization.

Keywords: Thrombotic Thrombocytopenic Purpura; Vaccine; ChAdOx1; COVID-19; AZD-1222

موردی از بروز پورپورای ترومبوتیک ترومبوسیتوپنیک به دنبال تزریق واکسن آسترانکا

عفت ایرانی جم، محمد حسین حسینی، محمد نگارش*، الهام یوسفی اردبیلی

گروه داخلی، دانشکده پزشکی، دانشگاه علوم پزشکی اردبیل، اردبیل، ایران
* نویسنده مسئول. تلفن: ۰۴۵۳۳۶۶۹۰۲۱ فاکس: ۰۴۵۳۳۶۶۹۰۲۱ پست الکترونیک: mohamad.negaresh@gmail.com

چکیده

سندرم حاد تنفسی شدید ناشی از عفونت کروناویروس ۲ (SARS-COV-2) در دسامبر ۲۰۱۹ شناسایی و باعث ایجاد همه-گیری گسترده‌ای شد که جان میلیون‌ها نفر را در جهان گرفت. واکسن ناقل آدنوویروس یکی از محدود واکسن‌ها علیه بیماری کروناویروس در سال ۲۰۲۰ است. در این گزارش موردی بیماری معرفی می‌گردد که نه روز پس از واکسیناسیون با واکسن ناقل آدنوویروس، دچار ترومبوسیتوپنی، تب و بی حالی می‌شود و به بیمارستان مراجعه می‌نماید و علائم پورپورای ترومبوتیک ترومبوسیتوپنیک در حین بستری در بیمار نمایان می‌گردد.

واژه‌های کلیدی: پورپورای ترومبوتیک ترومبوسیتوپنیک، واکسن، AZD-1222.COVID-19.ChAdOx1

دریافت: ۱۴۰۱/۸/۱۶ پذیرش: ۱۴۰۱/۱۱/۲۱

مقدمه

بیماری کووید-۱۹ از دسامبر ۲۰۱۹ در جهان شروع و میلیون‌ها نفر را به کام مرگ برده است. از همان ابتدای پاندمی گسترده کووید-۱۹ بسیاری از شرکت‌های معروف تولیدکننده واکسن در جهان به جستجو برای تولید واکسنی مناسب جهت کنترل این بیماری در جهان بوده‌اند. تا اینکه در ۱۶ مارس ۲۰۲۰ اولین واکسن کووید-۱۹ معرفی گردید. این واکسن اولین در نوع خود بود و با مکانیسم نانوالمنت لیپیدی مبتنی بر mRNA^۱ عمل می‌نمود. در این واکسن از mRNA-1273 که ژن پروتئین S در SARS-COV2 را رمزگذاری می‌کند استفاده شد و در آمریکا وارد فاز اول کارآزمایی بالینی شد [۱]. در نوامبر ۲۰۲۰

شرکت Pfizer/BioNTech آمریکا اعلام کرد که واکسن فایزر که یک واکسن mRNA based بود تمام مراحل کارآزمایی بالینی را با موفقیت پشت سر گذاشته و قابل استفاده می‌باشد [۲]. شرکت آسترانیکا و دانشگاه آکسفورد واکسن ناقل آدنوویروس شامپانزه (ChAdOx1) را تولید نمودند که در آن رمزگذاری تمام قد پروتئین S ویروس کووید-۱۹ انجام گرفته بود و نام آن را AZD-1222 (آسترانیکا) گذاشتند. این واکسن موجب ایجاد پاسخ ایمنی هومورال و سلولی و کاهش لود ویروس در مجاری تنفسی بیمارانی که با آن واکسینه می‌شدند، گردید [۳]. این واکسن پس از موفقیت از مراحل کارآزمایی بالینی، در انگلستان، به عنوان اولین کشور، از ۳۰ دسامبر ۲۰۲۰ مورد استفاده قرار گرفت. از جمله عوارضی که به دنبال این واکسن مطرح شد

^۱ Lipid Nanoelement-mRNA-Based

ترومبوسیتوپنی متوسط تا شدید و عوارض ترومبوتیک در مکان‌های غیرمعمول بود که در زمانی بین یک تا دو هفته پس از تزریق واکسن اتفاق می‌افتاد و تظاهرات آن از نظر بالینی شباهت زیادی به ترومبوسیتوپنی ناشی از هپارین (HIT) داشت [۴]. پورپورای ترومبوتیک ترومبوسیتوپنیک (TTP) یک میکروآنژیوپاتی ترومبوتیک نادر است که با آنمی همولیتیک میکروآنژیوپاتیک، ترومبوسیتوپنی شدید و آسیب ایسکمیک ارگان‌ها ناشی از ترومبوس‌های غنی از پلاکت میکروواسکولار مشخص می‌شود. TTP ناشی از کمبود شدید پروتئاز جداکننده فاکتور فون ویلبراند (VWF)، ADAMTS13 (یک دیسگرین و متالوپروتئاز با تکرار ترومبوسپوندین نوع ۱، عضو ۱۳) ایجاد می‌گردد [۵].

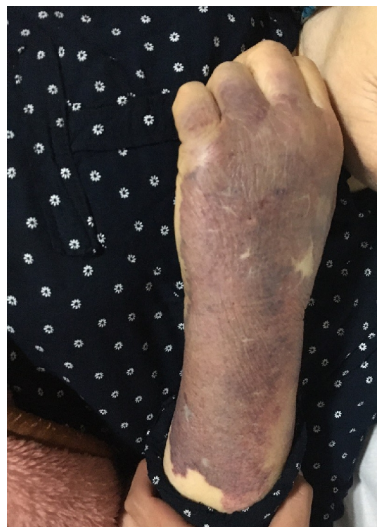بیمار مورد معرفی خانم ۷۳ ساله می‌باشد که نه روز بعد از تزریق نوبت اول واکسن AZD-1222 دچار تب، تشنج و اورمی و ترومبوسیتوپنی می‌شود و با توجه به شواهد همولیز در بررسی‌های خونی با ایجاد پنج‌گانه بیماری، برای وی تشخیص TTP داده می‌شود و بلافاصله درمان با استروئید و پلاسمافرز آغاز می‌گردد.

معرفی بیمار

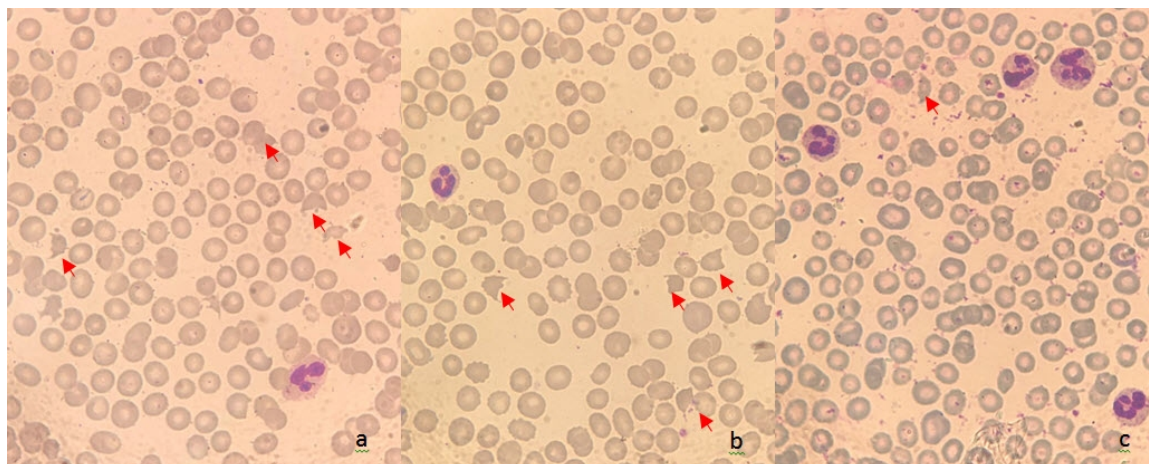
بیمار مورد معرفی خانم ۷۳ ساله‌ای بودند که به‌دنبال تبوع، استفراغ و تب به بیمارستان مراجعه نمودند. برای بیمار نه روز قبل از مراجعه واکسن AZD-1222 تزریق شده و در روزهای اول پس از تزریق واکسن تنها از بیحالی و درد بدن شاکی بود که با استراحت و مصرف گهگاهی قرص استامینوفن قابل کنترل بوده است. سپس درد شکم در ناحیه اپی‌گاستر، بی‌اشتهایی، سرگیجه پوزیشنال، تبوع و سه نوبت استفراغ غیر خونی به علائم وی اضافه شده است. علائم با دریافت سرم و درمان حمایتی بطور سریایی بهبود نسبی داشته است. علائم در صبح روز مراجعه تشدید شده و بیمار جهت درمان به بیمارستان مراجعه و بستری

گردیده است. بیمار سابقه فشار خون، پوکی استخوان و جراحی کوله سیستکتومی داشتند ولی سابقه هیچگونه بیماری خود ایمنی و بیماری‌های خونریزی‌دهنده را ذکر ننمود. داروها شامل قرص لوژارتان ۲۵ میلی‌گرم هر ۱۲ ساعت و قرص آندرونات ۷۰ میلی‌گرم هفتگی، قرص دیکلوفناک ۱۰۰ میلی‌گرم در هنگام درد بود. در معاینه بیمار هوشیار و اورینته بود، بی‌حال بود ولی توکسیک نبود. علائم حیاتی شامل فشار خون ۱۳۰/۹۰، درجه حرارت بدن ۳۸/۱، ضربان قلب ۸۳، تعداد تنفس ۱۷ و اشباع اکسیژن ۹۵٪ بود. ملتحمه رنگ پریده نبود. در معاینه قلب و ریه مورد قابل توجه شناسایی نشد. در معاینه شکم در مشاهده در ناحیه فوقانی-راست شکم اسکار جراحی کوله سیستکتومی وجود داشت. شکم نرم و غیر تندر و بدون ارگانومگالی بود. شواهدی از اکیموز در اندام‌ها و شکم وجود نداشت و بیمار تورم اندام نداشت. معاینه نورولوژیک طبیعی بود. در آزمایشات اولیه بدو بستری در اورژانس ترومبوسیتوپنی در حد $105000 \text{ count/mm}^3$ ، کراتینین $1/4 \text{ mg/dl}$ ، هموگلوبین $11/9 \text{ mg/dl}$ و LDH ۶۵۰ بود و لکوسیتوز، اختلالات آزمایشات کبدی و آزمایشات انعقادی نداشت. با توجه به تب و تهوع و استفراغ، از نظر کووید-۱۹ با انجام سی تی اسکن ریه و تهیه نمونه PCR مورد بررسی قرار گرفت و با توجه به عدم وجود شواهد کووید در تصویربرداری در بخش داخلی بیمارستان بستری گردید و برای وی درمان با آنتی بیوتیک وسیع الطیف و اقدامات حمایتی آغاز گردید. بیمار رفته رفته دچار کاهش حجم ادرار شد و کبودی در ناحیه ساعد در محل رگ گیری و روی ران هر دو پا ایجاد شد (شکل ۱).

به مرور زمان اکیموز ساعد بیمار گسترش یافت و یک نوبت حمله تشنج با حرکات تونیک کلونیک و خروج کف از دهان با فاز پست ایکتال طولانی و کاهش سطح هوشیاری در حد GCS ۱۲ به وقوع پیوست. برای بیمار مشاوره‌های نفرولوژی، هماتولوژی و عفونی انجام گردید. با توجه به ترومبوسیتوپنی، آنمی، واقعه نورولوژیک، تب و نارسایی حاد کلیه برای TTP مطرح گردید. جهت تایید تشخیص نمونه خون از نظر ADAMTS13 ارسال شد و لام خون محیطی (PBS) بیمار بررسی گردید (شکل ۲).



شکل ۱. ساعد بیمار که در محل اخذ نمونه خون دچار اکیموز شده است.



شکل ۲. PBS بیمار مورد معرفی a: b: PBS بیمار را قبل از TPE نشان می‌دهد، شیسیتوسیت (فلش قرمز) بیش از ۵٪ در هر فیلد وجود دارد. c: PBS بیمار را پس از TPE نشان می‌دهد. شواهد کاهش میزان شیسیتوسیت وجود دارد.

پلاکت بیمار با شروع پلاسمافرز به آرامی تا ۸۹۰۰۰ افزایش یافت و هوشیاری بیمار در حد GCS ۱۴ بهبود یافت. در روز نهم بستری، پلاکت بیمار به ۶۹۰۰۰ و فشار خون تا حد ۷۰/۴۰ کاهش یافت و علی‌رغم تجویز داروی اینوتروپ افزایش نمی‌یافت. ولی آزمایش‌های انعقادی در حد نرمال (INR=۱/۳، PT=۱۴/۴ و PTT=۵۰) بود. در معاینه بیمار هیچگونه خونریزی فعال نداشت افزایش سایز اکیموز دیده نشد. برای بیمار بلافاصله اقدامات حمایتی شامل شروع سرم نرمال سالین و افزایش دوز داروی

در PBS شیسیتوسیت بیش از ۵٪ و ترومبوسیتوپنی در حد ۲۰۰۰۰ و شواهد به نفع میکروآنژیوپاتیک همولیتیک آنمی رویت شد و با توجه به تاخیر در پاسخ آزمایش ADAMTS13، وجود پنتاد تیپیک TTP و وخامت حال بیمار درمان برای وی آغاز شد. بیمار تحت درمان با دوز بالای استروئید (۵۰۰ میلی‌گرم روزانه برای ۳ روز متوالی) و پلاسمافرز قرار گرفت و با توجه به افت فشار خون تا ۸۰/۵۰، برای بیمار داروی اینوتروپ (نوراپینفرین با دوز ۵ تا ۱۰ mcg/min) آغاز گردید.

اینوتروپ تزریقی انجام شد ولی وضعیت بیمار بهبودی قابل توجه نداشت بیمار پس از کاهش سطح هوشیاری دچار برادی کاردی و سپس ایست قلبی شد و علی رغم اقدامات احیا فوت شد.

در حین بستری بیمار آزمایشات به شرح زیر بود.

آسپاراتات آمینوترانسفراز u/l ۵۵ (۵-۴۰)، آلانین آمینوترانسفراز u/l ۴۸ (۵-۴۰)، آلکالین فسفاتاز ۳۲۳ (۶۴-۳۰۶ u/l)، پروتئین واکنشی C ۳ (منفی) آلبومین ۲/۷ گرم در دسی لیتر (۵/۵-۳/۵)، زمان پروترومبین ۱۴/۱ ثانیه (۹/۹-۱۳)، نسبت نرمال بین‌المللی ۱/۳ (۱-۱/۴)، زمان ترومبوپلاستین جزئی ۳۰ ثانیه (۶۰-۴۵)،

آهن سرم ۱۱۰ میکروگرم/دسی‌لیتر (۱۵۵-۴۰)، ظرفیت اتصال کل آهن (TIBC) ۳۱۸ (۲۳۰-۴۴۰)، کومبس مستقیم: منفی، دی-دایمر < ۳۰۰۰ نانوگرم در میلی‌لیتر (>۲۵۰)، فیبرینوژن: ۵۳۰ میلی‌گرم در دسی‌لیتر (۲۰۰-۴۰۰) محصولات تخریب فیبرین (FDP) ۱۵ میکروگرم در دسی‌لیتر (>۵)، ADAMTS13 ۰/۷۴ واحد در میلی‌لیتر (۰/۴-۱/۳) فعالیت ADAMTS13 ۷۴ (۴۰-۱۳۰٪)، آنتی‌بادی ADAMTS13 ۶/۶ (>۱۲ منفی) سیر آزمایشات خونی و کلیوی و LDH بیمار در قالب جدول ۱ قابل رویت می‌باشد.

جدول ۱. آزمایشات بیمار

پارامترهای آزمایشگاهی	حدود نرمال	روزها								
		روز ۱	روز ۲	روز ۳	روز ۴	روز ۵	روز ۶	روز ۷	روز ۸	روز ۹
گلوبول سفید count/mm	۱۰۰۰۰-۴۰۰۰	۶۰۰۰	۶۴۰۰	۱۰۵۰۰	۱۱۴۰۰	۱۲۲۰۰	۱۴۵۰۰	۱۵۹۰۰	۲۱۳۰۰	۲۶۵۰۰
									باند ۵٪	باند ۶٪ متامیلوسیت ۲٪
نوتروفیل count/mm	۲۵۰۰-۸۰۰۰ در متر مکعب	۴۴۰۰	۴۹۹۲	۷۸۷۵	۹۰۰۶	۹۷۶۰	۱۲۳۲۵	۱۴۳۱۰	۱۷۰۴۰	۲۱۹۹۵
لنفوسیت count/mm	۴۰۰۰-۱۰۰۰۰ در متر مکعب	۱۲۰۰	۱۰۸۸	۱۵۷۵	۱۳۶۸	۱۵۸۶	۱۴۵۰	۱۲۷۲	۲۱۳۰	۱۳۲۵
هموگلوبین mg/dl	۱۶-۱۲	۱۱/۵	۱۱/۳	۱۰/۹	۱۰/۶	۱۰/۱	۹/۷	۸/۲	۷/۸	۹/۹
میانگین حجم کورپوسکولار fl	۹۶-۸۰	۸۳	۸۵	۸۶	۵۸	۸۷	۸۶	۸۶	۹۰	۸۵
پلاکت	۱۵۰۰۰۰-۴۵۰۰۰۰	۹۰۰۰۰	۳۶۰۰۰	۱۴۰۰۰	۱۸۰۰۰	۲۹۰۰۰	۳۵۰۰۰	۸۷۰۰۰	۸۹۰۰۰	۶۹۰۰۰
لاکتات دهیدروژناز	۵۰۰-۰	۱۰۰۰	۱۵۲۱	۲۱۸۲		۳۱۱۹	۳۰۹۰	۸۴۹	۷۷۳	۸۹۶
اوره mg/dl	۴۵-۱۵	۵۰	۶۸	۱۳۳	۱۸۸	۲۰۵	۲۲۳	۲۶۹	۲۲۴	۲۳۰
کراتینین mg/dl	۱/۴-۰/۵	۱/۵	۱/۷	۲/۶	۲/۸	۳	۳/۲	۳/۳	۳/۲	۳/۴

بحث

TTP یک میکروآنژیوپاتی ترومبوتیک می‌باشد که با کاهش شدید فعالیت ADAMTS-13 (کمتر از ۱۰٪) قابل تشخیص است. ADAMTS-13 آنزیمی است که در کبد سنتز شده و قادر به تجزیه مولتی‌مرهای بزرگ فاکتور فون ویلبراند (vWF) می‌باشد. اغلب اوقات علت کمبود، آنتی‌بادی‌های اکتسابی علیه آن

می‌باشد. تظاهرات اصلی TTP شامل علائم همولیز با کومبس منفی، کاهش هموگلوبین، هاپتوگلوبین و پلاکت و همچنین افزایش میزان LDH، رتیکولوسیت و شیستوسیت به همراه بروز هموگلوبینوری و اختلال در خون‌رسانی بافتی که به نارسایی ارگان‌ها منجر می‌شود، می‌باشد [۶]. کاهش پرفیوژن مغز می‌تواند طیف وسیعی از علایم نورولوژیک از سردرد، اختلال

گفتاری، سرگیجه، یا تحریک‌پذیری گرفته تا سکنه مغزی، تشنج و یا کما را ایجاد نماید. درگیری کلیه معمولاً با افزایش کراتینین سرم، کاهش یا قطع ادرار و هموگلوبینوری خود را نشان می‌دهد. همولیز ممکن است باعث زردی و علائم کم خونی شود و ترومبوسیتوپنی می‌تواند با پورپورا همراه باشد [۷]. بیماری TTP از اورژانس‌های هماتولوژی بوده و تشخیص به موقع آن حیاتی می‌باشد. جهت تشخیص بیماری باید تجزیه و تحلیل فوری ADAMTS13، VWF انجام گیرد [۸].

مواردی از بروز TTP به دنبال واکسن در مطالعات گذشته وجود دارد از آن جمله در مطالعه موردی که در سپتامبر ۲۰۲۰ توسط یاواشوقلو با هدف بررسی وقوع TTP به دنبال تزریق واکسن انجام شده است تعداد محدودی از موارد TTP به دنبال واکسن‌های هاری، پنوموکوک، آنفولانزا و H1N1 به وقوع پیوسته است ارزیابی گردیده است [۹]. در مطالعه موردی که توسط یعقوبی و همکاران انجام شد خانم ۲۲ ساله‌ای معرفی گردید که پس از دریافت دوز اول واکسن AZD-1222 دچار علائم نورولوژیک فوکال به همراه آنمی همولیتیک و ترومبوسیتوپنی می‌شود و پس از بررسی افت قابل توجه فعالیت ADAMTS-13 و وجود فاکتور مهارکننده آن در پلاسما بیمار مشاهده می‌شود [۱۰].

در مطالعه موردی دیگری که توسط لی و همکاران انجام شد به معرفی خانم ۵۰ ساله که ۱۲ روز پس از دریافت دوز اول واکسن AZD-1222 با علائم فوکال نورولوژیک به همراه آنمی همولیتیک میکروآنژیوپاتیک مراجعه کرده بود پرداخته شد. در بررسی خونی عدم فعالیت ADAMTS-13 به همراه میزان بالای فاکتور مهارکننده آن شناسایی شده بود. در هر دو مطالعه مذکور برخلاف مطالعه حاضر علائم نورولوژیک اولین علامت بیماران بوده و همچنین کاهش فعالیت ADAMTS-13 و حضور مهارکننده آن در پلاسما بیماران شناسایی شده است. در ۱۰٪

تا ۲۵٪ موارد در بررسی‌ها هیچ آنتی‌بادی بر علیه ADAMTS-13 شناسایی نمی‌شود. از جمله شرایطی که با کمبود این آنزیم ارتباط دارند و ممکن است یک عامل خطر برای TTP در نظر گرفته شوند می‌توان جنسیت زن، چاقی، قومیت سیاه و HLA-DRB1*11 را نام برد [۱۱،۱۲]. این بیماری با بروز سالانه ۳ تا ۱۱ مورد در هر میلیون نفر از جمله بیماری‌های نادر می‌باشد [۱۳].

خط اول درمان در بیماران دچار TTP حاد، تبادل پلاسما درمانی روزانه (TPE) است. در شرایط کمبود ADAMTS-13 به کمک TPE می‌توان کمپلکس‌های ایمنی، آنتی‌بادی‌ها، مولتی‌مرهای vWF و سیتوکین‌های پیش التهاب را از جریان خون بیمار خارج نمود. TPE روزانه تا زمانی که تعداد پلاکت به طور پایدار بهبود یابد (بیش از ۱۵۰۰۰۰ برای ۲ روز متوالی)، LDH نرمال گردد و نارسایی‌های ارگانی رفع شود ادامه می‌یابد.

کورتیکواستروئیدها نیز در کنار TPE در خط اول درمان جای دارند. در حدود ۵۰٪ بیماران مقاومت به اقدامات خط اول دیده می‌شود، که در این شرایط استفاده از ریتوکسیماب با مکانیسم از بین بردن سلول‌های B تولیدکننده آنتی‌بادی علیه ADAMTS-13 می‌تواند در بهبود مسیر درمان کمک کننده باشد. این دارو به صورت چهار دوز هفتگی ۳۷۵ میلی‌گرم در متر مربع تجویز می‌شود [۱۴،۱۵]. از جمله عوارض درمان با کورتیکواستروئید می‌توان لکوسیتوز تا حدود ۱۵۰۰۰ تا ۲۰۰۰۰ count/mm را انتظار داشت. در دریافت‌کنندگان کورتیکواستروئید جهت افتراق عارضه دارویی از بروز سپسیس می‌توان گرانولاسیون توکسیک در خون محیطی و افزایش میزان باند سل و یا متمیلوسیت بیشتر از ۶٪ را در نظر گرفت [۱۶]. در بیمار معرفی شده با توجه به لکوسیتوز بیشتر از ۲۰۰۰۰ و باندسل ۶٪ در کنار متمیلوسیت ۲٪ می‌توان سپسیس را نیز به عنوان علت بروز شوک در بیمار در تشخیص‌های افتراقی در نظر گرفت.

بروز عوارض متفاوتی در بیماران شدند. در مطالعات گذشته مطرح شده است موارد بروز TTP به دنبال واکسن‌ها ندرتاً به چشم می‌خورد و باید در بیماران دریافت‌کننده واکسن‌ها خصوصاً در بیماران مسن در صورت مشاهده شواهد غیرمعمول آزمایشگاهی و علائم بالینی مشکوک در نظر گرفته شده و بررسی‌های آزمایشگاهی مقتضی انجام و درمان در اسرع وقت آغاز گردد.

ملاحظات اخلاقی

نویسندگان مقاله کلیه نکات اخلاقی شامل رضایت آگاهانه، حسن رفتار و محرمانه ماندن اطلاعات را رعایت نموده‌اند. پژوهش حاضر در کمیته اخلاق در پژوهش دانشگاه علوم پزشکی اردبیل با کد اخلاق IR.ARUMS.REC.1400.205 تایید و ثبت شده است.

در بیمار معرفی‌شده علیرغم نرمال بودن سطح ADAMTS13 و آنتی‌بادی آن به دلیل وجود علائم تب، تشنج، اورمی و ترومبوسایتوپنی و MAHA به سرعت پنتاد TTP تکمیل شد و علی‌رغم شروع درمان TPE و ایجاد پاسخ نسبی به درمان با توجه به درگیری چند ارگان، مراجعه در مرحله پیشرفته بیماری و تاخیر در تشخیص و شروع پلاسمافرز، دچار شوک شد و علی‌رغم انجام اقدامات حمایتی پاسخ نداد و فوت شد. در بررسی‌های انجام شده هیچ‌گونه ریسک فاکتور برای وقوع TTP به جز تزریق واکسن AZD-1222 در ۹ روز قبل از بستری در بیمارستان علت دیگری برای بیماری یافت نشد و برای وی TTP در زمینه واکسن AZD-1222 مطرح گردید.

نتیجه‌گیری

در پاندمی کووید-۱۹ واکسن‌های متعددی تولید و مورد استفاده قرار گرفتند که هر یک از آن‌ها مسبب

References

- 1- Wang F, Kream RM, Stefano GB. An evidence-based perspective on mRNA-SARS-CoV-2 vaccine development. *Med Sci Monit*. 2020 May; 26:1-8.
- 2- Polack FP, Thomas SJ, Kitchin N, Absalon J, Gurtman A, Lockhart S, et al. Safety and efficacy of the BNT162b2 mRNA covid-19 vaccine. *N Engl J Med*. 2020 Dec;383(27):2603-2615.
- 3- van Doremalen N, Lambe T, Spencer A, Belij-Rammerstorfer S, Purushotham JN, Port JR, et al. ChAdOx1 nCoV-19 vaccine prevents SARS-CoV-2 pneumonia in rhesus macaques. *Nature*. 2020 Oct;586(7830):578-582.
- 4- Greinacher A, Thiele T, Warkentin TE, Weisser K, Kyrle PA, Eichinger S. Thrombotic thrombocytopenia after ChAdOx1 nCov-19 vaccination. *N Engl J Med*. 2021 Jun;384(22): 2092-2101.
- 5- Sukumar S, Lämmle B, Cataland SR. Thrombotic thrombocytopenic purpura: pathophysiology, diagnosis, and management. *J Clin Med*. 2021 Feb;10(3):536.
- 6- Knöbl PN. Treatment of thrombotic microangiopathy with a focus on new treatment options. *Hamostaseologie*. 2013 May 29;33(2):149-159.
- 7- Mariotte E, Azoulay E, Galicier L, Rondeau E, Zouiti F, Boisseau P, et al. Epidemiology and pathophysiology of adulthood-onset thrombotic microangiopathy with severe ADAMTS13 deficiency (thrombotic thrombocytopenic purpura): a cross-sectional analysis of the French national registry for thrombotic microangiopathy. *Lancet Haematol*. 2016 May;3(5): 237-245.
- 8- Scully M, Hunt BJ, Benjamin S, Liesner R, Rose P, Peyvandi F, et al. Guidelines on the diagnosis and management of thrombotic thrombocytopenic purpura and other thrombotic microangiopathies. *Br J Haematol*. 2012 May;158(3):323-335.
- 9- Yavaşoğlu İ. Vaccination and thrombotic thrombocytopenic purpura. *Turk J Haematol*. 2020 Sep; 37(3): 218-219.
- 10- Yaghoubi F, Dalil D. Acquired thrombotic thrombocytopenic purpura after AstraZeneca vaccine: A case report. *Caspian J Intern Med*. 2022 Jan;13(3):299-302.
- 11- Jia X, He Y, Ruan CG. Research advances of acquired thrombotic thrombocytopenic purpura-review. *Zhongguo Shi Yan Xue Ye Xue Za Zhi*. 2018 Aug;26(4):1230-1234. [Full text in Chinese]

- 12- Wada H, Matsumoto T, Suzuki K, Imai H, Katayama N, Iba T, et al. Differences and similarities between disseminated intravascular coagulation and thrombotic microangiopathy. *Thromb J*. 2018 Jul;16:14.
- 13- George JN. The remarkable diversity of thrombotic thrombocytopenic purpura: a perspective. *Blood Adv*. 2018 Jun;2(12):1510-1516.
- 14- Fox LC, Cohnen SJ, Kausman JY, Shortt J, Hughes PD, Wood EM, et al. Consensus opinion on diagnosis and management of thrombotic microangiopathy in Australia and New Zealand. *Intern Med J*. 2018 Jun;48(6):624-636.
- 15- Mariani S, Trisolini SM, Capria S, Moleti ML, Chisini M, Ferrazza G, et al. Acquired thrombotic thrombocytopenic purpura in a child: rituximab to prevent relapse. A pediatric report and literature review. *Haematologica*. 2018 Mar;103(3):e138-e140.
- 16- Frenkel A, Kachko E, Cohen K, Novack V, Maimon N. Estimations of a degree of steroid-induced leukocytosis in patients with acute infections. *Am J Emerg Med*. 2018 May;36(5):749-753.