

Clear Cell Variant of Intraosseous Mucoepidermoid Carcinoma in the Anterior Region of the Mandible; a Case Report

Derisavy S^{*1}, Hajmohammadi E², Belalzadeh E³

1. Department of Oral Maxillofacial Pathology, School of Dentistry, Ardabil University of Medical Sciences, Ardabil, Iran

2. Department of Oral Maxillofacial Surgery, School of Dentistry, Ardabil University of Medical Sciences, Ardabil, Iran

3. Student Research Committee, School of Dentistry, Ardabil University of Medical Sciences, Ardabil, Iran.

* *Corresponding author.* Tel: +989358080898, Fax: +989358080898, E-mail: s.derisavy@gmail.com

Received: May 26, 2022

Accepted: Aug 14, 2022

ABSTRACT

Intraosseous mucoepidermoid carcinoma is a rare lesion that is mostly seen in the mandible and in the premolar and molar region. In some cases, clear cells can be seen, which makes it difficult to diagnose.

The purpose of this case report is the clinical and histopathological evaluation of the clear cell variant of intraosseous mucoepidermoid carcinoma in the anterior region of the lower jaw that was referred to the dentistry faculty of Ardabil University of Medical Sciences.

Keywords: Intraosseous Mucoepidermoid Carcinoma; Clear Cell; Mandible; Salivary Gland Tumor

زیر گروه سلول روشن موکوپای درموئید کارسینومای داخل استخوانی در ناحیه قدام فک پایین؛ گزارش مورد

سهیلا دریسای^{۱*}، عمران حاج محمدی^۲، عرفان بلال زاده^۳

۱. گروه آسیب شناسی دهان، فک و صورت، دانشکده دندانپزشکی، دانشگاه علوم پزشکی اردبیل، اردبیل، ایران

۲. گروه جراحی دهان، فک و صورت، دانشکده دندانپزشکی، دانشگاه علوم پزشکی اردبیل، اردبیل، ایران

۳. کمیته تحقیقات دانشجویی، دانشکده دندانپزشکی، دانشگاه علوم پزشکی اردبیل، اردبیل، ایران.

* نویسنده مسئول. تلفن: ۰۹۳۵۸۰۸۰۸۹۸ فاکس: ۰۹۳۵۸۰۸۰۸۹۸ پست الکترونیک: s.derisavy@gmail.com

چکیده

موکوپایدرموئید کارسینومای داخل استخوانی ضایعه نادری است که بیشتر در مندیبل و در قسمت پرمولر و مولر دیده می‌شود. در بعضی از این ضایعات نیز سلول‌های روشن می‌تواند دیده شود که تشخیص را سخت می‌کند. هدف از گزارش، ارزیابی بالینی و هیستوپاتولوژی زیر گروه سلول روشن موکوپایدرموئید کارسینومای داخل استخوانی در ناحیه قدام فک پایین مراجعه کننده به دانشکده دندانپزشکی دانشگاه علوم پزشکی اردبیل بود. **واژه های کلیدی:** موکوپایدرموئید کارسینومای داخل استخوانی، سلول روشن، مندیبل، تومور غده بزاقی

دریافت: ۱۴۰۱/۳/۵ پذیرش: ۱۴۰۱/۵/۲۳

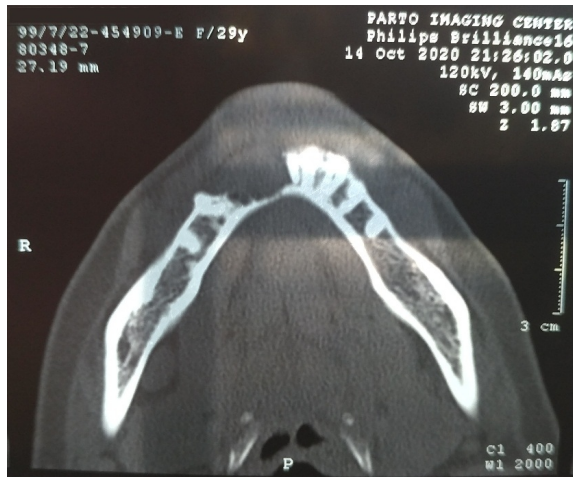مقدمه

موکوپایدرموئید کارسینوما (MEC)^۱ شایع‌ترین نئوپلاسم بدخیم غدد بزاقی است که ۱۵-۱۰ درصد نئوپلاسم‌های غدد بزاقی را شامل می‌شود [۱]. این ضایعه بیشتر غده‌ی پاروتید (۸۹/۶٪) را درگیر می‌کند [۲]. این ضایعه تمایل نسبی به زنان دارد و در طیف سنی وسیع از دهه دوم تا هفتم دیده می‌شود و میانگین سنی شروع ضایعه ۵۵ سالگی است و با این حال شایع‌ترین تومور بدخیم غده بزاقی کودکان است [۱،۳].

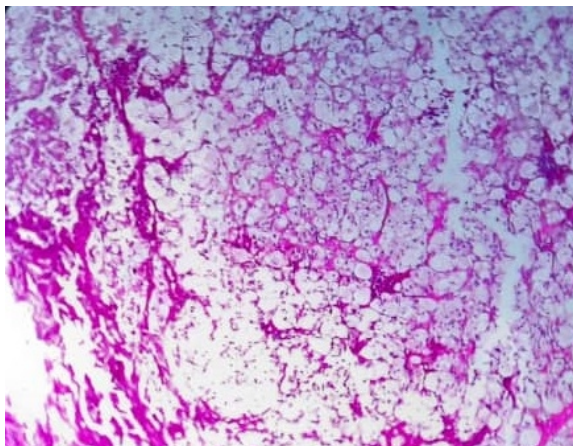
از لحاظ بافت‌شناسی، موکوپایدرموئید کارسینوما سه نوع سلول اصلی دارد: سلول‌های تولیدکننده موکوس، سلول‌های اپیدرموئید و سلول‌های بینابینی. مشاهده سلول روشن در موکوپایدرموئید کارسینوما نادر

است. سلول‌های روشن می‌توانند بصورت کانونی باشند یا بصورت غالب در نواحی بزرگی از ضایعه حضور داشته باشند [۳،۴]. موکوپایدرموئید کارسینومای داخل استخوانی بسیار نادر هستند و ۳-۲ درصد MEC‌های گزارش شده را شامل می‌شوند [۵]. موکوپایدرموئید کارسینومای داخل استخوانی در ناحیه خلف مندیبل شایع‌تر است و در زنان دوبرابر مردان دیده می‌شود [۵-۷]. در مورد منشأ این ضایعه فرضیه‌های متعددی مطرح شده اما با این حال پاتوژنز دقیق آن هنوز معلوم نیست [۷]. با توجه به اینکه ضایعه مورد نظر، ضایعه نادر و در مکان غیرمعمول خود در ناحیه قدام مندیبل بود، بر آن شدیم تا گزارش موردی این ضایعه را تنظیم و نگارش کنیم. این مطالعه کد اخلاق با شماره IR.ARUMS.REC.1400.094 از کمیته اخلاق دانشگاه علوم پزشکی اردبیل را دریافت کرده است.

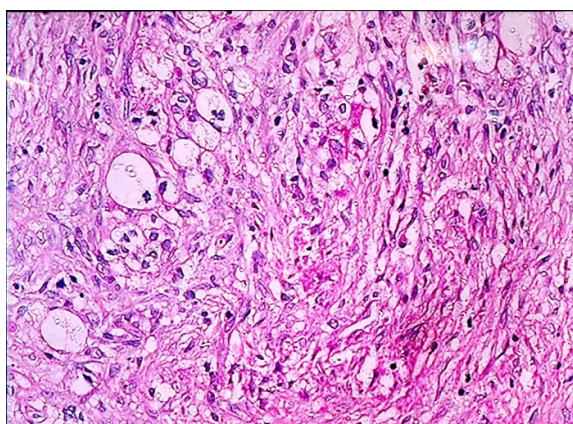
¹ Mucoepidermoid Carcinoma



شکل ۱. نمای CT Scan بیمار که نشان دهنده اتساع و تخریب صفحه کورتیکال باکال است.



شکل ۲. نمای هیستوپاتولوژی رنگ آمیزی H&E با بزرگنمایی 100×



شکل ۳. نمای هیستوپاتولوژی رنگ آمیزی PAS با بزرگنمایی 400×

در طی مطالعه رضایت آگاهانه از بیمار دریافت شد.

گزارش مورد

بیمار خانم ۲۹ ساله با شکایت خونریزی از ناحیه قدام مندیبل هنگام غذاخوردن به متخصص جراحی فک و صورت ارجاع داده می‌شود. این خونریزی از هشت ماه قبل وجود داشت. بیمار نه سال قبل سابقه کشیدن چهار دندان بعلت لقی ناشی از تومور در این ناحیه را ذکر می‌کند. در معاینه بالینی وجود زخم در ناحیه مشاهده گردید. بیمار تاریخچه بیماری سیستماتیک و مستندات جراحی قبلی را ندارد.

در تصویر CT-Scan بیمار، یک ضایعه استئولیتیک از سانترال راست مندیبل تا میزال پرمولر دوم چپ مندیبل دیده می‌شود که باعث اتساع و تخریب صفحه کورتیکال باکال شده است (شکل ۱).

تشخیص‌های افتراقی شامل کیست‌ها و تومورهای ادنتوژنیک، ضایعات بدخیم استخوانی و تومور غده بزاقی داخل استخوانی است. سپس بیوپسی اکسیژنال انجام شد.

پس از ارسال نمونه به آزمایشگاه پاتولوژی بیمارستان دکتر فاطمی اردبیل، در بررسی هیستوپاتولوژی لام‌های رنگ آمیزی شده با هماتوکسیلین- ائوزین، سلول‌های تولیدکننده موکوس، سلول‌های اپیدرموئید و همچنین سلول‌های روشن دیده شد (شکل ۲).

جهت تأیید وجود سلول‌های موکوسی رنگ آمیزی PAS^۱ صورت گرفت (شکل ۳).

بر اساس مطالعه هیستوپاتولوژی نمونه، تشخیص موکوپیدرموئید کارسینوما Low Grade داده شد. در پیگیری شش ماهه بهبودی محل جراحی دیده می‌شود (شکل ۴ و ۵).

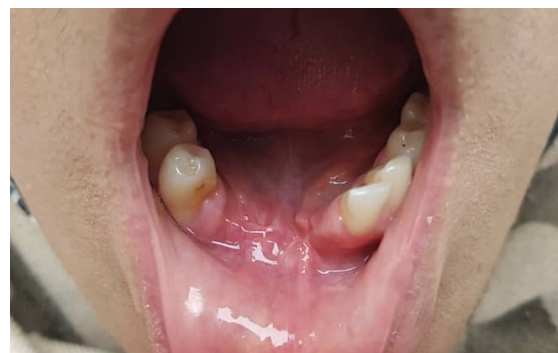^۱ Periodic Acid- Schiff Stain

- عدم وجود ضایعه اولیه در غدد بزاقی
 - رد شدن تومور ادنتوژنیک
 بروکستون و هاووس^۴ یک سیستم طبقه‌بندی بر اساس ویژگی‌های رادیوگرافی تومور تهیه کرده‌اند و از این سیستم طبقه‌بندی برای تعیین پیش‌آگهی استفاده می‌شود. بر اساس این طبقه‌بندی، ضایعات با صفحه کورتیکال دست نخورده و بدون هیچ‌گونه اتساع^۵ استخوانی بعنوان Stage 1 طبقه‌بندی می‌شوند و بهترین پیش‌آگهی را دارند. ضایعاتی که باعث اتساع استخوانی می‌شوند اما یکپارچگی صفحه کورتیکال را از بین نمی‌برند، در Stage 2 قرار می‌گیرند. ضایعاتی که یکپارچگی پریوستوم را مختل می‌کنند یا باعث تخریب صفحه کورتیکال با یا بدون درگیری لنف نود به عنوان Stage 3 با بدترین پیش‌آگهی شناخته می‌شوند [۱۱، ۱۲].

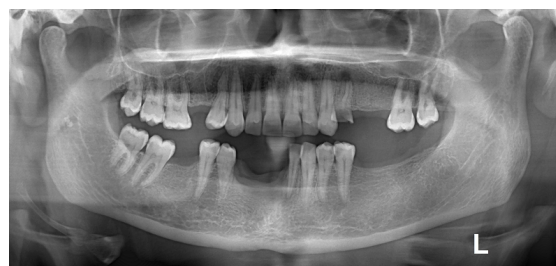از لحاظ کلینیکی، این ضایعه شروع سریعی دارد و شایع‌ترین علامت آن تورم می‌باشد که در ۶۸ درصد بیماران گزارش شده است. علائم کمتر شایع شامل: درد (۳۹٪)، تریسموس (۱۰٪)، پاراستزی (۷٪)، لقی دندان (۶٪) و خونریزی (۴٪) است و در ۷٪ بیماران بی‌علامت بود [۳، ۱۱]. این ضایعه معمولاً بصورت موضعی مهاجم است اما متاستاز نیز می‌تواند اتفاق بیفتد که معمولاً محدود به لنف‌نودهای آن ناحیه است [۱۳].

از لحاظ رادیوگرافی، این ضایعه رادیولوسنت است، حاشیه‌ی مشخص دارد و می‌تواند تک‌حجره‌ای یا چندحجره‌ای باشد. تخریب صفحه کورتیکال معمولاً در ضایعاتی دیده می‌شود که مدت زیادی است در محل حضور دارند [۱۴].

دو سلول اصلی موجود در موکوپیدرموئید کارسینوما، سلول‌های تولیدکننده موسین و سلول‌های اپیدرموئید هستند. سلول‌های تولیدکننده موسین، سیتوپلاسم کف‌آلود دارند و با رنگ آمیزی موسین،



شکل ۴. نمای بالینی بعد از شش ماه



شکل ۵. نمای رادیوگرافی پس از شش ماه

بحث

موکوپیدرموئید کارسینوما داخل استخوانی ضایعه نادری است که در استخوان فک دیده می‌شود. در مندیل بیشتر از ماگزیلا و معمولاً در ناحیه راموس-مولر دیده می‌شود [۳].

در طبقه‌بندی کارسینوماهای داخل استخوانی اولیه که توسط والدرون و ماستوئه^۱ انجام شد، موکوپیدرموئید کارسینوما داخل استخوانی به عنوان تیپ ۴ طبقه‌بندی شد [۸]. معیارهای تشخیصی برای موکوپیدرموئید کارسینوما داخل استخوانی توسط الکساندر^۲ تشریح شد و سپس توسط براوند و والدرون^۳ اصلاح شد که به شرح زیر است [۹، ۱۰]:

- صفحه کورتیکال دست‌نخورده
- شواهد رادیولوژیک تخریب استخوان
- تایید از جنبه بافت‌شناسی
- رنگ‌آمیزی موسین مثبت

¹ Waldron & Mustoe

² Alexander

³ Browand & Waldron

⁴ Brookstone & Huvos

⁵ Expansion

گروهی که با روش‌های رادیکال مانند رزکسیون سگمنتال با یا بدون درمان کمکی مرتبط با گردن درمان شدند، تنها ۴ درصد عود کردند. درمان کمکی، مانند رادیوتراپی و یا شیمی‌درمانی، برای تومورهای درجه بالا^۲ توصیه می‌شود [۱۵، ۱۴]. زیر گروه سلول روشن MEC می‌تواند پیش‌آگهی بهتری نسبت به سایر انواع MEC داشته باشد [۱۶].

نتیجه‌گیری

MEC داخل استخوانی یک تومور استخوانی است که به ندرت دیده می‌شود و به راحتی نمی‌توان آن را از سایر تومورهای فک متمایز کرد. زیر گروه سلول روشن یکی از زیر گروه‌های نادر MEC داخل استخوانی است که تشخیص را سخت تر می‌کند.

² High Grade

مثبت می‌شوند. سلول‌های اپیدرموئید، نمای شبه‌سنگفرشی داشته و اغلب چندوجهی هستند [۳]. در بعضی از موارد سلول‌هایی تحت عنوان سلول روشن دیده می‌شود. این سلول‌ها بزرگ، چندضلعی با حدود مشخص، هیدروپیک و دارای سیتوپلاسم شفاف هستند [۴]. بیوپسی برای تشخیص نهایی و طرح‌درمان در تمام موارد موکوپایدرموئید کارسینوماهای داخل استخوانی ضروری است.

اکثر موکوپایدرموئید کارسینوماهای داخل استخوانی از لحاظ بافت‌شناسی، تومورهای درجه پایین^۱ هستند و پیش‌آگهی مطلوبی دارند. جراحی، درمان اصلی ضایعه است. در بررسی ۶۴ بیمار، مشاهده شد که پس از روش‌های جراحی محافظه‌کارانه مانند انوکلیشن، کورتاژ و مارسوپیالیزاسیون با یا بدون درمان کمکی، ۰٪ درصد ضایعات عود می‌کنند، در حالی که در

¹ Low Grade

References

- 1- Peraza A, Gómez R, Beltran J, Amarista FJ. Mucoepidermoid carcinoma. An update and review of the literature. *J Stomatol Oral Maxillofac Surg*. 2020 Dec; 121(6):713-20.
- 2- Eversole LR. Mucoepidermoid carcinoma. Review of 815 reported cases. *J Oral Surg*. 1970 Jul; 28(7):490-4.
- 3- Neville B, Damm DD, Allen C, Chi A. *Oral and Maxillofacial Pathology*, 4th ed. St. Louis Mo: Elsevier, 2015:454-64.
- 4- Varma S, Shameena P, Sudha S, Nair RG, Varghese IV. Clear cell variant of intraosseous mucoepidermoid carcinoma: report of a rare entity. *J Oral Maxillofac Pathol*. 2012 Jan; 16(1):141-4.
- 5- Bell D, Lewis C, El-Naggar AK, Weber RS. Primary intraosseous mucoepidermoid carcinoma of the jaw: reappraisal of the MD Anderson Cancer Center experience. *Head Neck*. 2016 Apr; 1312-17.
- 6- Regezi J, Sciubba J, Jordan R. *Oral pathology: clinical pathological correlations*, 7th ed. St. Louis Mo: Elsevier/Saunders, 2015:209-12.
- 7- Kechagias N, Ntomouchtsis A, Mavrodi A, Christoforidou B, Tsekos A, Vahtsevanos K. Central mucoepidermoid carcinoma of the anterior region of the mandible: report of an unusual case and review of the literature. *Oral Maxillofac Surg*. 2015 Sep; 19(3):309-13.
- 8- Waldron CA, Mustoe TA. Primary intraosseous carcinoma of the mandible with probable origin in an odontogenic cyst. *Oral Surg Oral Med Oral Pathol*. 1989 Jun; 67(6):716-24.
- 9- Alexander RW, Dupuis RH, Holton H. Central mucoepidermoid tumor (carcinoma) of the mandible. *J Oral Surg*. 1974 Jul; 32(7):541-7.
- 10- Browand BC, Waldron CA. Central mucoepidermoid tumors of the jaws: report of nine cases and review of the literature. *Oral Surg Oral Med Oral Pathol*. 1975 Nov; 40(5):631-43.
- 11- Brookstone MS, Huvos AG. Central salivary gland tumors of the maxilla and mandible: a clinicopathologic study of 11 cases with an analysis of the literature. *J Oral Maxillofac Surg*. 1992 Mar; 50(3):229-36.

- 12- Başaran B, Doruk C, Yılmaz E, Sünnetçioğlu E, Bilgic B. Intraosseous mucoepidermoid carcinoma of the Jaw: report of three cases. *Turk Arch Otorhinolaryngol*. 2018 Mar; 56(1):42-46.
- 13- Johnson B, Velez I. Central mucoepidermoid carcinoma with an atypical radiographic appearance. *Oral Surg Oral Med Oral Pathol Oral Radiol Endod*. 2008 Oct; 106(4):51-3.
- 14- Singh H, Yadav AK, Chand S, Singh A, Shukla B. Central mucoepidermoid carcinoma: Case report with review of literature. *Natl J Maxillofac Surg*. 2019 Jan-Jun; 10(1):109-113.
- 15- de Freitas GB, de França AJB, Dos Santos ST, de Lima Júnior MO, da Fonte Neto AS, Bernardon P. Intraosseous mucoepidermoid carcinoma in the mandible. *Case Rep Dent*. 2018 Dec; 2018:1-4.
- 16- Harada F, Abiko Y, Khurelchuluun A, Yoshida K, Takeda S, Nakayama E, et al. Intraosseous clear cell mucoepidermoid carcinoma in the maxilla: A case report and review of literature. *Clin Case Rep*. 2021 Jul; 9(7):1-7.