

## A Case Report of Pulmonary Alveolar Microlithiasis

Samadi A<sup>1</sup>, Azimi Z<sup>\*1</sup>, Allafasgari A<sup>2</sup>

1. Department of Internal Medicine, School of Medicine, Ardabil University of Medical Sciences, Ardabil, Iran

2. Department of radiology, School of Medicine, Ardabil University of Medical Sciences, Ardabil, Iran.

\* *Corresponding author.* Tel: +0984533255774, Fax: +984533255773, E-mail: drzahraazimisarabi@gmail.com

Received: May 31, 2021

Accepted: Dec 21, 2021

### ABSTRACT

Pulmonary alveolar microlithiasis is a rare autosomal recessive disease characterized by the formation of calcium phosphate deposition in the alveoli. Although the disease most often occurs in children, most patients with the disease are diagnosed in adulthood due to the slow progression of the disease inside the lungs. In childhood, it often causes no symptoms, and changes in the lung parenchyma are usually detected by chance. Symptoms usually appear in the third or fourth decade of life. Diagnosis is made with a combination of positive chest radiography and tissue examination. Genetic testing makes it possible to identify other unidentified patients in the patient's family. In the present study, a patient with pulmonary alveolar microlithiasis was diagnosed using imaging and other disease findings, including clinical manifestations as well as history is taken from the patient.

**Keywords:** Pulmonary Alveolar Microlithiasis; Pulmonary Genetic Disease; Autosomal Recessive Disease

## گزارش یک مورد میکرولیتیاژیس آلوئولار ریوی

علی حسین صمدی<sup>۱</sup>، زهرا عظیمی<sup>۱\*</sup>، اتابک علاف اصغری<sup>۲</sup>

۱. گروه داخلی، دانشکده پزشکی، دانشگاه علوم پزشکی اردبیل، اردبیل، ایران

۲. گروه رادیولوژی، دانشکده پزشکی، دانشگاه علوم پزشکی اردبیل، اردبیل، ایران

\* نویسنده مسئول. تلفن: ۰۴۵۳۳۲۵۵۷۷۴، فاکس: ۰۴۵۳۳۲۵۵۷۷۳، پست الکترونیک: drzahraazimisarabi@gmail.co

### چکیده

میکرولیتیاژیس آلوئولار ریوی یک بیماری اتوزومی مغلوب نادر است که با تشکیل میکرولیت‌های فسفات کلسیم در آلوئول‌ها مشخص می‌شود. اگرچه این بیماری اغلب در کودکان ایجاد می‌شود، اما به دلیل پیشروی کند بیماری در داخل ریه‌ها اکثر بیماران مبتلا در بزرگسالی تشخیص داده می‌شوند. در دوران کودکی، اکثراً علامتی ایجاد نمی‌کند و تغییرات در پارانشیم ریه معمولاً به طور اتفاقی شناسایی می‌شوند. علائم به طور معمول در دهه سوم یا چهارم زندگی ظاهر می‌شود. تشخیص به کمک ترکیبی از رادیوگرافی قفسه سینه مثبت و معاینه بافتی حاصل می‌شود. آزمایش ژنتیک امکان شناسایی سایر بیماران شناسایی نشده در خانواده بیمار مبتلا را میسر می‌نماید. در مطالعه حاضر، یک بیمار مبتلا به میکرولیتیاژیس آلوئولار ریوی که به کمک یافته‌های تصویربرداری تشخیص داده شده و دیگر یافته‌های بیماری از جمله تظاهرات بالینی و همچنین تاریخچه اخذ شده از بیمار معرفی می‌گردد.

**واژه‌های کلیدی:** میکرولیتیاژیس آلوئولار ریوی، بیماری ژنتیک ریوی، بیماری اتوزومی مغلوب

دریافت: ۱۴۰۰/۳/۱۰ پذیرش: ۱۴۰۰/۹/۳۰

### مقدمه

میکرولیتیاژیس آلوئولار ریوی<sup>۱</sup> یک بیماری ریوی ارثی است که در آن میکرولیت‌های فسفات کلسیم که اصطلاحاً کالکوسفریت‌ها<sup>۲</sup> گفته می‌شوند، در فضاهای آلوئولار جمع می‌شوند [۱]. اندازه این میکرولیت‌ها ۰/۱ تا ۲/۸ میلی‌متر است. برای اولین بار در سال ۱۹۱۸ هاربتز<sup>۳</sup> میکرولیتیاژیس ریه را شرح داد [۲]. در سال ۱۹۳۳ فور<sup>۴</sup> اصطلاح PAM را بکار برد [۳]. در این بیماری جهش در ژن SLC34A2 که باعث اختلال

در عملکرد سلول‌های آلوئول نوع II می‌شود، منجر به تجمع کلسیم فسفات و تشکیل میکرولیت در فضاهای آلوئول می‌شود [۱]. اکثر بیماران مبتلا به PAM در زمان تشخیص بدون علامت هستند و بیماری معمولاً به دنبال معاینه رادیوگرافی قفسه سینه برای اهداف دیگر مشخص می‌شود [۴]. نمایش معمولی PAM در اشعه X قفسه سینه با ظاهر «طوفان شن» شناخته می‌شود. بر خلاف یافته‌های رادیولوژی که اغلب شدید هستند، تظاهرات بالینی PAM اغلب نسبتاً خفیف بوده یا بیمار فاقد علائم است [۵]. در بیماران علامت‌دار تنگی نفس شایع‌ترین علامت بوده و به دنبال آن سرفه خشک، درد قفسه سینه، هموپتیژی پراکنده و آستنی وجود دارد. بنابراین در

<sup>1</sup> Pulmonary Alveolar Microlithiasis (PAM)

<sup>2</sup> Calcospherites

<sup>3</sup> Harbitz

<sup>4</sup> Phur

بیمارانی که دارای ویژگی‌های رادیولوژیک بیماری بوده ولی فاقد علائم بالینی هستند، به ویژه در صورت داشتن سابقه خانوادگی یا خویشاوندی، باید از نظر بیماری PAM مثبت در نظر گرفته شوند [۶]. اگرچه از پیوند ریه برای درمان بیماران در مرحله آخر PAM استفاده شده است اما در حال حاضر هیچ درمان قطعی برای جلوگیری از پیشرفت PAM در دسترس نیست. همچنین در تعدادی از بیماران داروی دیفسفونات<sup>۳</sup> استفاده شده است؛ با این حال، استفاده از آن بحث برانگیز است و اثربخشی آن مورد اختلاف است [۷،۸]. هدف این مقاله معرفی یک مورد بیماری میکرولیتیازیس آلوئولار ریوی می‌باشد (کد اخلاق: IR.ARUMS.REC.1400.171).

### گزارش مورد

بیمار آقای ۳۳ ساله متاهل، دارای یک فرزند، ساکن یکی از روستاهای شمال ایران بود که با شکایت تنگی نفس به اورژانس مراجعه کرده بود. بیمار فرزند آخر خانواده بوده و ۷ خواهر و سه برادر داشت که برادر بزرگترش سه ماه قبل و در سن ۴۵ سالگی به علت بیماری قلبی فوت شده و کاندید پیوند ریه بود. پدر و مادر بیمار با هم نسبت فامیلی داشته و پسرخاله و دخترخاله بودند. پدر بیمار در سن ۶۰ سالگی و مادر در سن ۵۵ سالگی فوت شده بودند. علت مرگ بررسی نشده بود ولی پدر بیمار سابقه بیماری ریوی و مصرف اسپری داشت. شغل بیمار کشاورزی، دامپروری و زغال‌سازی بود. از ۲۰ سال قبل روزانه یک بسته مصرف سیگار داشت که از ۳ ماه قبل سیگار را ترک کرده بود. مصرف اپیوم خوراکی به مدت سه ماه در طی چند ماه قبل داشت که در حال حاضر قطع کرده بود. منزل بیمار در جنگل بوده و از بخاری زغالی جهت گرمایش استفاده می‌نمود. بیمار سرفه، دفع خلط، ارتوپنه، ادم محیطی را ذکر نمی‌کرد. خشکی صبحگاهی در حد چند دقیقه را ذکر می‌کرد و در حین فعالیت دچار تنگی نفس می‌شد. از مدت‌ها قبل دچار

یبوست بوده و از سه ماه قبل دچار کاهش اشتها شده بود. همچنین سابقه بیماری خاصی را ذکر نمی‌کرد، ولی طی یک ماه اخیر دو نوبت تنگی نفس و ضعف عمومی داشت که منجر به مراجعه به اورژانس شده بود. سابقه حساسیت غذایی یا دارویی منفی بود. بیمار سابقه جراحی فتق اینگوینال چپ داشت. سابقه سنگ کلیه نداشت. در معاینات بالینی بیمار هوشیار و آگاه بود و با حال عمومی خوب به سوالات پاسخ می‌داد. فشار خون سیستولیک ۱۱۰، فشار خون دیاستولیک ۸۰، ضربان قلب ۸۸، تعداد تنفس ۱۸، دمای بدن ۳۷/۵ و ساجوریشن بدو ورود بدون اکسیژن ۸۹ درصد بود. معاینه قلب نرمال بوده در سمع ریه کراکل دو طرفه منتشر داشته و معاینه شکم نرمال بود. معاینات اکسی پوت تو وال صفر بود و به جز رست ترمور در دست‌ها، تست سنجش میزان توانایی ریه برای بازشدن در دم ۳ سانتی‌متر بود و سایر قسمت‌های بدن در معاینه یافته پاتولوژیک نداشت. پی سی آر از نظر کووید-۱۹ منفی بود. سونوگرافی شکم و لگن نرمال گزارش گردید. برای بیمار اسپیرومتری انجام شد ولی بیمار همکاری لازم را نداشت<sup>۱</sup>. نتایج آزمایشگاهی بیمار در جدول ۱ آورده شده است. براساس یافته‌های HRCT عارضه‌ای در قلب و مدیاستن مشاهده نگردید. پلورال افیوزن رویت نشد. کانون‌های متعدد کلسیفه عمدتاً در لب‌های تحتانی و پریفرال ریه دو طرف به صورت اینتراآلوئولار دیده شد که ایجاد نمای طوفان شن<sup>۲</sup> کرده بود. کلسیفیکاسیون اینترلوبولار س—پتاها و نمای Crazy-Paving در نواحی تحتانی ریه مشاهده گردید. ساختارهای کیستیک ساب پلورال متعدد در قسمت‌های تحتانی همی توراکس دو طرفه دیده شد که ایجاد نمای Black Pleura Sign کرده بود (شکل ۱).

<sup>1</sup> Poor Effort

<sup>2</sup> Sandstorm

بیمار پس از رد کووید-۱۹ و درمان آنتی بیوتیکی و اسپری برونکودیلاتور بهبودی نسبی پیدا کرد و مراجعهای نداشته است.

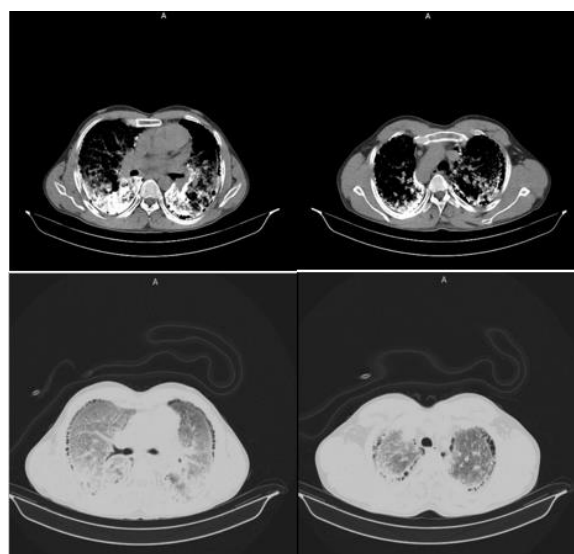
جدول ۱. نتایج آزمایشگاهی بیمار

BIOCHEMISTRY	نتیجه	HEMATOLOGY	نتیجه
قند خون (mg/dl)	۱۰۰	گلوبول های سفید (cu/mm)	۱۸۳۰۰
اوره (mg/dl)	۹	گلوبول های قرمز (Mill/mm <sup>3</sup> )	۴/۷
کراتینین (mg/ml)	۰/۷	هموگلوبین (g/dl)	۱۴
آسپاراتات آمینوترانسفراز	۲۲	هماتوکریت	۴۲/۶
آلانین آمینوترانسفراز	۳۹	M.C.V	۹۱
کلسیم (mg/dl)	۱۰/۲	M.C.H	۳۰
سدیم (mEq/l)	۱۴۸	M.C.H.C (g/dl)	۳۳
پتاسیم (mEq/l)	۳/۸	پلاکت	۳۳۵۰۰۰
منیزیم (mg/dl)	۲	PT (sec)	۱۲/۵
فسفر (mg/dl)	۳/۶	INR (Index)	۱
HbA1c	۵/۸	PTT (sec)	۳۱
کراتین فسفو کیناز (IU/l)	۳۲	ESR 1 <sup>st</sup> hr (mm/hr)	۸
فریتین (ng/ml)	۹۳	گروه خونی	O
پروتئین واکنشگر فاز حاد- C (mg/l)	۳	RH	POSITIVE
کلسیم ادرار ۲۴ ساعته (mg/24hrs)	۲۹۵	Hormone	
کراتینین ادرار ۲۴ ساعته (mg/24hrs)	۱۰۴۰	T.S.H (MiCIU/ml)	۱/۱
پتاسیم ادرار ۲۴ ساعته (mEq/l)	۱۵/۳	I پاراتیروئید هورمون (pg/ml)	۳۰
منیزیم ادرار ۲۴ ساعته (mg/24hrs)	۷۶/۷	VIT D25 OH (ng/ml)	۲۲
سدیم ادرار ۲۴ ساعته (mEq/l)	۲۲۵		
فسفر ادرار ۲۴ ساعته (mg/24hrs)	۹۴۹		
پروتئین ادرار ۲۴ ساعته (mg/24hrs)	۵۲		
حجم ادرار ۲۴ ساعته (ml)	۱۳۰۰		

### بحث

میکرولیتیازیس آلوئولار ریوی یک بیماری ریوی ژنتیکی نادر است که با کلسیفیکاسیون داخل آلوئولار<sup>۱</sup> متشکل از کلسیم و فسفر مشخص می شود و عدم تطابق علایم بالینی و یافته های رادیولوژیکی از ویژگی های بارز این بیماری است [۹] و تاکنون بیشتر از ۱۰۰۰ مورد آن گزارش شده است.

این بیماری ترجیح جنسی مشخصی نشان نمی دهد. اکثر بیماران مبتلا به PAM به ترتیب از آسیا و اروپا بوده اند. کشوری که بیشترین تعداد گزارش شده را نسبت به جمعیت دارد ترکیه است و پس از آن چین،



شکل ۱. سی تی اسکن با رزولوشن بالا نشان دهنده ندول های متعدد و

پراکنده

<sup>1</sup> Calcospherites

ژاپن، هند، ایتالیا و آمریکا قرار دارند [۱۰]. بیماران مبتلا به PAM معمولاً علایم بیماری را در دهه‌های سوم و چهارم زندگی خود نشان می‌دهند. با این حال، مواردی در نوزادان و افراد بالای ۸۰ سال نیز گزارش شده است. علاوه بر این بروز خانوادگی PAM در ژاپن، ترکیه و ایتالیا در ۵۰-۳۵ درصد موارد گزارش شده است [۱۱]. PAM به دلیل جهش‌های غیرفعال شناسایی شده در ژن SLC34A2 در بیماران، یک بیماری ژنتیکی در نظر گرفته می‌شود. این ژن روی کروموزوم 4p15 قرار دارد و از ۱۳ اگزون تشکیل شده است که در درجه اول در سلول‌های نوع ۲ آلوتولار بیان می‌شود، اما در سایر بافت‌های اپیتلیال، از جمله غدد پستانی، روده کوچک، کلیه‌ها، لوزالمعده، تخمدان‌ها، کبد، بیضه‌ها، جفت و پروستات نیز گزارش شده است [۱۲، ۱۳].

در معاینه ماکروسکوپی، ریه‌های تحت تأثیر PAM بزرگ و سنگین هستند. برش ریه‌ها اغلب یک کلسیفیکاسیون منتشر، دانه‌دار و ریز نشان می‌دهد. از نظر بافت شناسی، میکرولیت‌های PAM به صورت دوره‌ای اسید فسفات مثبت هستند و از لامل‌های متحدالمرکز آهکی در اطراف یک هسته مرکزی آمورفوس یا دانه‌ای تشکیل یافته‌اند [۱۴].

پیشرفت بیماری در بیماران مبتلا به PAM نسبتاً کند بوده و اغلب یک دوره طولانی ابتلاء قبل از بروز علائم بالینی وجود دارد. با پیشرفت PAM، بیماران معمولاً دچار تنگی نفس می‌شوند، علائم دیگری از جمله سرفه، درد قفسه سینه، هموپتیژی، آستنی و پنوموتوراکس نیز گزارش شده است. سیانوز و چنگ شدن انگشتان ممکن است در موارد جدی بروز کند. میکرولیت ممکن است در اوایل کودکی تشکیل شود، با این حال، آزمایشات عملکرد ریوی اغلب در مرحله اولیه طبیعی است. هنگامی که حجم زیادی از ریه توسط میکرولیت‌ها اشغال شود، می‌تواند باعث اختلال در تهویه محدود شود و با گذشت زمان منجر به کاهش ظرفیت پرفیوژن شود. این منجر به

هیپوکسمی، افزایش سطح CO<sub>2</sub> شریانی، فیبروز ریوی، نارسایی تنفسی و در نهایت کورپولمونل می‌شود [۱۵، ۱۶]. آزمایش خون معمول، از جمله فسفات و کلسیم سرم، معمولاً در بیماران مبتلا به PAM طبیعی است. مشخص شده است که در بیماران خاص مبتلا پروتئین کموتاکتیک مونوسیت سرمی-۱<sup>۱</sup>، پروتئین سورفاکتانت A-(SP) و SP-D افزایش یابد [۲۲]. این پروتئین‌ها ممکن است به طور بالقوه به عنوان نشانگرهای زیستی تشخیصی عمل کنند و یا برای نشان دادن فعالیت و پیشرفت PAM استفاده شوند [۱۱، ۱۷]. در مردان مبتلا، کلسیفیکاسیون خارج ریوی در سیستم تولیدمثلی مردان می‌تواند منجر به آتروفی بیضه، آزواسپرمی انسدادی و تومور شود [۱۸، ۱۹]. درگیری‌های قلبی نیز در بیماران مبتلا به PAM گزارش شده است [۲۰]. ویژگی‌های معمول PAM در رادیوگرافی ساده قفسه سینه یک الگوی ریز دانه‌ای ریز و پراکنده است که ظاهر «طوفان شن» را ایجاد می‌کند. درگیری انتشار هر دو ریه به طور کلی در مناطق میانی و تحتانی بیشتر مشهود است [۲۱].

یافته‌های مربوط به HRCT را می‌توان به چهار مرحله تقسیم کرد. فاز اول که به عنوان پیش کلسیمی در نظر گرفته می‌شود، به دلیل تعداد کم و اندازه کمتر از کلسیفیکاسیون میکرولیت‌ها، ظاهری معمولی ندارد. فاز دوم ویژگی‌های مشخصه ظاهر «طوفان شن» است. میکرولیت‌ها تمایل به توزیع در ریه‌ها دارند، غلظت بیشتری معمولاً در نواحی داخلی و تحتانی مشاهده می‌شود، اگرچه ممکن است مرز قلب و دیافراگم هنوز به وضوح مشخص شود. مرحله چهارم با پیشرفت قابل توجهی در تعداد و اندازه رسوبات کلسیکی مشخص می‌شود که منجر به کلسیفیکاسیون شدید بینابین و سرورز پلور، که ظاهر کلی «ریه‌های سفید» را نشان می‌دهد. مرحله اول معمولاً در

<sup>1</sup> Serum Monocyte Chemotactic Protein-1

کودکان، مرحله دوم در نوجوانی و دو مرحله آخر در سال‌های بعدی زندگی مشاهده می‌شود [۲۲]. تشخیص PAM در رادیوگرافی ریه مشخص می‌شود. نمونه‌برداری از ریه در موارد مشکوک مورد نیاز است. در موارد خاص میکروولیت‌ها را می‌توان در BALF یا خلط شناسایی کرد که نشان می‌دهد این ممکن است جایگزینی بالقوه برای نمونه‌برداری از ریه به عنوان روش تشخیصی PAM باشد. آزمایش جهش در ژن SLC34A2 هنگام غربالگری اعضای خانواده بیمار ممکن است کمک کند، اما برای تشخیص PAM ضروری نیست [۹].

سل میلیاری، سارکوئیدوز، پنوموکونیوز، پروتئینوز آلئوئول ریوی، هموسیدروز ریوی و آمیلوئیدوز در تشخیص افتراقی PAM در نظر گرفته می‌شود [۹]. در حال حاضر هیچ گایدلاینی برای درمان PAM وجود ندارد. مطالعات قبلی عدم تأثیر استروئیدهای سیستمیک، عوامل کلات‌کننده کلسیم و شستشوی برونش ریوی در کاهش پیشرفت بیماری را نشان داده‌اند. اتودرونات دی سدیم قبلاً به دلیل توانایی احتمالی آن در مهار رسوب  $\text{Ca}_3(\text{PO}_4)_2$  و

برطرف کردن کلسیفیکاسیون‌های تشکیل شده تجویز شده است [۲۳]. برخی مطالعات قبلی توانایی آن را در بهبود عملکرد ریه و ظاهر رادیوگرافی نشان داده‌اند. با این حال، گزارش‌های دیگر نشان داده‌اند که این روش درمانی موثر نیست. پیوند ریه می‌تواند در مراحل پایانی PAM انجام شود و قبلاً منجر به بهبود عملکرد بطن راست شده است [۸]. میزان بقا و خطر عود پس از پیوند ریه نیاز به مطالعه بیشتر دارد. با این حال تاکنون هیچ عود PAM پس از پیوند ریه گزارش نشده است [۸].

### نتیجه‌گیری

در افراد با تنگی نفس پیشرونده و سابقه فامیلی بیماری ریوی لازم است گرافی ریه کنترل گردد تا بیماری‌های ژنتیکی ریوی احتمالی مانند میکروولیتیاژیس زودتر تشخیص داده شده و مداخلات لازم بعمل آید. اگرچه این بیماری نادر می‌باشد ولی در بیماران با تنگی نفس پیشرونده و فاقد بیماری قلبی بایستی به فکر این بیماری باشیم.

### References

- 1- Tebay A, Bouti K. Pulmonary alveolar microlithiasis-report of two new cases and review of the literature. *Health Sci.* 2021 Jun 26;2:1-8
- 2- Stamatopoulos A, Patrini D, Mitsos S, Khroya R, Borg E, Hayward M, et al. An unusual late onset of pulmonary alveolar microlithiasis: A case report and literature review. *Respir Med Case Rep.* 2017 Jan;22:24-7.
- 3- Travis WD, Galvin JR. Non-neoplastic pulmonary lymphoid lesions. *Thorax.* 2001 Dec;56(12):964-71.
- 4- Shaw BM, Shaw SD, McCormack FX. Pulmonary Alveolar Microlithiasis. *Semin Respir Crit Care Med.* 2020 Apr;41(2):280-287.
- 5- Mahmood K, Ubaid M, Mahmood A. Pulmonary microlithiasis—A case report. *Respir Med Case Rep.* 2016 Jan;19:112-4.
- 6- Qian X, Wu X, Liu X. Pulmonary alveolar microlithiasis with finger clubbing: A case report and literature review. *Exp Ther Med.* 2016 Apr;11(4):1381-4.
- 7- Bendstrup E, Jönsson ÅL. Pulmonary alveolar microlithiasis: no longer in the stone age. *ERJ Open Res.* 2020 Jul;6(3).
- 8- Jindal A, Rahulan V, Balasubramani G, Dutta P, Attawar S. Pulmonary alveolar microlithiasis: A rare disease treated with lung transplantation, first case from India. *Lung India.* 2019 Nov;36(6):546.
- 9- Kosciuk P, Meyer C, Wikenheiser-Brokamp KA, McCormack FX. Pulmonary alveolar microlithiasis. *Eur Respir Rev.* 2020 Dec;29(158):200024.

- 10-Sigur E, Roditis L, Labouret G, Bieth E, Simon S, Martin-Blondel A, et al. Pulmonary alveolar microlithiasis in children less than 5 years of age. *J Pediatr X*. 2020 Feb;217:158-64.
- 11-Saito A, Takamiya R, Fujitani N, Arika S, Kuronuma K, Chiba H, et al. Pulmonary Alveolar Microlithiasis~ Epidemiology in Japan and Developing treatment strategies in a novel mouse model. *Eur Respir J*. 2019; 54: Suppl. 63, OA2145.
- 12-Simon CT, Lewis TC, Neemuchwala F, Arteta M, Rabah R. Pulmonary alveolar microlithiasis: a case report with a novel mutation in the SLC34A2 gene and review of the literature. *Hum Pathol (N Y)*. 2018 Sep;13:33-5.
- 13-Jönsson ÅL, Bendstrup E, Mogensen S, Koprass EJ, McCormack FX, Campo I ,et al. Eight novel variants in the SLC34A2 gene in pulmonary alveolar microlithiasis. *Eur Respir J*. 2020 Feb;55(2).
- 14-Sousa AC, Santos JC, Landolt C, Gomes C, Dias-Pereira P, Baptista CS. Clinicopathological and imaging features of pulmonary alveolar microlithiasis in a dog—a case report. *BMC Vet Res*. 2020 Dec;16(1):1-6.
- 15-Brandenburg VM, Schubert H. Pulmonary alveolar microlithiasis. *N Engl J Med*. 2003 Apr ;348(16):1555. doi: 10.1056/NEJMicm020034
- 16-Haw A, Shah R, Strachan P. Progression of pulmonary alveolar microlithiasis to pulmonary hypertension and cor pulmonale. *Chest*. 2019 Oct;156(4):A1847-8.
- 17-Bonella F, Long X, He X, Ohshimo S, Griese M, Guzman J, Costabel U. Serum YKL-40 is a reliable biomarker for pulmonary alveolar proteinosis. *Respirology*. 2017 Oct;22(7):1371-8.
- 18-Al Umairi R, Al Lawati F, Al-Riyami M, Al Kindi F, Kamona A, Al Busaidi F, et al. Pulmonary alveolar microlithiasis: a case report. *Oman Med J*. 2020 Mar;35(2):e115.
- 19-Al-Maghrabi H, Mokhtar G, Al-Maghrabi J, Meliti A. Pulmonary alveolar microlithiasis: a report of two unique cases. *Respir Med Case Rep*. 2020 Jan;29:100980.
- 20-Samrah S, Shraideh H, Rawashdeh S, Khassawneh B. Tricuspid valve calcification in familial pulmonary alveolar microlithiasis: a case report. *Ann Med Surg (Lond)*. 2020 Jul;55:256-9.
- 21-Chen CW, Wu FZ. Progressive sandstorm lung in pulmonary alveolar microlithiasis. *Ann Thorac Surg*. 2019 Jan;107(1):e55.
- 22-Mittal R, Kumar R, Srikanth JK, Yadav SR, Chandak R, Chakrabarti S. Pulmonary alveolar microlithiasis: Blizzard of lung. *Monaldi Arch Chest Dis*. 2021 Jun; 91:1709
- 23-Alrossais NM, Alshammari AM, Alrayes AM, Mohammad N, Al-Amoodi MJ, Almutairi AM, et al. Pulmonary hypertension and polycythemia secondary to pulmonary alveolar microlithiasis treated with sequential bilateral lung transplant: a case study and literature review. *Am J Case Rep*. 2019;20:1114.