

## درمان شکستگی‌های چند قطعه‌ای انتهای استخوان ران (تیپ ۳) با استفاده از

### پلاک کندیلر لاکینگ

امین مرادی<sup>۱</sup>، بهاره پهلوان<sup>۲\*</sup>، علی صدیقی<sup>۱</sup>، یاسمین پهلوان<sup>۳</sup>

<sup>۱</sup> گروه اورتوپدی، دانشکده پزشکی، دانشگاه علوم پزشکی تبریز، تبریز، ایران <sup>۲</sup> دانشجوی پزشکی، دانشکده پزشکی، دانشگاه علوم پزشکی تبریز،

تبریز، ایران <sup>۳</sup> واحد پژوهش، معاونت پژوهشی، دانشگاه علوم پزشکی اردبیل، اردبیل، ایران

\* نویسنده مسئول. تلفن: ۰۴۵۱۵۵۲۲۰۸۶ فاکس: ۰۴۵۱۵۵۲۲۲۶۴ آدرس پست الکترونیک: pahlavan2009@yahoo.com

#### چکیده

**زمینه و هدف:** درمان شکستگی‌های چند قطعه‌ای بسیار دشوار و با عوارض زیاد همراه می‌باشد. شکستگی‌های خرد شده انتهای تحتانی استخوان ران معمولاً در افراد مسن مبتلا به استئوپروز به دنبال تروماهای خفیف و در افراد جوان به دنبال تروماهای شدید ایجاد می‌شود. هدف از مطالعه حاضر بررسی نتایج درمان شکستگی‌های چند قطعه‌ای انتهای تحتانی استخوان ران با استفاده از پلاک‌های کوندیلر لاکینگ می‌باشد. با شناخت بهتر عوارض این روش درمانی جدید می‌توان جهت یافتن روش‌های مؤثر تر برای درمان شکستگی‌های دیستال فمور تیپ ۳ در مطالعات بعدی گام‌های مؤثری برداشت.

**روش کار:** در یک مطالعه توصیفی آینده نگر ۴۷ بیمار که دچار شکستگی چند قطعه‌ای داخل مفصلی انتهای تحتانی استخوان ران بودند و دو هفته از زمان شکستگی شان گذشته بود، وارد مطالعه شدند و با استفاده از پلاک کوندیلر لاکینگ درمان شدند. بیماران هفته اول و دوم، ماه اول، سوم و ششم معاینه شدند و از نظر وجود عفونت، دامنه حرکتی زانو، وضعیت جوش خوردن و بد جوش خوردن مورد ارزیابی قرار گرفت. اطلاعات بدست آمده با کمک روش‌های آماری توصیفی (فراوانی-درصد و میانگین± انحراف معیار) و نرم افزار آماری SPSS 15 تجزیه تحلیل گردید و مقدار  $p$  کمتر از ۰/۰۵ معنی دار در نظر گرفته شد.

**یافته‌ها:** در این مطالعه ۵۳/۲٪ شکستگی‌ها بسته و ۴/۴٪ باز تیپ I و ۴۰/۴٪ از نوع باز تیپ IIIA بوده‌اند. میزان جوش خوردگی جوش نخوردگی به ترتیب ۸۰/۹٪ و ۲۱/۳٪، بروز عفونت ۱۹/۱٪ و دامنه حرکتی زانو  $۲۴/۴۷ \pm ۱۰۵/۷۴$  درجه و با حداکثر تأخیر اکتانسیون ۲۰ درجه گردیده است.

**نتیجه گیری:** در مطالعه حاضر مشخص شد که پلاک‌های لاکینگ مخصوص دیستال فمور این امکان را فراهم می‌کند که درمان شکستگی‌های خرد شده دیستال فمور (تیپ C3) با عوارض کمتری از نظر عفونت، مال یونیون و نان یونیون توأم باشد.

**کلمات کلیدی:** شکستگی تحتانی استخوان ران؛ پلاک؛ کندیلر لاکینگ

دریافت: ۹۰/۵/۳ پذیرش: ۹۰/۱۱/۱۵

#### مقدمه

ترومای مستقیم و غیر مستقیم قرار دارد. بیماران با شکستگی دیستال استخوان فمور اغلب با درد و دفرمیتة و ضعف و عدم توانایی حرکت دادن پا مراجعه می‌کنند و بیماران اغلب سابقه ای از افتادن را هم بیان می‌کنند. بیماران جوانتر اغلب سابقه ترومای

از نظر پاتوفیزیولوژی قسمت دیستال استخوان فمور قیفی شکل است و قسمت قویتر اپیفیزال استخوان که قسمت ضعیفتر و نازکتر متافیزال استخوان را احاطه کرده است در معرض شکستگی ناشی از

مقاله حاضر حاصل از پایان نامه پزشکی دانشگاه علوم پزشکی تبریز با شماره ثبت ۷/۴-۱۸۸ می‌باشد.

لطفاً به این مقاله به شکل زیر ارجاع دهید:

Moradi A, Pahlavan B, Sadigi A, Pahlavan Y. Treatment of Comminuted Intra-Articular Distal Femur Fractures with Locking Condylar buttress Compression Plate. J Ardabil Univ Med Sci. 2012; 12(1): 77-84. (Full Text in Persain)

برای اینکه نتیجه درمان شکستگی دیستال فمور موفقیت آمیز باشد پیش شرط های زیر لازم است: الف) سطح مفصلی دیستال فمور پس از جا اندازی، بطور کامل اعاده گردد. ب) پس از جا اندازی شکستگی قرار گیری یک اندام اعاده شود و تیبیا و فمور در امتداد مناسب همدیگر قرار گیرند. ج) قطعات شکستگی بطور محکم به یکدیگر تثبیت شوند تا بتوان حرکت مفصل را هر چه سریعتر شروع کرد. د) دستکاری قطعات شکستگی حداقل باشد تا خون رسانی قطعات حفظ شود و جوش خوردن شکستگی مختل نگردد [۷-۴].

در صورت فراهم نشدن هر کدام از شرایط فوق، عوارض جدی از قبیل عدم جوش خوردن، بد جوش خوردن، عفونت، محدودیت حرکتی زانو و نکروز آواسکولار قطعات شکستگی می تواند اتفاق بیافتد [۹-۷، ۱].

امروزه تقریباً تمامی شکستگی های این ناحیه تحت عمل جراحی جا اندازی باز و فیکساسیون داخلی قرار میگیرند تا نتایج درمانی بهتر شوند.

لذا هدف از مطالعه حاضر بررسی نتایج روش جدید درمان شکستگی های چند قطعه ای دیستال استخوان ران به وسیله پلاک های کندیلا ر باترس از نوع لاکینگ می باشد. با شناخت بهتر عوارض این روش درمانی جدید می توان جهت یافتن روش های مؤثر تر برای درمان شکستگی های دیستال فمور تیپ ۳ در مطالعات بعدی گام های مؤثری برداشت.

### روش کار

در یک مطالعه توصیفی آینده نگر ۴۷ بیمار دچار شکستگی چند قطعه ای داخل مفصلی دیستال فمور با محدوده سنی ۱۸-۸۰ سال بطوریکه کمترین سن ۱۹ سال و بیشترین سن ۷۴ سال بود و بیشتر افراد ۲۳ ساله بودند مورد مطالعه قرار گرفت. این پژوهش در مرکز آموزشی و درمانی شهدای تبریز به عنوان مرکز ترومای شمال غرب کشور انجام گرفت.

با انرژی زیاد را داشته اند و اغلب آسیب بافت نرم نیز در آنها وجود دارد. از این رو در همه بیماران ارزیابی دقیق کل اندام از نظر وجود زخم باز و سندرم کمپارتمان و آسیب عروقی لازم است [۳-۱]. جهت ارزیابی نوع شکستگی می بایست گرافی قدامی خلفی و لترال از بیماران بعمل آید و همچنین گرافی از کل فمور برای ارزیابی شکستگی های همراه و دفرمیته لازم است. درمان شکستگی های دیستال استخوان فمور اگر بصورت چند قطعه ای و داخل مفصلی باشد، بسیار دشوار است خصوصاً اگر شکستگی به دنبال جای گزینی کامل مفصلی اتفاق افتاده باشد [۴، ۱]. این شکستگی ها با عوارض زیادی همراه می باشند که شامل عدم جوش خوردن، بد جوش خوردن، عفونت و عوارض بالینی از جمله ترومبوآمبولی می باشد [۳].

بروز این شکستگی ها در دو رده سنی بیشتر است: یکی در افراد جوان با ترومای شدید و انرژی زیاد و دیگری در افراد مسن به دنبال ترومای خفیف. با توجه به بالا رفتن سن متوسط جامعه، شیوع زیاد پوکی استخوان و نیز افزایش تصادفات رانندگی، شکستگی های خرد شده دیستال فمور نیز با شیوع بیشتری دیده می شود [۴، ۲].

بر اساس طبقه بندی AO شکستگی های دیستال فمور به سه گروه A, B, C تقسیم می شوند. شکستگی های گروه A به شکستگی های خارج مفصلی ۱، گروه B به شکستگی های داخل مفصلی ناقص ۲ و شکستگی های گروه C به شکستگی های کامل یا تمام داخل مفصلی ۳ اطلاق می شود. خود گروه C نیز بسته به این که بدون خردشدگی، با خردشدگی خارج مفصلی و یا با خرد شدگی داخل مفصل زانو همراه باشد به ترتیب به سه زیر گروه C1، C2، و C3 تقسیم می شوند [۱]. طبقه بندی AO ارزش پروگنوستیک دارد، بطوریکه درمان شکستگی های گروه C و عوارض ناشی از آنها به مراتب از گروه A و B بیشتر است و این مشکلات در زیر گروه C3 از همه بیشتر رویت می شود [۱].

از ۲ سانتیمتر در محل شکستگی (دامن حرکتی زانو: در معاینه بالینی دامنه حرکتی زانو از حداکثر اکستانسیون تا حداکثر فلکسیون زانو بر اساس درجه پس از پیگیری ۶ ماهه، داده‌های بدست آمده بوسیله روش‌های آماری توصیفی (فراوانی-درصد و میانگین  $\pm$  انحراف معیار) آزمون تفاوت میانگین و آزمون رابطه مجذور کای با استفاده از نرم افزار آماری SPSS 15 مورد بررسی قرار گرفت. مقدار  $p$  کمتر از ۰/۰۵ معنی‌دار در نظر گرفته شد.

### یافته ها

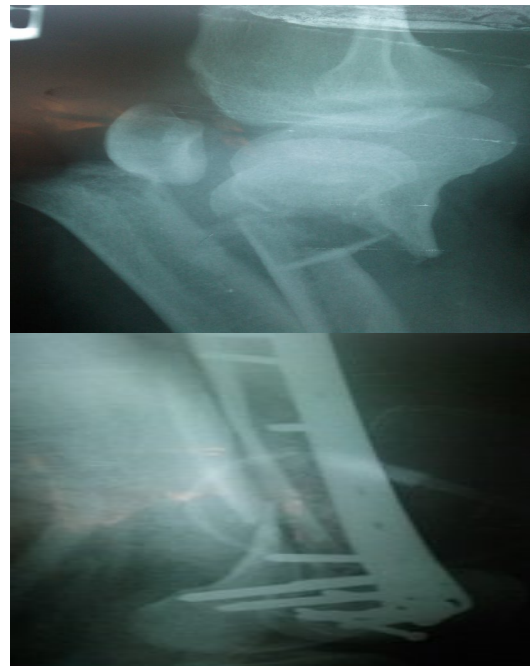
در این مطالعه نتایج درمانی ۴۷ بیمار با شکستگی خرد شده داخل مفصلی دیستال فمور که تحت جراحی با پلاک لاکینگ کندیلار باترس قرار گرفته بودند مورد بررسی قرار گرفت. میانگین سنی افراد مورد مطالعه  $38/23 \pm 15/00$  بود. ۳۱ نفر (۶۶٪) مرد و ۱۶ نفر (۴۳٪) زن بودند. نوع شکستگی ۵۳/۲٪ شکستگی‌ها از نوع بسته و ۶/۴٪ از نوع باز تیپ ۱ و ۴۰/۴٪ از نوع باز تیپ ۲ بود. علت شکستگی در این مطالعه ۵۷/۴٪ به علت تصادف و ۱۹/۱٪ به علت سقوط و ۲۳/۴٪ به علت زمین خوردن بوده است.

وضعیت جوش خوردن در این مطالعه ۸۰/۹٪ افراد جوش خوردگی و ۱۹/۱٪ عدم جوش خوردگی برآورد شد. عفونت در ۱۹/۱٪ از افراد مورد مطالعه وجود داشت. در این مطالعه ۲۱/۳٪ بد جوش خوردگی در بیماران دیده شد.

در این مطالعه ۸/۵٪ شکستگی‌ها از نوع زاویه دار و ۲۷/۳٪ از نوع کوتاه شدگی و ۸/۵٪ از نوع چرخش زیاد بوده است.

میانگین حداکثر فلکسیون در بین افراد مورد مطالعه ۱۱۰ درجه با بیشترین مقدار ۱۴۰ درجه و کمترین مقدار ۷۰ درجه بوده است و در بیشتر افراد ۱۳۰ درجه بوده است. میانگین حداکثر اکستانسیون در بین افراد مورد مطالعه  $5/46 \pm 8/89$  با بیشترین مقدار

بیماران دچار شکستگی چند قطعه‌ای داخل مفصلی دیستال فمور که کمتر از دو هفته از زمان شکستگی آنها می‌گذشت وارد مطالعه شدند. بیماران با آگاهی کافی از عوارض شکستگی و درمان و نیز تکمیل فرم رضایت نامه بستری شدند. فرم جمع آوری اطلاعات برای تمام بیماران تکمیل و ضمیمه پرونده آنها گردید. محل عمل جراحی بیماران در هفته اول، هفته دوم، ماه اول، ماه سوم و ماه ششم در درمانگاه بیمارستان شهدا مورد معاینه قرار گرفت. معاینه حرکات زانو از هفته دوم آغاز می‌شد و در معاینه های بعدی دامنه حرکتی زانو اندازه گیری و از زانو و محل شکستگی گرافی در خواست و فرم مربوطه تکمیل شد (شکل ۱).



شکل ۱. شکستگی خرد شده دیستال فمور قبل و بعد از انجام جراحی

در پایان درمان متغیرهای زیر ارزیابی شدند: (۱) وضعیت جوش خوردن: در بررسی رادیولوژیک (رخ و نیم رخ) تراپکولها حداقل در سه کورتکس از محل شکستگی عبور کنند. (۲) عفونت: وجود ترشحات چرکی واضح و یا جواب کشت مثبت از ترشحات (۳) بد جوش خوردن: ایجاد زاویه بیش از ۱۰ درجه، روتاسیون و چرخش بیش از ۲۰ درجه و کوتاهی بیش

هدف کلی از درمان شکستگی های این ناحیه باز گرداندن بیشترین عملکرد در کمترین زمان بوسیله ی سالم ترین و راحت ترین روش است. شروع هر چه سریع تر حرکات و بازگشت به محیط زندگی در روند بهبودی بیماران بسیار موثر است و یکی از مزایای مهم استفاده از جراحی باز در درمان شکستگی های دیستال فمور شروع سریع حرکات بعد از جراحی می باشد [۶،۷].

در گذشته برای درمان شکستگی های دیستال فمور از تراکشن استخوانی به مدت یک ماه استفاده می کردند و بعد درمان را با دو ماه Cast brace ادامه می دادند این نوع درمان با عوارض شدید از جمله محدودیت حرکتی زانو و بد جوش خوردن و کوتاهی اندام همراه است [۵-۳].

امروزه تقریباً تمامی شکستگی های این ناحیه تحت عمل جراحی جا اندازی باز و فیکساسیون داخلی (ORIF) قرار می گیرند تا نتایج درمانی بهتر شود. برای تثبیت شکستگی های این ناحیه، وسایل مختلفی پیشنهاد شده است. پلاک های درجه دار، Dynamic Condylar Screw و میله های داخل مدولاری و پلاک های کندیلار باترس جزو ابزارهایی هستند که برای تثبیت این شکستگی ها توصیه شده اند ولی برای شکستگی تیپ C3 (داخل مفصلی خرد شده) تنها وسیله ای که قابل استفاده است پلاک های کندیلار باترس می باشد [۱۵-۱۰، ۳].

در مطالعه ما میانگین سنی بیماران  $38/23 \pm 15$  بود بطوریکه کمترین سن ۱۹ سال و بیشترین سن ۷۴ ساله بودند بیشتر افراد ۱۹ ساله بودند که ۶۶٪ این افراد مرد و ۳۴٪ زن بودند. در مطالعه ای افراد با سن ۱۵ تا ۸۵ سال که بیشتر افراد ۴۳ ساله بودند مورد بررسی قرار گرفتند. در این مطالعه ۶۳٪ زن و ۳۷٪ مرد بودند.

در مطالعه ما ۵۷/۴٪ شکستگی ها بعلت تصادف و ۱۹/۱٪ بعلت سقوط و ۲۳/۴٪ بعلت زمین خوردن بود. در حالیکه در این مطالعه ۶۳٪ به علت تصادف

۲۰ و کمترین مقدار صفر درجه بوده است و در بیشتر افراد صفر درجه بوده است.

میانگین دامنه حرکتی زانو در افراد مورد مطالعه  $140/47 \pm 24/47$  درجه با بیشترین مقدار ۱۴۰ درجه و کمترین مقدار ۶۰ درجه بوده است و در بیشتر افراد ۱۳۰ درجه بوده است.

بررسی نتایج آزمون ضریب همبستگی پیرسون نشان داد که بین سن و دامنه حرکتی زانو ارتباط معنی داری وجود ندارد ( $p:0/27$  و  $n:47$  و  $r:-0/08$ )

بررسی نتایج آزمون ضریب همبستگی پیرسون نشان داد که بین سن و ماکسیمم اکسترنسیون ارتباط آماری معنی داری وجود ندارد. ( $p:0/39$  و  $n:47$  و  $r:0/04$ ).

بررسی نتایج آزمون ضریب همبستگی پیرسون نشان داد که که میزان عفونت در نوع بسته ۴٪ و در باز تیپ ۱ ۳۳٪ و در باز نوع ۳ a ۳۶٪ بوده است.

میانگین دامنه حرکتی زانو در جنس مرد  $105/16 \pm 4/29$  و در جنس زن  $6/56 \pm 106/87$  بود. میانگین حداکثر فلکسیون در جنس مرد  $111/25 \pm 6/38$  و در جنس زن  $110/32 \pm 3/63$  درجه بود.

میانگین حداکثر اکسترنسیون در جنس مرد  $5/16 \pm 1/02$  و در جنس زن  $4/37 \pm 1/28$  بود. بررسی نتایج آزمون ضریب همبستگی پیرسون نشان داد که بین سن و ماکسیمم فلکسیون ارتباط آماری معنی داری وجود ندارد ( $p:0/32$  و  $n:47$  و  $r:-0/06$ ).

## بحث

شکستگی های دیستال فمور اغلب به صورت خرد شده می باشد. بیماران جوان اغلب آسیب هایی با شدت بالا دارند و بیماران با سن بالا اغلب استخوان استئوپوریتیک دارند. در هر دو این گروه ها درمان کنزرواتیو غیر رضایت بخش است و فیکساسیون داخلی نیز مشکل است [۴-۱].

درجه بود. نمونه های این مطالعه اگر چه از نظر سنی گسترده اند ولی بیشتر آنها حالت چند قطعه ای نداشتند و گرنه تنها با DCS امکان تثبیت این شکستگی‌ها وجود نداشت. مزایای این روش استفاده آسان با فیکساسیون خوب و شروع سریع حرکات است. در مطالعه دیگری میانگین فلکسیون ۱۱۰ درجه با کمترین میزان ۴۰ درجه و بیشترین مقدار ۱۴۰ درجه بود [۶-۹].

در مطالعه ما متوسط زمان جوش خوردن ۵ ماه (۲۰ هفته) بود که در مطالعات دیگر متوسط زمان جوش خوردن در استفاده از تراکشن ۱، ۱۶/۵ هفته و در استفاده از کست-بریس ۲ و در این نوع شکستگی ۱۵/۱ هفته و در استفاده از نیلینگ ۳، ۱۳/۵ هفته بود که این اختلاف نیز با توجه به اینکه در مطالعه ما شکستگی‌ها بیشتر از نوع خرد شده بود و جوش خوردن دیر اتفاق می افتد این اختلاف توجیه می‌گردد [۸].

در مطالعه دیگری نتایج سه روش درمان شکستگی های دیستال فمور مقایسه شد. در این مطالعه ۱۳٪ بد جوش خوردگی در استفاده از تراکشن ۱۵٪ در استفاده از کست-بریس و ۴٪ در استفاده از نیلینگ وجود داشت. در مطالعه ما ۲۱/۳٪ بد جوش خوردگی وجود داشت [۹].

در این مطالعه همچنین ۶٪ عفونت در تراکشن و ۴ درصد در نیلینگ وجود داشت. در استفاده از کست-بریس عفونت وجود نداشت. در مطالعه ما ۱۹/۱٪ عفونت وجود داشت [۸].

با توجه به اینکه این مطالعات در بیماران با شرایط متفاوت با مطالعه ما انجام گرفته اختلافات موجود با مطالعه ما توجیه می‌گردد. در بسیاری از این مطالعات شکستگی‌ها خرد شده نبودند یا مثلا شکستگی در قسمت سوپرا کوندیلر نبوده است. بنابر این نتایج را به طور کامل نمی‌توان با نتایج این مطالعات مقایسه نمود.

۳۷٪ بعلت زمین خوردن بوده است و سقوط وجود نداشت.

در مطالعه دیگری که توسط شورینگ و مجیت<sup>۱</sup> انجام شده است، ۲۱ نمونه شکستگی خارج مفصلی و داخل مفصلی دیستال فمور با یک وسیله استاندارد به نام DCS پلاک تثبیت شد. در مطالعه این پژوهشگران دامنه سنی بیماران ۲۲ تا ۹۱ سال بود. در این مطالعه دو مورد (۹٪) نان یونیون وجود داشت که نیاز به گرفت پیدا کردند. در مطالعه دیگری که توسط ویزلی و همکارانش با عنوان درمان شکستگی های دیستال فمور با پلاک کندیلار لاکینگ انجام گرفته است میزان جوش خوردن ۹۱٪ بود که در مطالعه ما ۸۰/۱٪ بود. در این مطالعه ۴ مورد (۹٪) نان یونیون وجود داشت. در مطالعه ما ۱۹/۱٪ عدم جوش خوردگی وجود داشت [۶،۷].

در مطالعه شورینگ موردی از عفونت دیده نشد. در مطالعه دیگری ۳ مورد (۶٪) عفونت دیده شد [۶]. در مطالعه ما ۱۹/۱٪ عفونت دیده شد. البته در مطالعه ما ۴۷٪ شکستگی‌ها از نوع باز بوده که در مطالعه ذکر شده ۱۹٪ بوده است و با توجه به اینکه عفونت در شکستگی‌های باز بیشتر دیده می‌شود این اختلاف توجیه می‌شود [۶].

همچنین در مطالعه مجیت ۹٪ بد جوش خوردگی وجود داشت در مطالعه ما ۲۱/۳٪ بد جوش خوردگی وجود داشت [۶].

در این مطالعه اکستانسیون کامل در ۱۰۰٪ موارد دیده شد که در مطالعه ما نیز در بیشتر افراد صفر درجه (کامل) بود. در مطالعه دیگری نیز میانگین اکستانسیون صفر درجه بود.

در مطالعه دیگران میانگین فلکسیون ۱۱۲ درجه با کمترین مقدار ۸۰ و بیشترین مقدار ۱۳۰ درجه بوده [۷] که در مطالعه ما میانگین فلکسیون ۱۱۰ درجه با بیشترین مقدار ۱۴۰ درجه و کمترین مقدار ۷۰

<sup>1</sup> Shewring & Meggitt

می کند که درمان شکستگی‌های خرد شده دیستال فمور (تیپ C3) با عوارض کمتری از نظر عفونت، مال یونیون و نان یونیون توام باشد. امروزه پلاک‌های لاکینگ مخصوص دیستال فمور تنها گزینه مناسب برای درمان شکستگی‌های خرد شده دیستال فمور (تیپ C3) می‌باشد. یافته‌های مطالعه حاضر می‌تواند پزشکان، بیماران و جامعه علمی را با وضعیت جوش خوردن و نیز عوارض این روش درمانی جدید آشنا نماید و در مطالعات بعدی برای درمان شکستگی‌های دیستال فمور تیپ ۳ راه گشا باشد. این مطالعه یک مطالعه توصیفی آینده‌نگر با تعداد بیماران محدود می‌باشد. در صورتی که بتوان مطالعه مقایسه‌ای طراحی کرد که بتواند بدون ایرادات اخلاقی این روش درمانی را با روش استاندارد دیگر مقایسه کند مفید خواهد بود.

از حدود ۲ سال پیش به طور آزمایشی استفاده از این پلاک‌ها در مرکز آموزشی درمانی بیمارستان شهدا آغاز شده است. هزینه استفاده از این پلاک‌ها بالاست، با این حال از آنجا که وسیله جایگزین مناسب‌تری برای آن وجود ندارد، بکارگیری آن در شکستگی‌های زیر گروه C3 ضروری به نظر می‌رسد.

### نتیجه گیری

شکستگی‌های خرد شده دیستال فمور بخصوص اگر از نوع از باز باشند و به دنبال ترومای شدید و با انرژی بالا اتفاق بیافتند با عوارض جدی همراهند. تثبیت کامل شکستگی‌های تیپ C3 دیستال فمور فقط با استفاده از پلاک باترس میسر است. پلاک‌های لاکینگ مخصوص دیستال فمور این امکان را فراهم

### References

- 1- Brien PJ, Meek RN, Blachut PA, Broekhuysen MH. Rockwood and greens fractures in adults. 6th ed. Philadelphia. Lippincott Williams & Wilkins. 2006; 1916-67
- 2- Giles JB, DeLee JC, Heckman JD, Keever JE. Supracondylar-intercondylar fractures of the femur treated with a supracondylar plate and lag screw. J Bone Joint Surg Am. 1982 Jul; 64(6): 864-70
- 3- Halpenney J, Rorabeck CH. Supracondylar fractures of the femur: results of treatment of 61 patients. Can J Surg. 1984 Nov; 27(6): 606-9.
- 4- Johnson EE. Combined direct and indirect reduction of comminuted four-part intraarticular T-type fractures of the distal femur. Clin Orthop. 1988 Jun; (231): 154-62
- 5- Joseph FR. Evaluation of the Zickel supracondylar fixation device. Clin Orthop. 1982 Sep; (169): 190-6
- 6- Shewring DJ, Meggitt BF. Fractures of the distal femur treated with the AO dynamic condylar screw. J Bone Joint Surg [Br]. 1992 Aug; 74-B: 122- 25
- 7- Leung KS, Shen WY, So WS, Mul LT, Grosse A. Interlocking intramedullary nailing for supracondylar and intercondylar fractures of the distal part of the femur. J Bone Joint Surg Am. 1991 Mar; 73(3): 332-40.
- 8- Jaakkola JI, Lundy DW, Moore T, Jones B, Ganey TM, Hutton WC. Supracondylar femur fracture fixation: Mechanical comparison of the 95° condylar side plate and screw versus 95° angled blade plate. Acta Orthop Scand. 2002 Jan; 73(1): 72-6.
- 9- Kolmert L, Egund N, Persson BM. Internal fixation of supracondylar and bicondylar femoral fractures using a new semielastic device. Clin Orthop. 1983 Dec; (181): 204-19.
- 10- Paige W. Operative Orthopedic. 11<sup>th</sup> ed. Philadelphia. Mosby. 2008 .PP:3170-91.

- 11- Fankhauser F, Gruber G, Schippinger G, Boldin C, Hofer HP, Grechenig W, et al. Minimal-invasive treatment of distal femoral fractures with the LISS (Less Invasive Stabilization System). *Am J Orthop (Belle Mead NJ)*. 2004 May; 33(5): 250-5.
- 12- Pryor GA, Doran A. Fractures of the distal femur: the role of the Zickel supracondylar fixation device. *Injury*. 1988 Nov; 19(6): 410-4.
- 13- Lucas SE, Seligson D, Henry SL: Intramedullary supracondylar nailing of femoral fractures. A preliminary report of the GSH supracondylar nail. *Clin Orthop*. 1993 Nov; (296): 200-6.
- 14- Markel DC, Blasier RB, Edmunds MR. Technical tips for the fixation of supracondylar femur fractures with the sliding screw-plate device. *Orthop Rev*. 1992 Oct; 21(10): 1247-50.
- 15- Merchan EC, Maestu PR, Blanco RP. Blade-plating of closed displaced supracondylar fractures of the distal femur with the AO system. *J Trauma*. 1992 Feb; 32(2): 174-8.

## Treatment of Comminuted Intra-Articular Distal Femur Fractures with Locking Condylar buttress Compression Plate

Moradi A<sup>1</sup>; Pahlavan B<sup>2\*</sup>; Sadigi A<sup>1</sup>; Pahlavan Y<sup>3</sup>

<sup>1</sup> Department of Orthopedics, School of Medicine, Tabriz University of Medical Sciences, Tabriz, Iran.

<sup>2</sup> Student of Medicine, Tabriz University of Medical Sciences, Tabriz, Iran.

<sup>3</sup> Deputy of Research, Ardabil University of Medical Sciences, Ardabil, Iran.

\*Corresponding Author. Tel: 04515522086 Fax: 04515522264 E-mail: Pahlavan2009@gmail.com

Received: 25 July 2011 Accepted: 4 February 2012

### ABSTRACT

**Background & Objectives:** Severely comminuted distal femur fractures are in association with the high complications and their treatment is so difficult. Supracondylar femur fractures usually occur as a result of low-energy trauma in osteoporotic bone in elderly persons or high-energy trauma in young patients. This study was aimed to assess the results of new treatment plan for comminuted intra-articular distal femur fractures with locking condylar buttress plate. The results of this strategy will help us to find the effective method of treatment for the distal femur fractures.

**Methods:** In a prospective cross-sectional study, 47 patients with intra-articular distal femur fractures after two weeks fracture and treating with locking condylar buttress plate were selected. Then, they were examined for infection, range of knee motion and union at the first and second week and 1, 2 and 3 months after surgery. The data were analyzed by descriptive statistics and the level of significance was set as  $p < 0.05$ .

**Results:** 53.2% of the patients had closed fractures, 6.4% of them had open type I and the rest showed open type IIIA fracture. The overall union rate was seen in 80.9% of cases and infection was detected in 19/1% and malunion was observed 21.3% of patients. The mean degree for range of motion was  $105.74 \pm 24.47$  and the maximum degree of extension was 20.

**Conclusion:** Complete fixation for distal femur fracture type C3 was achieved by buttress plate and using this locking condylar plate was association with less complication such as infection, malunion and non-union.

**Key words:** Supracondylar Femur Fractures; Internal Fixation; Locking Condylar Buttress Plate