

Effects of the Combination Therapy with Candesartan and Alpha Tocopherol on Brain injury and Edema Following Brain Ischemia in Experimental Model of Transient Focal Cerebral Ischemia in Rats

Panahpour H ^{*1}, Nouri M¹, Golmohammadi MG ², Sadeghian N¹

1. Department of Physiology, School of Medicine, Ardabil University of Medical Sciences, Ardabil, Iran

2. Department of Anatomy, School of Medicine, Ardabil University of Medical Sciences, Ardabil, Iran

* *Corresponding author.* Tel: +984533522085 Fax: +984533522082 E-mail: h.Panahpour @arums.ac.ir

Received: Apr 28, 2016 Accepted: Jun 9, 2016

ABSTRACT

Background & objectives: Stroke is third leading cause of death and disability in the most of human communities. Several experimental studies have shown that combination therapy with drugs that act via different mechanisms can produce amplified protective effects. We examined the effects of combination therapy with candesartan and alpha tocopherol against cerebral ischemia.

Methods: Male Sprague-Dawley rats were divided into five groups (n=24): sham, control ischemic, candesartan treated (0.3 mg/kg), alpha tocopherol treated (30 mg/kg) and combined treated ischemic groups. Transient focal cerebral ischemia was induced by 90-min-long occlusion of the left middle cerebral artery followed by 24-h-long reperfusion. Neurological deficit score was evaluated at the end of the reperfusion period. Thereafter, the animals were randomly used for measurement of the infarct volumes and investigation of ischemic brain edema formation using a wet/dry method.

Results: Induction of cerebral ischemia produced considerable brain infarction in conjunction with severely impaired motor functions and edema formation. Combined treatment with candesartan and alpha tocopherol significantly reduced the infarct volume and lowered the water content in the ischemic lesioned hemisphere. These effects on brain edema and oxidative stress biomarkers were significantly more than the monotherapy with candesartan.

Conclusion: The combination therapy with candesartan and alpha tocopherol can noticeably decrease ischemic brain injury and attenuate edema formation likely via increasing the antioxidant activity.

Keywords: Stroke; Brain Edema; Candesartan; Alpha Tocopherol.

بررسی اثرات درمان ترکیبی کندسارتان و آلفاتوکوفرول بر حجم ضایعه و ادم مغزی در مدل آزمایشگاهی ایسکمی موضعی مغز در موش صحرایی

حمداله پناهپور^{۱*}، محمد نوری^۱، محمد قاسم گل محمدی^۲، نوشین صادقیان^۱

۱. گروه فیزیولوژی، دانشکده پزشکی، دانشگاه علوم پزشکی اردبیل، اردبیل، ایران

۲. گروه علوم تشریح، دانشکده پزشکی، دانشگاه علوم پزشکی اردبیل، اردبیل، ایران

* نویسنده مسئول. تلفن: ۰۴۵۳۳۵۲۲۰۸۵ فاکس: ۰۴۵۳۳۵۲۲۰۸۲ پست الکترونیک: h.Panahpour@arums.ac.ir

چکیده

زمینه و هدف: سکنه مغزی سومین عامل مرگ و معلولیت در بسیاری از جوامع انسانی است. درمان ترکیبی سکنه مغزی با استفاده از داروهایی که مکانیسم‌های اثر متعددی دارند می‌تواند مفیدتر بوده و اثرات درمانی تشدید شده ای را ایجاد کند. در مطالعه حاضر اثرات درمان ترکیبی کندسارتان و آلفا توکوفرول مورد بررسی قرار گرفت.

روش کار: در این مطالعه پنج گروه از حیوانات شامل گروه شاهد، کنترل ایسکمیک، و گروه‌های ایسکمیک دریافت کننده کندسارتان (۰/۳ mg/kg)، آلفاتوکوفرول (۳۰ mg/kg) و دریافت کننده درمان ترکیبی هر دو عامل مورد مطالعه قرار گرفتند. برای ایجاد ایسکمی موضعی مغز از روش انسداد شریان میانی مغز استفاده شد. ۲۴ ساعت پس از وقوع ایسکمی حیوانات از نظر اختلالات حرکتی مورد ارزیابی قرار گرفتند. سپس برش‌هایی به ضخامت ۲ میلی‌متر از بافت مغز حیوان تهیه و رنگ آمیزی شده و جهت محاسبه ضایعه مغزی مورد استفاده قرار گرفت. ادم مغزی با تعیین محتوای آب بافت مغز ارزیابی شد.

یافته‌ها: وقوع سکنه مغزی سبب بروز ضایعه مغزی، اختلالات حرکتی و همچنین ادم مغزی شدیدی در نیمکره درگیر شد. درمان ترکیبی کندسارتان و آلفا توکوفرول بطور معنی داری حجم ضایعه مغزی را کاهش داده و اختلالات حرکتی ایجاد شده را بهبود بخشید. همچنین این مداخله درمانی ضمن کاهش معنی دار ادم مغزی شاخص‌های اکسیداتیو استرس اصلاح کرده و ظرفیت دفاع آنتی‌اکسیدانی بافت مغز را افزایش داد که از این نظر اثرات درمان ترکیبی بطور معنی داری بیش از درمان تک مداخله ای با کندسارتان بود.

نتیجه گیری: درمان ترکیبی کندسارتان و آلفا توکوفرول حجم ضایعه مغزی را کاهش داده و ادم ایسکمیک مغزی را تقلیل داد. این اثرات محافظتی و درمانی ممکن است از طریق ارتقاء ظرفیت دفاع آنتی‌اکسیدانی بافت مغز صورت گرفته باشد.

واژه‌های کلیدی: سکنه مغزی، ادم مغزی، کندسارتان، آلفاتوکوفرول

دریافت: ۹۵/۲/۹ پذیرش: ۹۵/۳/۲۰

مقدمه

سکنه مغزی سومین عامل مرگ و معلولیت در بسیاری از جوامع انسانی است [۱]. هر ساله میلیون‌ها انسان از این بیماری رنج می‌برند. سکنه مغزی ایسکمیک ۸۳ درصد کل موارد سکنه‌های مغزی را شامل می‌شود [۲]. این نوع سکنه مغزی از توقف دائمی یا موقت جریان خون قسمتی از مغز ناشی

می‌شود. در مرکز ایسکمی نورون‌ها به سرعت و به طور برگشت ناپذیری آسیب می‌بینند. در حالی که آسیب سلولی در ناحیه پنومبرا (ناحیه در خطر احاطه کننده ناحیه مرکزی ایسکمی) که جریان خون ضعیفی از عروق جانبی دریافت می‌کند، به کندی پیشرفت می‌کند و برای روزها پس از ایسکمی ادامه می‌یابد. برقراری جریان خون به ناحیه ایسکمیک اگر به موقع

صورت نگیرد سبب تشدید ضایعه ایسکمیک مغزی^۱ می‌شود. به جهت پیچیدگی عوامل پاتوفیزیولوژیک دخیل در ایجاد ضایعه ایسکمیک مغزی هنوز درمان موثری برای آن پیدا نشده است. امروزه تلاش بر آن است تا با توسعه استراتژی‌های درمانی گوناگون از آسیب پیش‌رونده نورونی در ناحیه پنومبرا جلوگیری شود و از این طریق نارسائی‌ها و ناتوانی‌های عصبی پس از وقوع سکته ایسکمیک مغزی کاهش یابد [۱].

مطالعات آزمایشگاهی و کلینیکی اخیر پیشنهاد می‌کند که مهار سیستم رنین- آنژیوتانسین نه تنها در کاهش شیوع سکته مغزی، بلکه ممکن است در کاهش آسیب نورون‌ها پس از ایسکمی نقش داشته باشد [۳]. مطالعات قبلی صورت گرفته نشان داده است که مهار سیستم رنین- آنژیوتانسین با استفاده از تجویز انالپریل بعنوان یک مهارکننده آنزیم تبدیل‌کننده آنژیوتانسین^۲ و مهار گیرنده‌های نوع یک آنژیوتانسین دو توسط کندسارتان قبل از وقوع ایسکمی [۴] می‌تواند ضایعه مغزی را کاهش داده و اختلالات حرکتی را بهبود بخشد. کندسارتان به عنوان یک آنتاگونیست گیرنده‌های AT1 که قادر به عبور از سد خونی- مغزی می‌باشد عمده اثرات محافظتی خود را در برابر ایسکمی مغزی از طریق گیرنده‌های AT1 مرکزی اعمال می‌کند. پیشنهاد شده است کاهش تولید آنژیوتانسین و تقلیل اثرات آن می‌تواند از طریق تثبیت خودتنظیمی جریان خون مغز [۵-۷] کاهش تولید رادیکال‌های آزاد اکسیژن [۸] و مهار آپوپتوزیس آسیب ایسکمیک نورونی را کاهش دهد [۹]. مغز بطور منحصر به فردی به اثرات سیتوتوکسیک رادیکال‌های آزاد اکسیژن حساس می‌باشد. تولید مقادیر زیاد محصولات فعال اکسیژن بویژه بعد از برقراری مجدد جریان خون در ناحیه

ایسکمیک مغز به غشاهای سلولی آسیب می‌زند [۱۰]. گزارش شده است که تجویز عوامل آنتی‌اکسیدان قبل از ایجاد ایسکمی موضعی مغز در مطالعات آزمایشگاهی اثر محافظتی در برابر آسیب ایسکمیک مغز ایجاد می‌کند. بطور طبیعی ویتامین E به عنوان یک آنتی‌اکسیدان، رادیکال‌های پراکسید چربی را از بین می‌برد و به این ترتیب از پراکسیداسیون چربی جلوگیری می‌کند [۱۱]. پیشنهاد شده است که اثرات نوروپروتکتیو ویتامین E محدود به مکانیسم آنتی‌اکسیدانی آن نبوده و از روابط متقابل مکانیسم‌های متعددی چون مهار تولید رادیکال‌های آزاد اکسیژن، مهار فعالیت HIF-1، کاهش پاسخ‌های التهابی (از طریق iNos^۳، Nitrotyrosine، Caspase-3) و فعالیت نوتروفیل‌ها و آپوپتوزیس ناشی می‌شود [۱۲].

به جهت پیچیدگی عوامل پاتوفیزیولوژیک دخیل در ایسکمی مغزی و نبود اثرات رضایت بخش از مطالعات تک عاملی به نظر می‌رسد نمی‌توان انتظار داشت یک داروی نوروپروتکتیو به تنهایی اثرات سودمندی در درمان سکته مغزی داشته باشد. مطالعات متعددی نشان داده است که درمان ترکیبی سکته مغزی با استفاده از داروهایی که مکانیسم‌های اثر متعددی دارند می‌تواند مفیدتر بوده و اثرات درمانی تشدیدشده‌ای را ایجاد کنند. با توجه به مطالعات قبلی که در زمینه اثرات ویتامین E و کندسارتان بصورت جداگانه و عمدتاً به شکل پیش درمانی صورت گرفته است، پیشنهاد شده که این دو عامل از طریق مکانیسم‌های متعددی اثرات محافظتی در برابر ایسکمی مغز ایجاد می‌کنند. با توجه به مکانیسم‌های متعدد اثر این دو عامل انتظار می‌رود که درمان ترکیبی این دو دارو اثرات محافظتی تقویت شده‌ای را نسبت به ایسکمی مغزی ایجاد کند، از این رو در مطالعه حاضر اثرات درمان ترکیبی کندسارتان

¹ Reperfusion Injury

² Angiotensin Converting Enzyme

³ Inducible Nitric Oxide Synthase

(۰/۳mg/kg) و آلفا توکوفرول (۳۰mg/kg):
مهمترین فرم بیولوژیک فعال ویتامین E مورد
بررسی قرار می‌گیرد. تجویز این داروها در مرحله
پس از وقوع ایسکمی و به عنوان یک مداخله درمانی
صورت می‌گیرد که در مطالعات قبلی کمتر مورد
توجه قرار گرفته است.

روش کار

در این مطالعه از موش صحرایی نر با محدوده وزنی
۲۸۰-۳۲۰ گرم برای انجام آزمایشات استفاده شد.
برای ایجاد ایسکمی موضعی مغز از روش انسداد
شریان میانی معز با استفاده از فیلامان مخصوص
استفاده گردید. بیهوشی حیوان با تزریق داخل صفاقی
کلرال هیدرات انجام گرفت. برشی به اندازه ۲
سانتی‌متر در ناحیه قدامی گردن حیوان ایجاد شده و
شریان کاروتید مشترک چپ تا محل انشعاب به
شاخه‌های خارجی و داخلی به آرامی از بافت‌های
اطراف جدا گشت. پس از انسداد شریان کاروتید
مشترک و خارجی، فیلامان مخصوص اتیلون ۰-۴ با
پوشش سلیکون از محل برش ایجاد شده در کاروتید
مشترک به کاروتید داخلی و حلقه ی ویلیس هدایت
میشود تا شریان مغزی میانی را مسدود نماید. ۹۰
دقیقه طول دوره ی ایسکمیک بود. در پایان دوره
ایسکمی فیلامان از مسیر خارج شده و مجدداً جریان
خون برقرار شد. ۲۴ ساعت پس از پایان دوره
ایسکمی حیوانات از نظر میزان اختلالات حرکتی
نورولوژیک، حجم ضایعه ی مغزی، ادم مغزی و
شاخص‌های استرس اکسیداتیو مورد ارزیابی قرار
گرفتند [۱۳].

ثبت جریان خون موضعی مغز و ایجاد ایسکمی

در تمامی حیوانات جریان خون موضعی در نیمکره
چپ مغز با استفاده از جریان سنج لیزری ثبت شد.
حیوان با تزریق داخل صفاقی کلرال هیدرات ۴۰۰
میلی گرم به ازای هر کیلوگرم بیهوش شد. در فاصله
بین چشم و گوش حیوان در سمت چپ برشی در

پوست ایجاد شده و زیر میکروسکوپ با دقت عضله
تمپورال از محل اتصال آن به جمجمه جدا شد.
گودال کوچک و ظریفی با استفاده از میکروموتور
دریل بر روی استخوان گیجگاهی جمجمه در
موقعیت ۱ میلی‌متر خلفی و ۵ میلی‌متر جانبی نسبت
به بریگما جهت استقرار نوک پروب ایجاد شد. پس از
تثبیت پروب جریان سنج لیزری در موقعیت
تعیین‌شده، ثبت مداوم جریان موضعی خون در لوب
تمپورال جمجمه از آغاز جراحی شروع شد و در
طول دوره القاء ایسکمی و برقراری مجدد جریان
خون و تا پایان جراحی ادامه پیدا کرد. در لحظه
وقوع ایسکمی کاهش جریان خون به زیر ۲۰ درصد
مقادیر پایه به عنوان شاخص انسداد شریان میانی
مغز و شروع دوره ایسکمی تلقی شد [۱۳].

گروه بندی و روش انجام آزمایش

حیوانات مورد مطالعه در پنج گروه اصلی به شرح
ذیل مورد مطالعه قرار گرفتند:

۱. گروه شاهد (n= ۲۴): در حیوانات این گروه جراحی
ناحیه گردن و جداسازی شریان کاروتید چپ از
بافت‌های اطراف انجام شد ولی انسداد شریان میانی
مغز صورت نگرفت. به این حیوانات یک میلی لیتر
سالین به صورت داخل صفاقی (IP) تزریق شد.
۲. گروه کنترل ایسکمیک (n= ۲۴): در حیوانات این
گروه انسداد شریان میانی مغز سمت چپ به مدت
۹۰ دقیقه با ۲۴ ساعت ریپرفیوژن انجام شد. به این
حیوانات نیز یک میلی لیتر سالین به صورت داخل
صفاقی (IP) تزریق شد.
۳. گروه درمان ایسکمیک شماره ۱ (n= ۲۴): همانند
گروه قبل ایسکمی ایجاد شد و تزریق داخل صفاقی
کندسارتان با دوز ۰/۳mg/kg [۱۵،۱۴] در آغاز
ریپرفیوژن صورت گرفت.
۴. گروه درمان ایسکمیک شماره ۲ (n= ۲۴): ضمن
ایجاد ایسکمی با شرایط ذکر شده تزریق داخل صفاقی
آلفا توکوفرول با دوز ۳۰mg/kg [۱۰،۱۲] در آغاز
ریپرفیوژن صورت گرفت.

تهیه شد و سطح ناحیه آسیب دیده با استفاده از نرم افزار مخصوصی اندازه گیری شده و حجم ضایعه محاسبه شد.

ارزیابی ادم مغزی

در گروه هایی از حیوانات که میزان ادم مغزی در آنها مورد بررسی قرار گرفت، پس از خارج کردن مغز حیوان، مغز با دقت به دو نیمکره سالم و آسیب دیده تقسیم شده و در ظرف های مخصوص مقاوم به حرارتی که قبلاً وزن شده بود، قرار داده شد. بلافاصله مجموع ظرف و نیمکره مغز وزن شد تا وزن مرطوب به دست آید. سپس بافت ها در دمای ۱۱۰ درجه سانتیگراد به مدت ۲۴ ساعت قرار داده شده و پس از آن مجدداً وزن شد تا وزن خشک نمونه ها به دست آید. محتوی آب نیمکره های مغز با استفاده از رابطه زیر محاسبه شده و نتایج بصورت درصد بیان شد و تفاوت آب دو نیمکره (H_2O) به عنوان شاخص شدت ادم مغزی ایجاد شده تعیین شد [۱۳].

$$100 \times \text{وزن مرطوب} / (\text{وزن خشک} - \text{وزن مرطوب}) = \text{محتوی آب مغز}$$

محتوی آب نیمکره سالم (راست) - محتوی آب نیمکره ایسکمیک (چپ) = شدت ادم مغزی

تعیین میزان شاخص های اکسیداتیو استرس

در گروه هایی از حیوانات که میزان شاخص های اکسیداتیو استرس در آنها مورد بررسی قرار گرفت، پس از خارج کردن مغز حیوان، منطقه ایسکمیک نیمکره آسیب دیده بر اساس پروتکل پذیرفته شده ای جدا شده، وزن شده و در نرمال سالین بافری شده با فسفات هموژنیزه شد. پس از سانتریفیوژ کردن نمونه هموژن عصاره جدا شده از بافت در ظرف جداگانه در یخچال منفی ۸۰ درجه سانتیگراد تا زمان آنالیز نمونه ها حفظ شد. در زمان آنالیز نمونه ها طی فرایند ویژه ای آماده سازی شده و با استفاده از سیستم HPLC برای اندازه گیری

۵. گروه درمان ایسکمیک شماره ۳ ($n=24$): ضمن ایجاد ایسکمیک با شرایط ذکر شده تزریق داخل صفاقی کندسارتان با دوز $3/0 \text{ mg/kg}$ و آلفا توکوفرول با دوز 30 mg/kg در آغاز ریپرفیوژن انجام گرفت.

در تعدادی از حیوانات مورد مطالعه از هر گروه با روش غیرتهاجمی کنترل فشار از دم^۱ فشار خون در مرحله قبل و بعد از ایسکمیک کنترل شد. در هر گروه اصلی سه زیر گروه با تعداد ۸ سر حیوان جهت تعیین اختلالات حرکتی و حجم ضایعه مغزی، ادم مغزی و شاخص های اکسیداتیو استرس مورد مطالعه قرار گرفتند.

تعیین شدت اختلالات حرکتی و حجم ضایعه مغزی^۲

ساعت پس از وقوع انسداد موقت شریان میانی مغز حیوانات از نظر اختلالات حرکتی بر اساس آزمون نورولوژیک ۵ نمره ای استاندارد^۳ مورد ارزیابی قرار گرفتند [۱۳]. در این آزمون به حیوانی که از نظر حرکتی طبیعی بوده و اختلال حرکتی نداشت نمره ۱ داده شد. اگر به هنگام آویزان شدن حیوان از دم خم شدن پای جلو سمت مقابل ضایعه مشاهده می شد حیوان نمره ۲ دریافت می کرد. اگر حیوان به هنگام قرار گرفتن در سطح صاف حرکت چرخشی به سمت مقابل ضایعه داشت نمره ۳ می گرفت و اگر قادر به ایستادن روی پاهایش نبود و فاقد رفلکس به پا خواستن^۴ بود، نمره ۴ دریافت می کرد. زمانی که حیوان فاقد حرکت خودبخودی بود، نمره ۵ به حیوان اختصاص داده می شد. سپس با ایجاد بیهوشی عمیق با کلرال هیدرات سر حیوان جدا شده و مغز آن خارج شد. پس از آن برش های به ضخامت ۲ میلی متر از مغز حیوان تهیه شده و با استفاده از محلول دو درصد تری فنیل تترازیلیوم کلراید رنگ آمیزی شد. پس از آن از برش ها توسط دوربین دیجیتال عکس

¹ Tail Cuff Method

² Infarct Volume

³ Neurological Score

⁴ Righting Reflex

پس از وقوع ایسکمی ۹۰ دقیقه ای اختلالات حرکتی شدیدی مشاهده شد و میزان نمره آزمون نورولوژیک در این گروه بطور معنی‌داری بیشتر از گروه شاهد بود (میانگین \bar{x} ، $p < 0.01$). درمان با کندسارتان و آلفاتوکوفرول و همچنین درمان ترکیبی با تجویز توام آنها باعث کاهش نمره آزمون نورولوژیک و بهبود اختلالات حرکتی شد، اما بین اثرات آنها تفاوت معنی‌داری وجود نداشت (میانگین هر سه گروه ۲، $p < 0.05$ نسبت به گروه کنترل ایسکمیک). میانگین نمره آزمون نورولوژیک در جدول ۲ نشان داده شده است. میانگین نمره آزمون نورولوژیک در گروه‌های درمانی بطور معنی‌داری از گروه کنترل کمتر بود ($p = 0.001$).

جدول ۲. میانگین نمره ارزیابی اختلالات نورولوژیک در حیوانات گروه‌های مورد مطالعه (* نسبت به گروه کنترل $p = 0.001$)

گروه	نمره آزمون نورولوژیک
کنترل	4 ± 0.5
کندسارتان	$1/6 \pm 0/2^*$
آلفا توکوفرول	$2/1 \pm 0/1^*$
درمان ترکیبی	$1/8 \pm 0/2^*$

تعیین حجم ضایعه مغزی

در برش‌های تهیه شده از مغز حیوانات گروه شاهد ضایعه‌ای مشاهده نشد. وقوع ایسکمی سبب ایجاد ضایعه مغزی شدیدی در گروه کنترل شد. اما حجم ضایعه ایجاد شده در مغز حیواناتی که کندسارتان، آلفاتوکوفرول و یا توام آنها را دریافت کردند، کمتر از حجم ضایعه ایسکمیک در حیوانات گروه کنترل ایسکمیک بود ($F = 14/79$ ، $p = 0.001$). هرچند درمان با کندسارتان به میزان ۵۲ درصد، با آلفاتوکوفرول به میزان ۵۷ درصد و درمان توام با تجویز ترکیبی کندسارتان و آلفاتوکوفرول به میزان ۶۷ درصد در مقایسه با گروه کنترل ایسکمیک، حجم ضایعه مغزی را کاهش داد، اما مقایسه بین اثرات این گروه‌های درمانی تفاوت معنی‌داری را از نظر آماری نشان نداد (شکل ۱).

گلوکوتیون و مالون دی‌الدهاید مورد استفاده قرار گرفت [۱۴].

روش تجزیه و تحلیل داده‌ها و بررسی آماری

داده‌ها با استفاده از نرم افزار SPSS و Sigma Stat مورد تجزیه و تحلیل آماری قرار گرفت و مقایسه‌های بین گروهی با استفاده از آزمون آنالیز واریانس و تعیین محل تفاوت میانگین‌ها با آزمون‌های Posthoc مربوطه انجام شد. برای مقایسه نمره ارزیابی نورولوژیک از آزمون کروسکال-والیس استفاده شد. سطح معنی‌دار آماری کمتر از ۰/۰۵ در نظر گرفته شد.

یافته‌ها

ثبات جریان خون موضعی مغز

به دنبال وقوع انسداد شریان میانی مغز در حیوانات گروه‌های آزمایشی جریان خون موضعی مغز به زیر ۲۰ درصد مقدار پایه کاهش پیدا کرد و در طول دوره ۹۰ دقیقه ای ایسکمی تغییری نداشت. در پایان دوره ایسکمی و به دنبال خارج کردن نخ مخصوص از مسیر عروقی جریان خون بتدریج به نزدیک مقادیر پایه افزایش یافت.

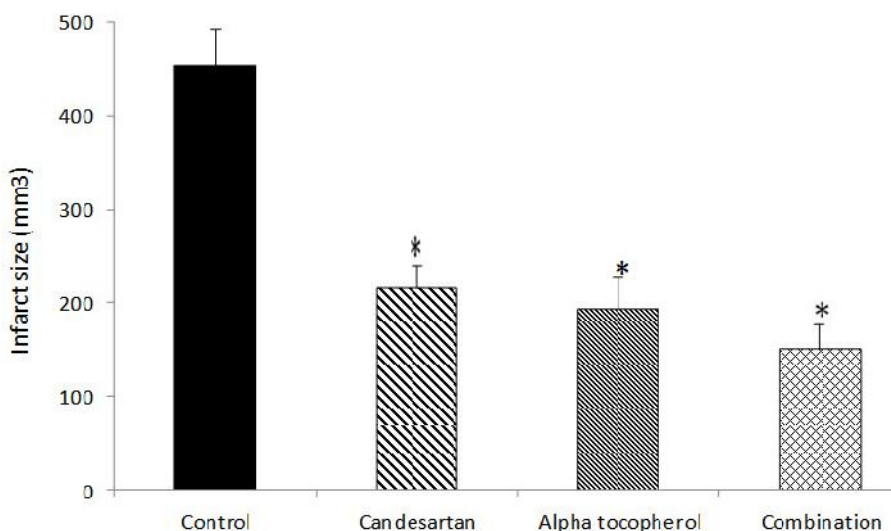
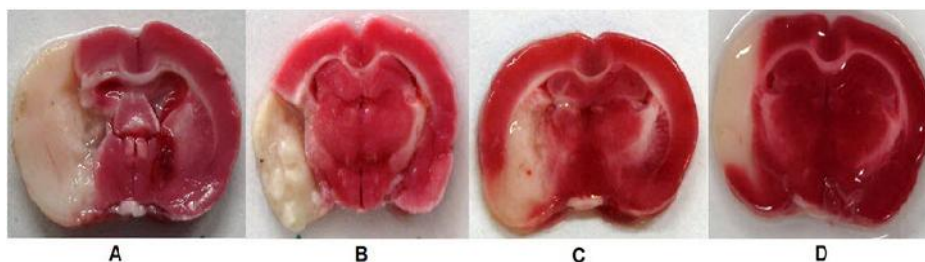
کنترل فشار خون سیستول با روش غیرتهاجمی از طریق دم حیوان نشان داد که بین گروه‌های آزمایشی از نظر فشار خون تفاوت معنی‌داری وجود ندارد (جدول ۱).

جدول ۱. فشار خون سیستول شریانی (میلی‌متر جیوه) در حیوانات گروه‌های آزمایشی در مرحله قبل و بعد از وقوع ایسکمی

گروه	قبل ایسکمی	بعد از ایسکمی
کنترل	108 ± 6	108 ± 4
کندسارتان	116 ± 4	104 ± 6
آلفا توکوفرول	112 ± 6	108 ± 5
درمان ترکیبی	114 ± 2	100 ± 5

ارزیابی اختلالات حرکتی نورولوژیک

حیوانات گروه شاهد از نظر عملکرد حرکتی طبیعی بودند. در حیوانات گروه کنترل ایسکمیک ۲۴ ساعت

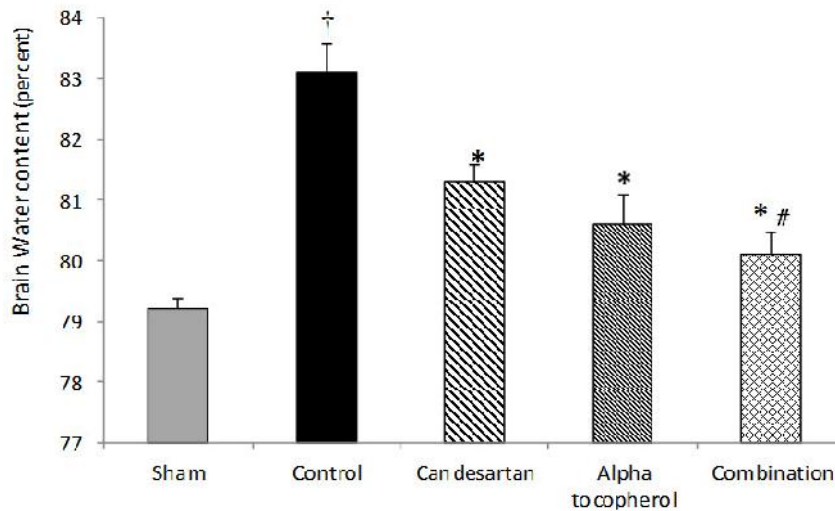


شکل ۱. نمونه برش‌های مغزی و حجم ضایعه مغزی در حیوانات گروه کنترل ایسکمیک (A) و گروه‌های درمان شده با کندسارتان (B)، آلفاتوکوفرول (C) و درمان ترکیبی با تجویز توام کندسارتان و آلفا توکوفرول (D) ۲۴ ساعت پس از وقوع ایسکمی مغزی (* نسبت به گروه کنترل $p=0/001$).

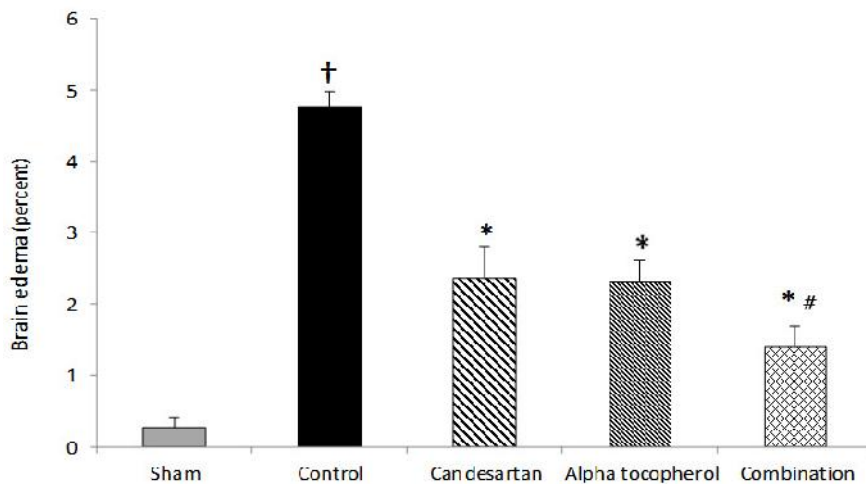
ارزیابی ادم مغزی

در این مطالعه از تعیین میزان محتوی آب بافت نیمکره‌های مغز جهت ارزیابی ادم مغزی ایجاد شده پس از وقوع ایسکمی استفاده شد. محتوی آب نیمکره‌های راست مغز حیوانات گروه‌های آزمایشی هم تفاوت معنی‌داری نداشتند. به دنبال وقوع ایسکمی محتوی آب نیمکره چپ در گروه کنترل ایسکمی بطور معنی‌داری نسبت به گروه شاهد افزایش یافت ($F=14/94, p=0/001$). درمان با کندسارتان و آلفاتوکوفرول و همچنین درمان ترکیبی با تجویز توام آنها باعث کاهش میزان آب بافت مغز در نیمکره ایسکمیک گشت و در این رابطه درمان

ترکیبی بطور معنی‌داری از درمان با کندسارتان موثرتر بود ($p=0/03$, شکل ۲). شکل ۳ میزان ادم مغزی ایجاد شده به دنبال وقوع ایسکمی در گروه‌های مورد مطالعه نشان می‌دهد که مقایسه بین گروهی معنی‌دار می‌باشد ($p=0/001$). هرچند درمان با کندسارتان، ($F=30/6$). آلفاتوکوفرول و درمان ترکیبی با تجویز توام آنها باعث کاهش میزان ادم مغزی ایجاد شده در مقایسه با گروه کنترل گشت ($p=0/001$). اما در این رابطه درمان ترکیبی بطور معنی‌داری از درمان با کندسارتان ($p=0/02$) و آلفاتوکوفرول ($p=0/03$) موثرتر بود (شکل ۳).



شکل ۲. محتوای آب بافت نیمکره چپ مغز در حیوانات گروه کنترل ایسکمیک و گروه‌های درمان شده با کندسارتان، آلفاتوکوفرول و درمان ترکیبی با تجویز توام کندسارتان و آلفا توکوفرول ۲۴ ساعت پس از وقوع ایسکمی مغزی (* نسبت به گروه کنترل $p = 0.001$ † نسبت به گروه شاهد $p = 0.001$ ، # نسبت به گروه دریافت کننده کندسارتان $p = 0.03$).



شکل ۳. میزان ادم مغزی ایجاد شده در حیوانات گروه کنترل ایسکمیک و گروه‌های درمان شده با کندسارتان، آلفاتوکوفرول و درمان ترکیبی با تجویز توام کندسارتان و آلفا توکوفرول ۲۴ ساعت پس از وقوع ایسکمی مغزی (* نسبت به گروه کنترل $p = 0.001$ † نسبت به گروه شاهد $p = 0.001$ ، # نسبت به گروه‌های دریافت کننده کندسارتان $p = 0.02$ و آلفا توکوفرول $p = 0.03$).

ارزیابی شاخص‌های استرس اکسیداتیو

وقوع ایسکمی در مغز میزان مالون دی آلدئید را به عنوان شاخص پراکسیداسیون چربی‌ها به شدت افزایش داد (68 ± 4 nmol/mg). درمان با کندسارتان و آلفاتوکوفرول و همچنین درمان ترکیبی با تجویز توام آنها میزان مالون دی آلدئید را بطور معنی‌داری در مقایسه با گروه کنترل کاهش داد ($p = 0.001$ ، $F = 46/9$). در این رابطه درمان ترکیبی بطور معنی‌داری از درمان با کندسارتان موثرتر بود

(19 ± 2 nmol/mg, $p = 0.006$). پس از بروز ایسکمی میزان گلوتاتیون به عنوان شاخص ظرفیت آنتی اکسیدانی مغز به شدت کاهش یافت ($6/7 \pm 0/6$ mmol/mg) و تنها درمان ترکیبی کندسارتان و آلفاتوکوفرول ($11/4 \pm 0/8$ mmol/mg) توانست بطور معنی‌داری آن را افزایش دهد ($F = 30/3$, $p = 0.004$) و درمان با هر کدام از آنها به تنهایی اثر معنی‌داری نداشت.

بحث

سیستم رنین آنژیوتانسین یک سیستم آنزیمی با منشأ خونی می‌باشد که محصول نهایی آن آنژیوتانسین ۲ بوده که نقش مهمی در حفظ فشار خون و تعادل آب و الکترولیت دارد. همچنین این سیستم بصورت موضعی در ارگان‌های مختلف نیز حضور دارد که به عنوان سیستم پاراکرین یا اتوکرین در جهت رفع نیازهای بافت هدف عمل می‌کند. یکی از بافت‌هایی که این سیستم در آن فعالیت دارد بافت مغز می‌باشد. آنژیوتانسین ۲ سنتز شده در مغز کاملاً مستقل از منابع محیطی می‌باشد [۱۶]. کلیه اجزای سیستم رنین آنژیوتانسین، آنژیوتانسینوژن، رنین، آنزیم تبدیل‌کننده آنژیوتانسین، پپتیدهای آنژیوتانسین در مغز وجود دارند [۱۷، ۱۸]. سیستم رنین آنژیوتانسین اثر بسزایی در پاتوژنز ایسکمی مغزی دارد. دو نوع گیرنده برای آنژیوتانسین ۲ شامل AT₁, AT₂ وجود دارد که بیشتر عملکرد این سیستم با واسطه گیرنده‌های نوع یک این سیستم می‌باشد. از جمله این عملکردها می‌توان به انقباض عروقی، احتباس آب و نمک، تنظیم نقل و انتقالات سمپاتیک، تحریک استرس‌های اکسیداتیو، احساس تشنگی، ترشح وازوپرسین، تنظیم فشار شریانی و... اشاره کرد. کندسارتان آنتاگونیست گیرنده‌های نوع ۱ آنژیوتانسین ۲ می‌باشد. به راحتی از سد خونی مغزی عبور کرده و اثرات مرکزی آنژیوتانسین ۲ را مهار می‌کند. اثر طولانی کندسارتان بر روی گیرنده‌های نوع یک آنژیوتانسین بوسیله اتصال محکم کندسارتان با گیرنده حاصل شده و در نتیجه آن نیز به آهستگی از گیرنده جدا می‌شود، بنابراین بلوک موثر و طولانی گیرنده‌های نوع یک بوسیله کندسارتان ممکن است اثرات محافظتی در مقابل سکنه مغزی داشته باشد [۱۹].

از سوی دیگر پاتوفیزیولوژی مهم دیگری که در افزایش آسیب ایسکمیک نقش دارد، شکل‌گیری رادیکال‌های آزاد و محصولات ناشی از پراکسیداسیون

چربی متعاقب ایسکمی مغزی می‌باشد. در مطالعات حیوانی اثرات محافظتی آنتی‌اکسیدان‌ها در تجویز با فاصله کم بعد از ایسکمی موضعی مشاهده شده است [۲۰-۲۳]. این خاصیت به‌صورت طبیعی در آلفاتوکوفرول که از ایزومرهای فعال ویتامین E می‌باشد، وجود دارد. آلفاتوکوفرول یک آنتی‌اکسیدان قوی می‌باشد که این خاصیت آلفاتوکوفرول در محافظت نورونی و کاهش آسیب نورونی بعد از سکنه مغزی می‌تواند بسیار کمک‌کننده باشد. با توجه به اینکه در ایسکمی مغزی عوامل پاتوفیزیولوژیک پیچیده‌ای دخیل هستند، امروزه بطور گسترده‌ای پیشنهاد می‌شود تا از درمان ترکیبی عوامل نوروپروتکتیو به جای درمان تک دارویی استفاده گردد. از سوی دیگر نیاز به درمان درازمدت و برای به حداقل رساندن عوارض جانبی این مداخلات استفاده از دوزهای پایین این داروها ضرورت کاربرد درمان‌های ترکیبی را دوچندان می‌کند. به عنوان مثال برای برخورداری از اثرات محافظتی کندسارتان الزاماً باید از دوزهای غیرموثر بر فشار خون آن استفاده کرد؛ زیرا افت فشار خون اثرات محافظتی آنرا تحت تاثیر قرار خواهد داد [۲۴]. از این رو در مطالعه حاضر اثرات درمان ترکیبی آلفاتوکوفرول به عنوان ایزومر فعال ویتامین E و کندسارتان بر روی سکنه مغزی و ادم مغزی در طی ایسکمی موضعی مغز مورد بررسی قرار گرفته است. نتایج حاصل از این مطالعه نشان داد که درمان ترکیبی با کندسارتان و آلفاتوکوفرول بطور معنی‌داری حجم ضایعه ایسکمیک مغزی را کاهش داده و اختلالات حرکتی ناشی از ایسکمی را بهبود می‌بخشد. همچنین این درمان ترکیبی شدت ادم ایسکمیک مغزی ایجاد شده را کاهش داده و شدت استرس اکسیداتیو ایجاد شده ناشی از ایسکمی را کم می‌کند. این درمان ترکیبی ضمن تقلیل معنی‌دار پراکسیداسیون لیپیدها که با کاهش میزان مالون دی‌آلدهاید مشخص می‌گردد، با افزایش میزان گلوتاتیون بافت مغز،

استرس اکسیداتیو و تقویت ظرفیت دفاع آنتی اکسیدانی بافت مغز می‌تواند به عنوان یک مکانیسم مهم برای اثرات محافظتی این درمان ترکیبی مطرح باشد.

پیچیدگی تکنیک و ضرورت آشنایی محققین به روش‌های بیهوشی و جراحی میکروسکوپی و همچنین ضرورت حفظ حیات حیوانات در دوره پس از جراحی از محدودیت‌های این مطالعه بود، همچنین تامین منابع مالی جهت انجام مطالعات بعدی با تعداد حیوانات بیشتر و تعیین شاخص‌های اکسیداتیو دیگر به توسعه یافته‌های جدید در این خصوص کمک خواهد کرد.

نتیجه گیری

یافته‌های این مطالعه نشان داد که درمان ترکیبی با کندسارتان و آلفاتوکوفرول حجم ضایعه ایسکمیک مغزی را کاهش داده و اختلالات حرکتی ناشی از ایسکمی را بهبود می‌بخشد. همچنین این درمان ترکیبی شدت ادم ایسکمیک مغزی ایجاد شده را کاهش داده و شدت استرس اکسیداتیو ایجاد شده ناشی از ایسکمی را کم می‌کند. این استراتژی درمانی ممکن است در درمان درازمدت و کاهش عوارض سکنه مغزی ارزشمند باشد که این مسئله نیازمند مطالعات بیشتر در این زمینه می‌باشد.

ظرفیت دفاع آنتی اکسیدانی مغز را بالا می‌برد. در این رابطه اثرات درمانی این مداخله ترکیبی با تجویز کندسارتان و آلفاتوکوفرول در کاهش ادم ایسکمیک مغزی ایجاد شده و مهار استرس اکسیداتیو بطور معنی‌داری از اثرات محافظتی تجویز کندسارتان و آلفاتوکوفرول به تنهایی بیشتر است.

مکانیسم‌های مختلفی ممکن است باعث اثرات سودمند درمان ترکیبی کندسارتان و آلفاتوکوفرول در ایسکمی مغزی باشد. این اثرات می‌توانند تا حدی به عمل تثبیت اختلال خودتنظیمی عروق مغزی در ناحیه پنومبرا نسبت داده شود که ناشی از مهار گیرنده‌های AT1 می‌باشد [۲۴]. علاوه بر این، مکانیسم‌های ضد آپوپتوز ممکن است اثرات حفاظتی ناشی از مسدود کردن گیرنده‌های AT1 را افزایش دهد. همچنین این اثرات سودمند ممکن است به کاهش تولید رادیکال‌های اکسیژن نسبت داده شود [۲۵، ۲۶، ۱۰]. ایسکمی مغزی با تولید بیش از حد رادیکال‌های اکسیژن به ویژه سوپراکسید در ارتباط است. تولید محصولات فعال اکسیژن باعث آسیب ماکرومولکول‌های سلولی و پیشروی مسیر آپوپتوز میتوکندری و در نهایت مرگ سلولی می‌شود [۲۵، ۲۶، ۱۰]. مطالعه حاضر نشان داد که این درمان ترکیبی باعث مهار تولید مشتقات فعال اکسیژن، افزایش تولید گلووتاتیون و کاهش تولید مالون دی‌آلدئید می‌شود، بنابراین مهار روندهای مخرب

References

- 1- Dirnagl U, Iadecola C, Moskowitz MA. Pathobiology of ischemic stroke: an integrated view. *Trends Neurosci.* 1999 Sep;22(9):391-7.
- 2- Gillum RF. New considerations in analyzing stroke and heart disease mortality trends: the year 2000 age standard and the international statistical classification of diseases and related health problems, 10th Revision. *Stroke.* 2002 Jun;33(6):1717-21.
- 3- Culman J, Blume A, Gohlke P, Unger T. The renin-angiotensin system in the brain: possible therapeutic implications for AT1-receptor blockers. *J Hum Hypertens.* 2002 Aug;16 Suppl 3:S64-70.
- 4- Panahpour H. Role of angiotensin – converting enzyme and AT1 receptor in brain injury, edema and blood brain barrier disruption following transient focal cerebral ischemia in rat [dissertation]. Faculty of Medicine: Shiraz Unive Med Sci; 2008.

- 5- Nishimura Y, Ito T, Saavedra JM. Angiotensin II AT1 blockade normalizes cerebrovascular autoregulation and reduces cerebral ischemia in spontaneously hypertensive rats. *Stroke*. 2000 Oct;31(10):2478-86.
- 6- Nishimura Y, Xu T, Johren O, Hauser W, Saavedra JM. The angiotensin AT1 receptor antagonist candesartan regulates cerebral blood flow and brain angiotensin AT1 receptor expression. *Basic Res Cardiol*. 1998; 93 Suppl 2:63-68.
- 7- Vraamark T, Waldemar G, Strandgaard S, Paulson OB. Angiotensin receptor antagonist CV-11974 and cerebral blood flow autoregulation. *J Hypertens*. 1995 Jul;13(7):755-61.
- 8- Sugawara T, Kinouchi H, Oda M, Shoji H, Omae T, Mizoi K. Candesartan reduces superoxide production after global cerebral ischemia. *Neuroreport*. 2005 Mar; 16(4):325-8.
- 9- Blume A, Herdegen T, Unger T. Angiotensin peptides and inducible transcription factors. *J Mol Med*. 1999 Mar; 77(3):339-57.
- 10- Chaudhary G, Sinha K, Gupta YK. Protective effect of exogenous administration of α -tocopherol in middle cerebral artery occlusion model of cerebral ischemia in rats. *Fundam Clin Pharmacol*. 2003 Dec;17(6):703-7.
- 11- Peter Lipton. Ischemic cell death in brain neurons. *Physiol Rev*. 1999 Oct; 79(4):1431-568.
- 12- Hsiao G, Lee JJ, Chen YC, Lin JH, Shen MY, Lin KH, et al. Neuroprotective effects of PMC, a potent α -tocopherol derivative, in brain ischemia-reperfusion: reduced neutrophil activation and anti-oxidant actions. *Biochem Pharmacol*. 2007 Mar; 73(5):682-93.
- 13- Panahpour H, Dehghani GA. Effects of renin –angiotensin system inhibition on ischemic brain edema formation and blood–brain barrier disruption following focal cerebral ischemia in rat. *J Ardabil Univ Med Sci*. 2011 Mar; 11(1):14-23.
- 14- Panahpour H, Bohlooli Sh, Motavallibashi SE. Antioxidant activity-mediated neuroprotective effects of an antagonist of AT1 receptors, Candesartan, against cerebral ischemia and edema in rats. *Neurophysiology*. 2013Nov; 45(5): 441-447.
- 15- Ishrat T, Pillai B, Soliman S, Fouda AY, Kozak A, Johnson MH, Ergul A, Fagan SC. Low-dose candesartan enhances molecular mediators of neuroplasticity and subsequent functional recovery after ischemic stroke in rats. *Mol Neurobiol*. 2015 Agu;51(3):1542-53.
- 16- Culman J, Blume A, Gohlke P, Unger T. The renin-angiotensin system in the brain: possible therapeutic implications for AT1-receptor blockers. *J Hum Hypertens*. 2002 Agu, 16(3): S64-S70.
- 17- De Gasparo M, Catt KJ, Inagami T, Wright JW, Unger T. International union of pharmacology. XXIII. The angiotensin II receptors. *Pharmacol Rev*. 2000 Sep;52(3):415-72.
- 18- Unger T, Badoer E, Ganten D, Lang RE, Rettig R. Brain angiotensin: pathways and pharmacology. *Circulation*. 1988 Jun; 77(6):I40-54.
- 19- Gohlke P, Von Kugelgen S, Jürgensen T, Kox T, Rascher W, Culman J, et al. Effects of orally applied candesartan cilexetil on central responses to angiotensin II in conscious rats. *J Hypertens*. 2002 May;20(5):909-18.
- 20- Martz D, Rayos G, Schielke GP, Betz AL. Allopurinol and dimethylthiourea reduce brain infarction following middle cerebral artery occlusion in rats. *Stroke*. 1989 Apr; 20(4):488-94.
- 21- Liu TH, Beckman JS, Freeman BA, Hogan EL, Hsu CY. Polyethylene glycol-conjugated superoxide dismutase and catalase reduce ischemic brain injury. *Am J Physiol*. 1989 Feb; 256(2):H589-93.
- 22- Hall ED, Pazara KE, Braughler JM. 21-Aminosteroid lipid peroxidation inhibitor U74006F protects against cerebral ischemia in gerbils. *Stroke*. 1988 Aug; 19(8):997-1002.
- 23- Machlin LJ, Bendich A. Free radical tissue damage: protective role of antioxidant nutrients. *FASEB*. 1987 Dec; 1(6):441-5.
- 24- Panahpour H, Nouri M. Post-ischemic treatment with candesartan protects from cerebral ischemic/ reperfusion injury in normotensive rat. *Int J Pharm Pharm Sci*. 2012 Sep; 4(4) 286-289.
- 25- Leppälä JM1, Virtamo J, Fogelholm R, Huttunen JK, Albanes D, Taylor PR, et al. Controlled trial of α -tocopherol and beta-carotene supplements on stroke incidence and mortality in male smokers. *Arterioscler Thromb Vasc Biol*. 2000 Jan;20(1):230-5.
- 26- Van der Worp HB, Bär PR, Kappelle LJ, de Wildt DJ. Dietary vitamin E levels affect outcome of permanent focal cerebral ischemia in rats. *Stroke*. 1998 May; 29(5):1002-6.