

The Effect of Pre-Nutrition of Hydroalcoholic Extracts of *Origanum vulgare* on Infarct Volume and Neurologic Deficits in a Rat Stroke Model

Foroozandeh M¹, Bigdeli MR², Rahnema M*¹

1. Department of Physiology, Biology Research Center, Zanjan-Branch, Islamic Azad University, Zanjan, Iran

2. Department of Physiology, School of Biological Sciences, Shahid Beheshti University, Tehran, Iran

* **Corresponding author.** Tel: +989121413969 Fax: +982433455890 E-mail: meh_rahnema@yahoo.com

Received: Jun 1, 2015 Accepted: Oct 29, 2015

ABSTRACT

Background & objectives: Basic and clinical studies have shown that the production of free radicals was one of the main factors leading to the injury after stroke. In this study we investigated the effect of hydroalcoholic extracts of *Origanum vulgare* on infarct volume and neurological deficits in a rat stroke model.

Methods: In this experimental study 35 male Wistar rats were randomly divided into 5 groups, each containing 7 animals. First group (control) received distilled water, while other three treatment groups received oral *Origanum vulgare* extract by gavage for 30 days (50, 75 and 100 mg/kg/day, respectively). These groups were subjected to 60 min middle cerebral artery occlusion 2 hours after the last dose of *Origanum* extracts and followed by 24 hrs reperfusion. After 24 hrs, the infarct volume and neurologic deficits were evaluated in the groups. Sham operated groups (n=7) did not receive *Marjoram* and brain ischemia.

Results: The hydroalcoholic extract of *Origanum* reduced the infarct volume and neurologic deficits in all treatment groups compared to control group.

Conclusion: It seems that *Origanum vulgare* extract can exert the neuroprotective effect against stroke damage by reducing infarct volume and neurological disorders.

Keywords: *Origanum vulgare*; Infarct Volume; Neurological Deficits; Stroke.

بررسی اثر پیش‌تغذیه با عصاره هیدروالکلی مرزنجوش (*Origanum vulgare*) بر حجم آسیب بافتی و نقص‌های نورولوژیک در مدل سکته مغزی در موش صحرایی

میثم فروزنده^۱، محمدرضا بیگدلی^۲، مهدی رهنما^{۱*}

۱. گروه فیزیولوژی، مرکز تحقیقات بیولوژی، واحد زنجان، دانشگاه آزاد اسلامی، زنجان، ایران

۲. گروه فیزیولوژی، دانشکده علوم زیستی، دانشگاه شهید بهشتی، تهران، ایران

* نویسنده مسئول. تلفن: ۰۹۱۲۱۴۱۳۹۶۹، فاکس: ۰۲۴۳۳۴۵۵۸۹۰، پست الکترونیک: meh_rahnema@yahoo.com

چکیده

زمینه و هدف: مطالعات پایه و بالینی نشان می‌دهد که تولید رادیکال‌های آزاد یکی از مهمترین عواملی است که منجر به سکته به دنبال آسیب مغزی می‌شود. مرزنجوش گیاهی سرشار از ترکیبات آنتی‌اکسیدانی می‌باشد. به همین دلیل در این مطالعه اثر مرزنجوش بر حجم آسیب بافتی و نقص‌های نورولوژیک مورد بررسی قرار گرفت.

روش کار: در این مطالعه تجربی ۳۵ سر موش صحرایی نر نژاد ویستار به صورت تصادفی به ۵ گروه ۷ تایی تقسیم شدند. مورد استفاده قرار گرفت. گروه اول (شاهد درمان) با آب مقطر و سه گروه آزمایشی، با عصاره هیدروالکلی مرزنجوش (دوزهای ۵۰، ۷۵ و ۱۰۰ میلی‌گرم بر کیلوگرم) به صورت خوراکی توسط گاوآژ و به مدت ۳۰ روز تیمار شدند. سپس این گروه‌ها ۲ ساعت بعد از آخرین گاوآژ، به مدت ۶۰ دقیقه تحت انسداد شریان مغزی میانی (MCAO) قرار گرفتند و به مدت ۲۴ ساعت خون‌رسانی مجدد صورت گرفت. بعد از ۲۴ ساعت حجم آسیب بافتی و نقص‌های نورولوژیک در آنها مورد بررسی قرار گرفت. گروه پنجم، شاهد جراحی (شم) که تیمار و القای ایسکمی در آنها صورت نگرفت.

یافته‌ها: داده‌های حاصل از مطالعه نشان داد که عصاره هیدروالکلی مرزنجوش سبب کاهش نقص‌های نورولوژیک و حجم آسیب بافتی مغز در هر سه دوز ۵۰، ۷۵ و ۱۰۰ میلی‌گرم بر کیلوگرم، در مقایسه با گروه شاهد درمان، گردید ($p < 0.05$).

نتیجه‌گیری: به نظر می‌رسد مرزنجوش به دلیل کاهش حجم آسیب بافتی و نقص‌های نورولوژیک، بتواند اثر حفاظتی در برابر آسیب‌های ناشی از ایسکمی مغزی اعمال کند.

واژه‌های کلیدی: مرزنجوش، آسیب بافتی، نقص‌های نورولوژیک، سکته مغزی

پذیرش: ۹۴/۸/۷

دریافت: ۹۴/۳/۱۱

مقدمه

سکته مغزی عمده‌ترین علل مرگ و میر و ناتوانی‌های طولانی‌مدت در بزرگسالان است [۱] و بعد از سرطان و سکته قلبی سومین عامل مرگ و میر و ناتوانی در کشورهای صنعتی است [۲]. در صورت زنده ماندن افراد بعد از ابتلا به سکته مغزی، عوارضی چون فلج شدن ناحیه‌ای از بدن، مشکلاتی در حافظه، فکر کردن، حرف زدن و حرکت کردن ایجاد

می‌شود [۳]. در مراحل اولیه ایسکمی مغزی تولید رادیکال‌های آزاد (رادیکال‌های آزاد اکسیژن و نیتروژن) افزایش می‌یابد و نقش اصلی را در آسیب‌های ناشی از سکته مغزی بر عهده دارد. همچنین افزایش این رادیکال‌ها نقش مهمی در آسیب‌های ناشی از خون‌رسانی مجدد به دنبال ایسکمی گذرا ایفا می‌کند [۴]. زمانی که تعادل بین تولید رادیکال‌های آزاد و سیستم آنتی‌اکسیدانی بدن

۳۲ درصد اشاره کرد [۱۲]. از دیگر ترکیبات این گیاه می‌توان به هیدروکربن‌های p-سیمین^۳، آلفا و گاماتریپین^۴ اشاره کرد [۱۳]. این ترکیبات می‌توانند با عبور از سد خونی- مغزی اثرات خود را اعمال کنند [۱۴]. ترکیبات اکسیژن‌دار مانند اورسالیک اسید^۵ و بورنتول^۶ نیز در این گیاه مشخص شده‌اند [۱۴]. علاوه بر رزمارینیک اسید و اورسالیک اسید، سایر ترکیبات فلاونی و فلاونوئیدها، این گیاه را به عنوان یک آنتی‌اکسیدان بسیار موثر مطرح کرده است [۱۵]. تیمول، کارواکرول، p-سیمین و بورنتول به صورت وابسته به دوز آنزیم استیل کولین استراز را مهار می‌کنند [۱۶]. اورسالیک اسید در مهار عوامل همولیتیک خون نیز اثر دارد و دارای اثرات ضد سرطانی و ضدالتهابی است [۱۷].

با توجه به مطالب اشاره شده، افزایش تولید رادیکال‌های آزاد به دنبال ایسکمی سبب استرس اکسیداتیو و آسیب بافتی می‌گردد. آنتی‌اکسیدان‌ها می‌توانند با کاهش رادیکال‌های آزاد، نقش موثری در کاهش پیامدهای ناشی از ایسکمی مغزی اعمال کنند. مرزنجوش دارای ترکیباتی است که خواص آنتی‌اکسیدانی آن‌ها به اثبات رسیده است و از آنجایی که تاکنون اثر مرزنجوش بر حجم آسیب بافتی ناشی از سکته مغزی مورد بررسی قرار نگرفته است، در این مطالعه اثر عصاره هیدروالکلی مرزنجوش بر حجم آسیب بافتی و نقص‌های نورولوژیک ناشی از سکته مغزی مورد بررسی قرار گرفت.

روش کار

موش‌های صحرایی نر نژاد ویستار در محدوده وزنی ۲۵۰ تا ۳۰۰ گرم از موسسه انستیتو پاستور کرج خریداری شدند و در حیوان‌خانه مرکز تحقیقات در

برهم بخورد، استرس اکسیداتیو ایجاد می‌گردد [۵]. بافت مغزی به دلیل دارا بودن اسیدچرب‌های اشباع‌نشده فراوان که به راحتی دچار پراکسیداسیون می‌گردند و نیز به دلیل مصرف اکسیژن زیاد، مستعد آسیب‌های اکسیداتیو است. همچنین فعالیت آنتی‌اکسیدانی مغز ضعیف است [۶]. بنابراین به دلیل تولید رادیکال‌های آزاد به دنبال ایسکمی مغزی، سلول‌های مغزی در برابر تغییرات هیستوپاتولوژیکال و آسیب‌های اکسیداتیو، آسیب‌پذیر خواهند بود. همچنین ممکن است استرس اکسیداتیو، سبب آسیب آکسونی و اختلال در عملکرد میتوکندری گردد [۷]. به خوبی مشخص شده که بافت مغزی به شدت در برابر ایسکمی آسیب‌پذیر است. حتی فقدان موقتی اکسیژن و گلوکز در بافت مغز، ممکن است سبب مرگ سلولی گردد [۸]. انسداد هر کدام از رگ‌ها می‌تواند سبب کمبود اکسیژن و گلوکز و در نتیجه اختلال در مکانیسم‌های مغزی گردد، بنابراین مرگ سلولی و آسیب مغزی را در پی داشته باشد [۹]. آنتی‌اکسیدان‌های طبیعی باعث افزایش قدرت آنتی‌اکسیدان‌های پلاسما و کاهش ابتلا به بیماری‌هایی مانند سرطان، بیماری‌های قلبی و سکته مغزی می‌شوند. با توجه به سمی بودن و اثرات سوء تغذیه‌ای آنتی‌اکسیدان‌های مصنوعی موجود در مواد غذایی، نیاز به آنتی‌اکسیدان‌های طبیعی با منشاء گیاهی به دلیل سمیت کمتر و اثربخشی بیشتر، یک ضرورت جدی محسوب می‌شود [۱۰]. گیاه مرزنجوش با نام علمی *Origanum vulgare* از تیره *Lamiaceae* (*Labiatae*) پراکنش وسیع جهانی دارد. این گیاه در مناطق شمال و شمال غرب ایران پراکندگی بیشتری دارد و در مناطق گرم جنوبی یافت نمی‌شود [۱۱]. از مهمترین ترکیباتی که در عصاره این گیاه مشخص شده است، می‌توان به مونوترپن‌های فنلی تیمول^۱ ۳۵ درصد و کارواکرول^۲

^۳ P-Cymene

^۴ and Terpinene

^۵ Ursolic Acid

^۶ Borneol

^۱ Thymol

^۲ Carvacrol

آید. سپس هنگام گاوژ دوزهای ۵۰، ۷۵ و ۱۰۰ میلی گرم از عصاره تهیه شد.

ایجاد مدل سکته مغزی

حیوانات بعد از توزین، با داروی کلرال هیدرات (مرک، آلمان) به میزان ۴۰۰ میلی گرم بر کیلوگرم وزن بدن موش، بی‌هوش شدند. جراحی مدل‌سازی انسداد شریان میانی مغز یا همان MCAO^۱ مطابق دستورالعمل لونگا و همکاران صورت گرفت [۱۹]. به‌طور خلاصه، حیوانات روی تشک جراحی به پشت خوابانده شدند و ناحیه جلوی گردن که قبلاً تراشیده شده بود، ضد عفونی و تمیز گردید. یک برش طولی کوچک در خط وسط قسمت قدامی گردن ایجاد شد. بعد از کنار زدن پوست، غدد بزاقی و عضلات طرف راست ناحیه برش داده شده، شریان کاروتید مشترک، کاروتید خارجی، کاروتید داخلی راست در معرض دید قرار گرفتند. سپس عصب واگ و جسم کاروتید، با دقت از شریان‌ها جدا گردید. نخ بخیه ۰-۳ که قبلاً سر آن با هویه گرد شده بود، از طریق شریان کاروتید خارجی، به داخل شریان کاروتید داخلی هدایت شد تا به مقاومتی برخورد کند و شریان میانی مغز مسدود شود. پس از ۶۰ دقیقه ایسکمی (در نیمکره راست)، فیلامان خارج شده و خون‌رسانی مجدد (۲۴ ساعت) برقرار شد.

ارزیابی رفتاری حاصل از سکته مغزی

اختلالات عصبی- حرکتی در گروه‌های ایسکمی (گروه‌های آزمایشی و شاهد درمان)، پس از ۲۴ ساعت خون‌رسانی مجدد مورد ارزیابی قرار گرفت. در این آزمون اختلالات عصبی- حرکتی حیوان به شرح زیر از مقیاس صفر تا ۵ درجه‌بندی گردید: مقیاس صفر به حیوانی داده شد که هیچگونه عارضه حرکتی از خود نشان نمی‌داد. مقیاس ۱ به حیوانی داده شد که هنگام آویزان شدن از دم، دست سمت مقابل نیمکره ایسکمی شده (دست چپ) را خم می‌کرد. مقیاس ۲ به حیوانی داده شد که هنگام

قفس‌های مناسب و در محدوده دمایی 22 ± 2 درجه سانتی‌گراد و ۱۲ ساعت روشنائی و ۱۲ ساعت تاریکی نگهداری شدند و به صورت نامحدود به آب و غذا دسترسی داشتند. سپس حیوانات به ۵ گروه که هر کدام شامل ۷ سر قموش‌صحرایی نر بودند، تقسیم شدند: گروه شاهد درمان (کنترل) با آب مقطر و سه گروه آزمایشی با عصاره هیدروالکلی مرزنجوش به میزان ۵۰، ۷۵ و ۱۰۰ میلی‌گرم بر کیلوگرم [۱۸] به مدت ۳۰ روز، به صورت خوراکی و از طریق گاوژ تیمار شدند. آخرین گاوژ برای هر حیوان ۲ ساعت قبل از القای ایسکمی صورت گرفت. گروه شاهد جراحی که تیمار و القای ایسکمی در آنها صورت نگرفت و فقط استرس جراحی (جداسازی شریان‌های کاروتید داخلی و خارجی از اعصاب واگ بدون انسداد عروق) بر آنها اعمال گردید. گاوژ حیوانات هر روز ساعت ۱۱-۱۰ صبح انجام شد و دوزها بر اساس مطالعات قبلی انتخاب شدند [۱۸].

عصاره‌گیری

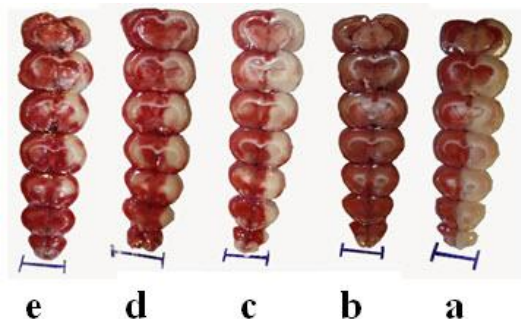
گیاه مرزنجوش از مراتع شهرستان خدابنده از توابع استان زنجان جمع‌آوری شده و توسط گروه گیاه‌شناسی و هرباریوم (۲۵۹۱۱۱) دانشکده علوم پایه و پزشکی دانشگاه آزاد زنجان از نظر تاکسونومیک تایید شد. گیاهان جمع‌آوری شده در سایه خشک و سپس پودر شدند. عصاره‌گیری به روش خیساندن انجام گرفت [۱۰]. ۱۰۰ گرم از پودر خشک شده گیاه در ارلن با الکل ۷۰ درصد مخلوط شد، به طوری که حلال تا ۲ سانتی‌متر بالای پودر را پیوشاند. درب ارلن با ورق آلومینیومی پوشانده و به مدت ۲۴ ساعت نگهداری شد. در طول ۲۴ ساعت هر دو ساعت یکبار با یک همزن شیشه‌ای مخلوط شد. بعد از اتمام مدت مورد نظر، مخلوط در دستگاه روتاری با دمای ۵۰ درجه سانتی‌گراد قرار داده شد تا حلال جدا گردد. پس از تغلیظ، عصاره در آون با دمای ۵۰ درجه قرار گرفت تا پودر عصاره به دست

^۱ Middle Cerebral Artery Occlusion

مغز آنها به سرعت خارج گردید و در دمای ۴ درجه سانتی‌گراد به مدت ۵ دقیقه در سالیس سرد قرار گرفت. سپس، مغزهای مورد نظر در ماتریکس مغز قرار گرفته و به طور کروئال به مقاطع ۲ میلی‌متر برش داده شد. برش‌ها به مدت ۱۵ دقیقه در محلول ۲ درصد ۲، ۳، ۵، - تری فینیل تترازولیوم کلراید (TTC، مرک آلمان) در دمای ۳۷ درجه سلسیوس برای رنگ‌آمیزی حیاتی انکوبه شدند [۱۹]. بعد از رنگ‌آمیزی، توسط دوربین دیجیتال از نمونه‌ها عکس گرفته شد و حجم آسیب بافتی توسط نرم‌افزار Image Tools و با استفاده از فرمول زیر محاسبه گردید:

$$\text{حجم آسیب بافتی} - \text{حجم نیمکره راست} - \text{حجم نیمکره چپ} = \text{حجم آسیب بافتی اصلاح شده}$$

نسبت به گروه شاهد درمان (۸۲/۹۴±۳/۷۳) گردید ($p < 0.001$) (شکل ۱).



شکل ۱. برش مغز موش‌های صحرایی دچار ایسکمی موضعی مغزی. برش‌ها توسط ماتریکس مغزی انجام شده و توسط محلول ۲ درصد TTC رنگ‌آمیزی شده‌اند. نواحی سفیدرنگ نشان‌دهنده بخش‌های دچار آسیب مغزی و نواحی قرمز نشان‌دهنده بخش‌های سالم می‌باشد. آسیب بافتی در اثر مصرف عصاره مریم‌گلی کاهش معنی‌داری یافت (خطوط آبی پائین تصاویر نشان‌دهنده طول یک سانتی‌متر می‌باشد).

a: گروه شاهد درمان؛ b: گروه شاهدجراحی؛ c: گروه دریافت‌کننده دوز ۵۰ میلی‌گرم برکیلوگرم؛ d: گروه دریافت‌کننده دوز ۷۵ میلی‌گرم برکیلوگرم؛ و e: گروه دریافت‌کننده دوز ۱۰۰ میلی‌گرم برکیلوگرم

عصاره سبب کاهش حجم آسیب بافتی ناحیه کورتکس در هر سه دوز ۵۰ میلی‌گرم برکیلوگرم

شروع حرکت بر روی یک سطح صاف، شروع به چرخیدن به سمت مقابل نیمکره دچار ایسکمی (سمت چپ) می‌کرد. مقیاس ۳ به حیوانی داده شد که هنگام حرکت به سمت مقابل نیمکره دچار ایسکمی می‌افتاد. مقیاس ۴ به حیواناتی داده شد که سطح هوشیاری پائینی داشتند و به خودی خود نمی‌توانستند راه روند. به حیواناتی که قبل از ۲۴ ساعت می‌مردند، در صورتی که بعد از رنگ‌آمیزی، بخش وسیعی از مغز آنها آسیب دیده و مرگ منحصر به ایسکمی مغزی بود، مقیاس ۵ داده شد [۱۹].

ارزیابی حجم آسیب بافتی ناشی از سکته مغزی

بعد از ارزیابی رفتاری، حیوانات با استفاده از ۸۰۰ میلی‌گرم برکیلوگرم داروی بی‌هوشی کشته شده و

آنالیزهای آماری

تمام آنالیزها به کمک نرم افزار SPSS-18 انجام شد. بررسی حجم آسیب بافتی با استفاده از آزمون ANOVA یکطرفه^۱ توسط مقایسه میانگین‌ها به روش LSD انجام شد و نقص‌های نورولوژیک با استفاده از آزمون من-ویتنی^۲ مورد تجزیه و تحلیل قرار گرفت. $p < 0.05$ از لحاظ آماری معنی‌دار در نظر گرفته شد.

یافته‌ها

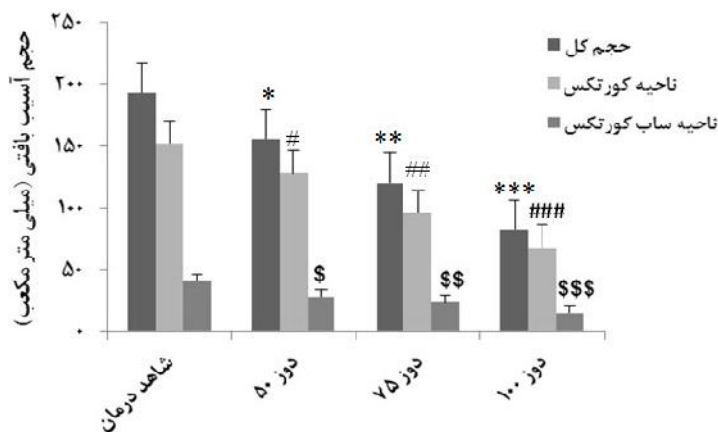
پیش‌تغذیه با عصاره هیدروالکلی مرزنجوش سبب کاهش حجم آسیب بافتی و نقص‌های نورولوژیک در هر سه گروه دریافت‌کننده عصاره (با دوزهای ۵۰، ۷۵ و ۱۰۰ میلی‌گرم برکیلوگرم) گردید ($p < 0.05$). پیش‌تغذیه با عصاره مرزنجوش سبب کاهش حجم آسیب بافتی کل در هر سه دوز ۵۰ میلی‌گرم برکیلوگرم (۱۵۶/۴۷±۳/۴۱)، ۷۵ میلی‌گرم برکیلوگرم (۱۲۰/۸۱±۲/۶۰) و ۱۰۰ میلی‌گرم برکیلوگرم

^۱ One-Way ANOVA

^۲ Mann-Whitney U

کیلوگرم (۲۸/۵۱±۴/۴۵)، ۷۵ میلی‌گرم بر کیلوگرم (۲۴/۵۵±۳/۲۹) و ۱۰۰ میلی‌گرم بر کیلوگرم (۱۵/۰۲±۱/۸۹) نسبت به گروه شاهد درمان (به ترتیب $p=۰/۰۲۷$ ، $p=۰/۰۰۴$ و $p<۰/۰۰۱$) (نمودار ۱).

(۱۲۸/۰۶±۵/۸۳)، ۷۵ میلی‌گرم بر کیلوگرم (۹۶/۳۰±۳/۲۶) و ۱۰۰ میلی‌گرم بر کیلوگرم (۶۸/۰۸±۴/۰۸) نسبت به گروه شاهد درمان (همچنین $p<۰/۰۰۱$) گردید. آسپب بافتی ناحیه ساب کورتکس در هر سه گروه دریافت‌کننده عصاره با دوزهای ۵۰ میلی‌گرم بر



نمودار ۱. مقایسه حجم آسپب بافتی کل و آسپب بافتی در نواحی کورتکس و ساب کورتکس

پیش‌بیماری با هر سه دوز عصاره هیدروآلکلی مریم گلی سبب کاهش معنی‌دار آسپب بافتی کل و آسپب بافتی نواحی کورتکس و ساب کورتکس گردید.

*# اختلاف معنی‌دار در سطح ($p<۰/۰۰۱$) نسبت به گروه شاهد درمان

** و ### اختلاف معنی‌دار در سطح ($p<۰/۰۰۱$) نسبت به گروه شاهد درمان و دوز ۵۰

*** و #### اختلاف معنی‌دار در سطح ($p<۰/۰۰۱$) نسبت به گروه شاهد درمان و دوزهای ۵۰ و ۷۵

\$ اختلاف معنی‌دار در سطح ($p=۰/۰۲۷$) نسبت به گروه شاهد درمان

\$\$ اختلاف معنی‌دار در سطح ($p=۰/۰۰۴$) نسبت به گروه شاهد درمان

\$\$\$ اختلاف معنی‌دار در سطح ($p<۰/۰۰۱$) نسبت به گروه شاهد درمان و در سطح ($p=۰/۰۱۸$) نسبت به دوز ۵۰

جدول ۱. مقایسه نقص‌های نورولوژیک. ستون چهارم نشان‌دهنده تعداد حیواناتی که هر کدام از مقیاس‌ها (صفر تا پنج) را داشته‌اند. نقص‌های نورولوژیک در هر سه گروه دریافت‌کننده عصاره (دوزهای ۵۰، ۷۵ و ۱۰۰ میلی‌گرم بر کیلوگرم) نسبت به گروه شاهد درمان کاهش معنی‌داری را نشان داد.

میانگین	نقص‌های نورولوژیک						تعداد کل	گروه آزمایشی	n
	۵	۴	۳	۲	۱	۰			
۳/۵۸	۲	۳	۲	۰	۰	۰	۷	شاهد درمان	۱
۲/۴۲	۰	۱	۲	۲	۲	۰	۷	دوز ۵۰	۲
۲	۰	۱	۰	۳	۲	۱	۷	دوز ۷۵	۳
۱	۰	۰	۱	۱	۳	۲	۷	دوز ۱۰۰	۴
-	۲	۵	۵	۶	۷	۳	۲۸	کل	

نتایج آماری
 $۱:۲(p=۰/۰۱۱)$ و $۱:۳(p=۰/۰۰۴)$ و $۱:۴(p=۰/۰۰۱)$

پیش‌تغذیه با عصاره‌ی هیدروآلکلی مرزنجوش سبب کاهش نقص‌های نورولوژیک در هر سه دوز ۵۰ میلی‌گرم بر کیلوگرم (۲/۲۸±۰/۴۲)، ۷۵ میلی‌گرم بر کیلوگرم (۱/۵۷±۰/۴۸) و ۱۰۰ میلی‌گرم بر کیلوگرم (۱/۱۴±۰/۴۰) نسبت به گروه شاهد درمان (به ترتیب $p=۰/۰۱۱$ ، $p=۰/۰۰۴$ و $p=۰/۰۰۱$) (جدول ۱).

بحث

پیش‌تغذیه با عصاره هیدروالکلی مرزنجوش در هر سه دوز (۵۰، ۷۵ و ۱۰۰ میلی‌گرم بر کیلوگرم) سبب کاهش حجم آسیب بافتی کل و همچنین حجم آسیب بافتی در نواحی کورتکس و ساب‌کورتکس گردید. همچنین پیش‌تغذیه با عصاره، نقص‌های نورولوژیک را در هر سه دوز به طور معنی‌داری کاهش داد.

در مطالعه‌ای مشخص شد که تزریق داخل هیپوکامپی عصاره مرزنجوش سبب بهبود حافظه کاری موش‌های صحرایی می‌شود که این اثر به حضور ترکیبات آنتی‌اکسیدانی در عصاره نسبت داده شد [۲۰]. نتایج یک بررسی نشان داد که تزریق داخل صفاقی عصاره سبب تقویت حافظه می‌گردد. محققین اثر تقویت‌کنندگی عصاره در یادگیری را به حضور آنتی‌اکسیدان‌ها و عوامل مهارکننده کولین استراز از جمله اورسالیک اسید در عصاره نسبت دادند [۲۱]. ثابت شده که تزریق داخل بطنی عصاره دارای اثرات ضد دردی می‌باشد [۲۲]. مصرف خوراکی عصاره سبب تقویت محور هیپوتالاموسی-هیپوفیزی-گنادی شده و ترشح هورمون‌های این محور را افزایش می‌دهد [۲۳]. مشخص شده که عصاره مرزنجوش مصری به دلیل فعال‌سازی سیستم‌های آنتی‌اکسیدانی آنزیمی و غیر آنزیمی، پراکسیداسیون لیپیدی در بافت قلبی را کاهش می‌دهد [۱۸]. در مطالعه‌ای مشخص گردید که کافئیک اسید به واسطه کاهش مالون‌دی‌آلدئید و افزایش بیان سوپر اکسید-دسموتاز سبب کاهش آسیب نرونی در هیپوکامپ به دنبال ایسکمی-خون‌رسانی مجدد می‌گردد [۲۴]. زعفران به دلیل داشتن ترکیبات آنتی‌اکسیدانی، سبب کاهش تولید رادیکال‌های آزاد و افزایش سطح فعالیت آنزیم آنتی‌اکسیدانی شده و حجم سکنه مغزی را در مدل تجربی ایسکمی مغزی موضعی کاهش می‌دهد [۲۵]. در مطالعه‌ای دیگر ثابت شد که روغن زیتون به دلیل دارا بودن ترکیبان فنولی، مانع

تشکیل رادیکال‌های آزاد می‌گردد و حجم آسیب بافتی ایجاد شده در اثر تولید بیش از حد رادیکال‌های آزاد را کاهش می‌دهد [۲۶]. همچنین مشخص شده است که عصاره بومادران به دلیل حضور ترکیبات فیتواستروژنی، آنتی‌اکسیدانی و ضدالتهابی، حجم آسیب بافتی را کاهش می‌دهد [۲۷]. در مطالعه‌ای که روی سه گیاه دارویی انجام شد، مشخص گردید که مرزنجوش دارای فعالیت آنتی‌اکسیدانی بالاتری نسبت به سایرین است و میزان فنول تام و فلاونوئید این گیاه دارای بیشترین مقدار است. نتایج این بررسی نشان داد که خاصیت قوی ضد اکسیدان این گیاه مربوط به ترکیبات فنولی موجود در این گیاه از جمله: اسید پروتوکتانچینک و گلیکوزید مربوطه، اسید کافئیک و اسیدروزمارینیک می‌باشد [۲۸].

نتیجه‌گیری

مطالعه حاضر نشان داد که مرزنجوش می‌تواند سبب کاهش حجم آسیب بافتی و نقص‌های نورولوژیک گردد و بدین ترتیب سبب ایجاد پدیده تحمل به ایسکمی شده و اثر حفاظتی در برابر آسیب‌های ناشی از ایسکمی-خون‌رسانی مجدد ایفا کند. از آنجایی که مطالعات ثابت کرده مرزنجوش دارای ترکیبات آنتی‌اکسیدانی است، شاید بتوان این اثر حفاظتی را به آنتی‌اکسیدان‌های موجود در عصاره نسبت داد.

تشکر و قدردانی

این مقاله از پایان‌نامه کارشناسی ارشد آقای میثم فروزنده با کد ۶۲۶۳۰۵۱۹۹۳۲۰۰۳ استخراج شده است. بدین وسیله نویسندگان از زحمات خانم الهام قاسملو به دلیل همکاری در انجام آزمایشات، دکتر حسین مصطفوی به دلیل راهنمایی‌های بی‌دریغ و خانم‌ها دنا قمری و معصومه اسلامی به دلیل همکاری و صبر و حوصله‌ای که در ارائه تجهیزات آزمایشگاهی داشتند، نهایت سپاس و قدردانی را دارند.

References

- 1- Feigin VL, Barker-Collo S, Krishnamurthi R, Theadom A, Starkey N. Epidemiology of ischemic stroke and traumatic brain Injury. *Best Pract Res Clin Anaesthesiol*. 2010 Dec;24(4):485-94
- 2- Huang L, Chen N, Ge M, Zhu Y, Guan S, Wang JH. Ca²⁺ and acidosis synergistically lead to the dysfunction of cortical GABAergic neurons during ischemia. *Biochem Biophys Res Commun*. 2010 Apr; 394(3): 709-14.
- 3- Lakhan SE, Kirchgessner A, Hofer M. Inflammatory mechanisms in ischemic stroke: therapeutic approaches. *J Transl Med*. 2009 Nov; 7(97): 1-11.
- 4- Chen H, Yoshioka H, Kim GS, Jung JE, Okami N, Sakata H, et al. Oxidative stress in ischemic brain damage: mechanisms of cell death and potential molecular targets for neuroprotection. *Antioxid Redox Signal*. 2011Apr; 14(8):1505-1517.
- 5- Lobo V, Patil A, Phatak A, Chandra N. Free radicals, antioxidants and functional foods: Impact on human health. *Pharmacogn Rev*. 2010 Jul; 4(8): 118-26.
- 6- Mohammadi MT, Amini R, Jahanbakhsh Z, Shekarforoush S. Effects of atorvastatin on the hypertension-induced oxidative stress in the rat brain. *Iran Biomed J*. 2013; 17(3): 152-157
- 7- Su KG, Banker G, Bourdette D, Forte M. Axonal degeneration in multiple sclerosis: the mitochondrial hypothesis. *Curr Neurol Neurosci Rep*. 2009 Sep; 9:411-7.
- 8- Woodruff TM, Thundiyil J, Tang SC, Sobey CG, Taylor SM, Arumugam TV. Pathophysiology, treatment, and animal and cellular models of human ischemic stroke. *Mol Neurodegener*. 2011 Jan; 6: 11-30.
- 9- Sekine T, Sugano M, Azizi M, Fujii Y. Antifungal Effects of Volatile Compounds from Black Zira (*Bunium persicum*) and Other Spices and Herbs. *J Chem Ecol*. 2007 Nov; 33(11): 2123-32.
- 10- Nichols M, Townsend N, Scarborough P, Rayner M. Cardiovascular disease in Europe 2014: epidemiological update. *Eur Heart J*. 2014 Nov 7;35(42):2950-9.
- 11- Mirzaee A, Jaber Hafashani H, Madani A. Antioxidant activities, total phenols and total Flavonoids assay of *Origanum vulgare*, *Teucrium polium* and *Thymus daensis*. *J of Hormozgan Univ Med Sci*. 2011.15(4);285-94.[Full text in Persian]
- 12- Youdim KA, Deans SG. Effect of thyme oil and thymol dietary supplementation on the antioxidant status and fatty acid composition of the ageing rat brain. *Br J Nutr*. 2000 Jan; 83(1): 87-93.
- 13- Kulisic T, Radonic V, Katalinic M. Use of different methods for testing antioxidative activity of oregano essential oil. *Food Chem*. 2004 May; 85(4): 633-640.
- 14- Heo HJ, Cho HY, Hong B, Kim Hk, Heo TR, Kim EK, et al. Ursolic acid of *Origanum majorana* L. reduces Abeta- induced oxidative injury. *Mol Cells*. 2002 Feb; 13(1): 5-11.
- 15- Meizoso I. R, Marin FR, Herrero M, Senorans FJ, Reglero G, Cifuentes A, et al. Subcritical water extraction of nutraceuticals with antioxidant activity from oregano. Chemical and functional characterization. *J Pharm Biomed Anal*. 2006 Aug; 41(5):1560-5.
- 16- Lynch MA. Long term potentiation and Memory. *Physiol rev*. 2004 Jan; 84(1):87-136.
- 17- Lee HK, Nam GW, Kim SH, Lee SH. Phytocomponents of triterpenoids, oleanolic acid and ursolic acid, regulated differently the processing of epidermal keratinocytes via PPAR-alpha pathway. *Exp Dermatol*. 2006 Jan; 15(1): 66-73.
- 18- Ramadan G, El-Beih NM, Arafa NM, Zahra MM. Preventive Effects of Egyptian Sweet Marjoram (*Origanum majorana* L.) Leaves on Haematological Changes and Cardiotoxicity in Isoproterenol-Treated Albino Rats. *Cardiovasc Toxicol*. 2013 Jun; 13(2): 100-9.
- 19- Longa EZ, Weinstein PR, Carlson S, Cummins R. Reversible middle cerebral artery occlusion without craniectomy in rats. *Stroke*. 1989 Jan; 20: 84-91.
- 20- Haghpanah T, Esmailpour KH, Afarinesh M, Sheibani V, Abbasnejad M, Masoomi Y. Effect of intra-hippocampal injection of *Origanum vulgare* L. ssp. *Viridis* leaf extract on spatial learning and memory consolidation. *Feyz, J of Kashan Univ Med Sci*. 2011;11(4):380-7. [Full text in Persian]
- 21- Abbasnejad M, Mirtajadin M, Afarinesh MR, Hassibi N. Valuation of *Origanum vulgare* (leaves, stems and flowers) extract on spatial learning in male rats. *Physio and Pharmacol J*. 2006; 10(2):143-50.[Full text in Persian]

- 22- Sepehri GR, Sheibani V, Pahlavan Y, Afarinesh Khaki MR, Esmail Pour Bezenjani K, Pahlavan B. Effect of Interacerebroventricular Injection of Aqueous Extract of *Origanum Vulgare L. ssp. viride* on Pain Threshold in Male Rats. *J Ardabil Univ Med Sci.* 2011; 11(1): 52-58.[Full text in Persian]
- 23- Kazemi P, Jowhary H, Sharifi E, Zeraatpishe A. Androgenic Effect of *Origanum vulgare L. ssp. viride* extract on Hormone Level of Pituitary - gonadal Axis in Mature Male Vistar Rats. *J Arak Univ Med Sci.* 2012; 14 (6) :89-96.[Full text in Persian]
- 24- Liang G, Shi B, Luo W, yang J. The protective effect of caffeic acid on global cerebral ischemia-reperfusion injury in rats. *Behav Brain Funct.* 2015 Apr; 11(8): 2-10.
- 25- Vakili A, Eynali MR, Bandegi AR. The protective effects of Saffron against the oxidative damage in a transient model of focal cerebral ischemia in rats. *Tehran Univ Med J.* 2011; 69 (7): 405-412.[Full text in Persian]
- 26- Sarshoori R, Asadi M, Mohammadi M. Effect of olive oil on the cerebral reperfusion following ischemia injuries in rat. *Journal of Birjand Univ Med Sci.* 2014; 21 (1) :56-67.[Full text in Persian]
- 27- Imani E, Esmaili A, Alimohammadi R, Ehsani V, Shmasizadeh A, Mobini M, et al . Effects of *Achillea millefolium* on the Consequences of Stroke in Ovariectomized Rats. *JSSU.* 2015; 22 (6) :1725-1736.[Full text in Persian]
- 28- Mirzaee A, Jaber Hafashani H, Madani A. Antioxidant activities, total phenols and total Flavonoids assay of *Origanum vulgare*, *Teucrium polium* and *Thymus daensis*. *Hormozgan J Med Sci.* 2011; 15(4): 285-94.[Full text in Persian]