

Evaluating the Effect of Ginger Extract on Azathioprine-Induced Renal Failure in Mature Female Rats

Godarzian Z, Hosseini S.E*

Department of Biology, Shiraz Branch, Islamic Azad University, Shiraz, Iran

* *Corresponding author*. Tel: +987143311148, Fax: +987143311172, E-mail: ebrahim.hossini@yahoo.com

Received: Jan 21, 2018 Accepted: May 20, 2018

ABSTRACT

Background & objectives: Azathioprine is widely used for the treatment of autoimmune diseases. It has negative effects on the function of kidney. Therefore, considering the protective effects of ginger on nephrotoxins, the present study was conducted to investigate the effect of ginger on renal changes induced by azathioprine in rats.

Methods: In this experimental study, 56 female rats were divided into 7 groups including control, sham and 5 experimental groups receiving azathioprine (50mg/kg), ginger (200mg/kg), azathioprine plus ginger (200,100 and 50 mg/kg). In this study, ginger was administered by gavage and azathioprine intraperitoneally in 21 consecutive days. At the end, serum levels of urea, uric acid and creatinine were measured and the histological structure of the kidneys was examined. The results were analyzed by ANOVA and Duncan tests at significance level of p 0.05.

Results: The results showed that azathioprine caused the destruction of structure along with cell necrosis, tubular degeneration, glomerular atrophy, urinary space enlargement, hyperemia and inflammatory cell infiltration in the renal tissue, as well as an increase in the serum level of urea, uric acid and creatinine at p 0.05. However, simultaneous use of ginger and azathioprine reduced the serum levels of urea, uric acid, creatinine and improved the kidney structure compared to the azathioprine group.

Conclusion: The results showed that ginger had a protective effect on kidney tissue, due to its antioxidant properties, by inhibiting free radicals produced by azathioprine and decreasing the severity degradation effects of azathioprine on kidney tissue and function.

Keywords: Azathioprine; Uric Acid; Creatinine; Kidney; Urea; Rat

بررسی اثرات عصاره هیدروالکلی زنجبیل بر روی نارسایی کلیوی القاء شده با آزاتیوپرین در موش‌های صحرایی ماده بالغ

زهرا گودرزین، سید ابراهیم حسینی*

گروه زیست‌شناسی، دانشکده علوم پایه، واحد شیراز، دانشگاه آزاد اسلامی، شیراز، ایران
* نویسنده مسئول، تلفن: ۰۷۱۴۳۳۱۱۱۴۸، فاکس: ۰۷۱۴۳۳۱۱۱۷۲، پست الکترونیک: ebrahim.hossini@yahoo.com

چکیده

زمینه و هدف: آزاتیوپرین دارویی با کاربرد وسیع در درمان بیماری‌های خودایمنی است که بر عملکرد و ساختار بافتی کلیه دارای اثرات منفی می‌باشد. لذا با توجه به اثرات محافظتی زنجبیل در برابر نفروتوکسین‌های مختلف مطالعه حاضر با هدف بررسی اثر عصاره زنجبیل بر تغییرات کلیوی ناشی از مصرف آزاتیوپرین در موش‌های صحرایی صورت گرفت.

روش کار: در این مطالعه تجربی از ۵۶ سر موش صحرایی ماده بالغ که به ۷ گروه شامل کنترل، شاهد و ۵ دسته تجربی دریافت‌کننده آزاتیوپرین (۵۰ mg/kg)، زنجبیل (۲۰۰ mg/kg)، آزاتیوپرین به همراه زنجبیل با دوزهای ۲۰۰ mg/kg و ۱۰۰ mg/kg تقسیم شدند. در این بررسی زنجبیل به صورت گاوژ و آزاتیوپرین به صورت درون صفاقی و برای مدت ۲۱ روز تجویز شدند. در پایان سطح سرمی اوره، اسید اوریک و کراتینین اندازه‌گیری و ساختار بافتی کلیه‌های حیوانات بررسی گردید. نتایج از طریق آزمون‌های ANOVA و دانکن در سطح معناداری $p < 0.05$ آنالیز شدند.

یافته‌ها: نتایج نشان داد آزاتیوپرین باعث تخریب ساختار بافتی همراه با تکروزه شدن سلولی، تخریب توبولی، کوچک شدن گلومرول‌ها، بزرگ شدن فضای ادراری، پرخونی و ارتشاح سلول‌های آماسی در بافت کلیه و همچنین افزایش سطح سرمی اوره و اسید اوریک و کراتینین در سطح $p < 0.05$ می‌شود، در حالی که مصرف همزمان زنجبیل با آزاتیوپرین باعث کاهش معنادار میزان سرمی اوره، اسید اوریک و کراتینین و بهبود ساختار بافتی کلیه در مقایسه با گروه آزاتیوپرین می‌گردد.

نتیجه‌گیری: داده‌های این مطالعه نشان داد که زنجبیل به واسطه خواص آنتی‌اکسیدانی خود توانسته با مهار رادیکال‌های آزاد تولید شده توسط آزاتیوپرین، بر بافت کلیه اثر محافظتی داشته باشد و از شدت آثار تخریبی آزاتیوپرین بر بافت و عملکرد کلیه‌ها بکاهد.

واژه‌های کلیدی: آزاتیوپرین، کراتینین، اسید اوریک، اوره، کلیه، موش صحرایی

دریافت: ۱۳۹۶/۱۱/۰۱ پذیرش: ۱۳۹۷/۰۲/۳۰

مقدمه

آزاتیوپرین یکی از مشتقات داروی ۶- مرکاپتوپورین با فرمول مولکولی C₉H₇N₇O₂S می‌باشد که در درمان آرتریت روماتوئید، لوپوس، میوزیت و اسکولیت و بعضی بیماری‌های دیگر روماتیسمی تجویز می‌شود. این دارو یکی از داروهای تضعیف‌کننده سیستم ایمنی است که در بیماران که

پیوند اعضا شده‌اند و برای درمان بعضی از سرطان‌ها و بیماری‌های التهابی روده نیز تجویز می‌شود و موجب کاهش درد و التهاب شده و همچنین آسیب‌های مفصلی را محدود کرده و در دراز مدت از معلولیت جلوگیری می‌کند [۱]. آزاتیوپرین از طریق جلوگیری از تولید مجدد بازهای پورینی و ممانعت از سنتز DNA و RNA و با

اثر بر روی رشد لنفوسیت‌ها باعث مهار سیستم ایمنی می‌گردد و در نتیجه از حمله آنها به بافت‌های پیوندی و مفاصل در بیماری‌های روماتیسمی جلوگیری می‌کند [۲]. آراتیوپرین عمدتاً به دلیل تولید رادیکال‌های آزاد باعث ایجاد مسمومیت در اندام‌های مختلف از جمله مغز استخوان، کبد، دستگاه گوارش و پانکراس می‌شود [۲]. آراتیوپرین در بدن به وسیله آنزیم‌های تیوپورین متیل ترانسفراز (TPMT) و گزانتین اکسیداز (XO) سریعاً متابولیزه و به مواد بی‌اثر تبدیل می‌شود به طوری که کمبود فعالیت این آنزیم‌ها باعث افزایش تولید متابولیت‌های سمی می‌شود [۳]. نتایج حاصل از یک مطالعه نشان داد که آراتیوپرین باعث تغییرات نا بجا و ساختاری در سلول، قطعه قطعه شدن کروموزوم‌ها، کاهش تقسیم میتوزی و افزایش تعداد سلول‌های دارای کروموزوم‌های چند برابر می‌شود [۴]. زنجبیل گیاهی با نام علمی *Zingiber officinale* از خانواده Zingiberaceae از جمله گیاهان دارویی مهم می‌باشد که از دیرباز تاکنون به عنوان طعم‌دهنده مواد غذایی و در جهت درمان برخی از بیماری‌ها مورد استفاده انسان‌ها قرار می‌گیرد. در عصاره ریزوم گیاه زنجبیل، بیش از ۴۶ نوع ترکیب مختلف نظیر جینجرون، جینجرو، جینجرا دیول، زینجیرون، ترپن، فلاندرن، دکسترو کامفن و سسکی ترپن یافت می‌شود که اکثراً دارای خواص آنتی‌اکسیدانی می‌باشند [۵]. عصاره زنجبیل با داشتن اجزای آنتی‌اکسیدانی و ضدالتهابی خود نظیر ۶ جینجرو، ۶ شوگوال و زینجرو می‌تواند از طریق اثر بر مکانیزم‌های ضدالتهابی، آنتی‌اکسیدانی و ضد سروتونینی باعث کاهش فاکتورهای التهابی نظیر سیتو کین‌ها و کموکین‌های التهابی، کاهش آنزیم‌های آنتی‌اکسیدانی شده و در کاهش ابتلا، کاهش عوارض و نیز درمان بیماری‌های التهابی مفید باشد [۶]. نتایج یک مطالعه نشان داد در موش‌های صحرایی که مبتلا به آسیب‌های کلیوی هستند عصاره اتیل استاتی

زنجبیل احتمالاً با داشتن خواص آنتی‌اکسیدانی دارای خواص محافظتی قابل توجهی در بافت‌های کلیوی در مقابل دوز بالای پاراستامول است [۷]. زنجبیل می‌تواند به طور موثری با تولید رادیکال‌های آزاد اکسیژن مقابله کند و این کار را با افزایش فعالیت سوپر اکسید دیسموتاز^۱، انجام می‌دهد. عصاره زنجبیل می‌تواند از تخلیه آنتی‌اکسیدان‌ها و آنزیم‌های آنتی‌اکسیدانی کلیه جلوگیری کند و این اثرات محافظتی توسط پلی فنل‌ها و فلاونوئیدهای موجود در آن اعمال می‌شود [۸]. در یک بررسی نشان داده شد که مصرف خوراکی پودر زنجبیل هیچگونه اثر جانبی بر کبد، کلیه و پانکراس ندارد [۹]. استفاده از زنجبیل به همراه داروی ضدصرع لاموتریژین^۲ موجب کاهش عوارض جانبی این دارو در کلیه می‌شود، به طوری که زنجبیل باعث کاهش سطوح سرمی اوره و کراتینین و همچنین بهبود ساختار گلومرول‌ها و لوله‌های پیچیده در کلیه‌های موش‌های تیمار شده با این دارو می‌شود [۱۰]. مصرف عصاره هیدروالکلی زنجبیل باعث بهبود اختلال عملکرد کلیوی و کاهش قابل توجه غلظت پلاسمایی کراتینین، اوره و سیستاتین C ناشی از مصرف الکل می‌شود [۱۱]. مطالعات آزمایشگاهی نشان می‌دهد که زنجبیل از طریق مهار مسیرهای سیکلواکسیژناز و لیبواکسیژناز و با جلوگیری از متابولیسم اسید آراشیدونیک دارای اثرات ضد التهابی است [۱۲]. مطالعات نشان داده اند که جینجرو موجود در ریزوم زنجبیل دارای اثرات ضد التهابی و ضد درد است [۱۳]. در موش‌های صحرایی نر دارای تومور کبدی، تیمار با زنجبیل باعث کاهش میزان فعالیت سوپراکسیداز دیسموتاز می‌گردد و سطح مالون دی آلدئید را نیز کاهش می‌دهد و همچنین باعث افزایش فعالیت آنزیم کاتالاز می‌شود به طوری که با خنثی سازی رادیکال‌های آزاد و کاهش فعالیت

¹ Superoxide Dismutase

² Lamotrigine

شاهد و پنج دسته تجربی دریافت کننده دوز ۲۰۰ mg/kg عصاره هیدروالکلی گیاه زنجبیل به تنهایی و دوز ۵۰ mg/kg داروی آراتیوپرین به تنهایی و تحت تیمار با دوز ۵۰ mg/kg داروی آراتیوپرین همراه با دوزهای ۵۰ mg/kg، ۱۰۰ و ۲۰۰ عصاره هیدروالکلی گیاه زنجبیل تقسیم شدند. در این مطالعه حیوانات گروه کنترل تحت هیچ تیماری قرار نگرفتند و گروه شاهد نیز تحت تیمار به صورت گاواژ و تزریق درون صفاقی روزانه ۰/۵ میلی لیتر نرمال سالین به عنوان حلال داروها قرار گرفتند. در این بررسی تجویز داروی آراتیوپرین به صورت درون صفاقی و عصاره زنجبیل به صورت گاواژ و برای مدت ۲۱ روز انجام گرفت.

عصاره گیری

در این مطالعه برای تولید ریشه گیاه زنجبیل مقداری از ریزوم این گیاه از فروشگاه تهیه و پس از ایجاد شرایط رشد گیاه، در گلخانه کشت داده شد و توسط متخصصین دانشگاه شیراز، گیاه تأیید گردید و به آن شماره هرباریوم ۲۴۹۹۹ اختصاص داده شد. در این بررسی برای تهیه عصاره ریشه زنجبیل از روش پرکولاسیون استفاده شد. برای این کار به مقدار کافی ریشه گیاه زنجبیل تهیه و پس از تمیز و خشک کردن، آسیاب نموده تا به صورت پودر در آید و سپس مقدار کافی از پودر بدست آمده را، به مدت ۷۲ ساعت با ۱۰۰۰ میلی لیتر اتانول ۵۰ درصد در دستگاه پرکولاتور ریخته تا به خوبی مورد خیس خوردن قرار گیرد، سپس شیر پرکولاتور باز گردید تا مایع قطره قطره به ظرف پایین وارد گردد. جهت پیشگیری از خشک شدن پودر گیاه، به طور مداوم حلال (الکل) را به کمک پیپت به بالای ظرف اضافه گردید. بعد از این مرحله مایع بدست آمده در زیر پرکولاتور که حاوی حلال الکلی و ماده استخراجی تام بود، به کمک دستگاه روتاری، حلال اضافی از آن جدا، تا کاملاً تغلیظ گردد. آنگاه به کمک دسیکاتور و پمپ خلاء عصاره به صورت پودر در آورده شد [۱۸].

لیپیدپراکسیداسیون باعث سرکوب اثرات سرطان زایی در کبد می شود [۱۵، ۱۴]. ترکیبات فعال موجود در زنجبیل قادر به کاهش سطوح استرس اکسیداتیو و اعمال اثرات آنتی اکسیدانی می باشند [۱۶]. عصاره زنجبیل از طریق مهار آنزیم سیکلواکسیژناز ۲ که نقش مهمی در تولید پروستاگلاندین ها در بافت های ملتهب دارد، باعث مهار تولید پروستاگلاندین های مختلف از جمله پروستاگلاندین E2 می گردد و در نتیجه باعث مهار تولید گونه های فعال اکسیژن و آسیب اکسیداتیو بافت می شود [۱۷]. با توجه به اثرات نفروتوکسینی داروی آراتیوپرین که در درمان برخی از بیماری ها از آن استفاده می شود. این مطالعه با هدف بررسی اثر عصاره هیدروالکلی زنجبیل بر ساختار بافتی و عملکرد کلیه ها در موش های صحرایی ماده بالغ انجام گردید.

روش کار

گروه بندی حیوانات

پژوهش حاضر یک مطالعه تجربی است که در سال ۱۳۹۶ در دانشگاه آزاد اسلامی واحد شیراز انجام شد. در این پژوهش از ۵۶ سر موش صحرایی ماده بالغ از نژاد ویستار در محدوده وزنی ۲۰۵-۱۹۰ گرم و سن ۱۰۰ تا ۹۵ روز استفاده شد. در طول دوره تجویز، همه حیوانات از آب و غذای یکسان و بدون محدودیت برخوردار بوده و در یک اتاق مخصوص در دمای 22 ± 2 درجه سلسیوس و در شرایط ۱۲ ساعت روشنایی و ۱۲ ساعت تاریکی نگهداری شدند و آب و غذا به میزان کافی در اختیار آنها قرار گرفت. پروتکل این تحقیق بر اساس قوانین بین المللی در مورد حیوانات آزمایشگاه تنظیم و در کمیته اخلاق دانشگاه تحت شماره IR.miau139622440 به تصویب رسید. در این بررسی پس از هم سیکل نمودن موش ها [۱۷]، حیوانات به ۷ گروه ۸ تایی شامل گروه های کنترل،

مورد تجزیه و تحلیل قرار گرفتند و معنادار بودن اختلاف داده‌ها در سطح $p < 0.05$ در نظر گرفته شد.

یافته‌ها

نتایج این مطالعه نشان داد که تیمار با داروی آزاتیوپرین باعث افزایش غلظت سرمی اوره، کراتینین و اسید اوریک خون نسبت به گروه کنترل در سطح $p < 0.05$ می‌شود. در حالی که در حیوانات دریافت‌کننده دوز 200 mg/kg عصاره زنجبیل غلظت سرمی اوره، کراتینین و اسید اوریک نسبت به حیوانات گروه‌های کنترل و دریافت‌کننده آزاتیوپرین به تنهایی کاهش معناداری در سطح $p < 0.05$ مشاهده گردید (جدول ۱). همچنین بر اساس نتایج حاصل آنالیز داده‌های این بررسی، در غلظت سرمی اوره و کراتینین در حیوانات دریافت‌کننده آزاتیوپرین به همراه دوز 50 میلی گرم بر کیلوگرم عصاره هیدروالکلی زنجبیل نسبت به گروه تحت تیمار با آزاتیوپرین به تنهایی، تفاوت معناداری مشاهده نگردید، اما در غلظت سرمی اوره، کراتینین و اسید اوریک در حیوانات دریافت‌کننده آزاتیوپرین به همراه دوزهای 100 و 200 mg/kg عصاره هیدروالکلی زنجبیل نسبت به گروه تحت تیمار با آزاتیوپرین به تنهایی کاهش معناداری در سطح $p < 0.05$ مشاهده گردید (جدول ۱). همچنین در این بررسی مشخص گردید که تیمار با داروی آزاتیوپرین و دوز 200 mg/kg عصاره زنجبیل هر کدام به تنهایی تاثیر معناداری بر اندازه قطر کورتکس کلیه ندارند. در حالی که تیمار با دوز 50 mg/kg آزاتیوپرین به همراه دوزهای 100 و 200 mg/kg عصاره زنجبیل باعث کاهش معنادار قطر کورتکس کلیه نسبت به گروه دریافت‌کننده آزاتیوپرین به تنهایی در سطح $p < 0.05$ می‌شود (جدول ۲). به علاوه نتایج این مطالعه نشان داد که تیمار با داروی آزاتیوپرین باعث افزایش معنادار اندازه قطر بخش مدولای کلیه و تیمار با

خون‌گیری و اندازه‌گیری شاخص‌های مورد مطالعه در این بررسی جهت سنجش میزان سرمی کراتینین، بیلی روبین و اوره پس از بیهوش نمودن موش‌ها به وسیله اتر، با استفاده از سرنگ انسولینی از قلب آن‌ها خون‌گیری به عمل آمد. خون گرفته شده از حیوانات به منظور انعقاد به مدت 15 دقیقه در دستگاه انکوباتور در دمای 37 درجه سانتیگراد قرار داده شد و سپس به مدت 15 دقیقه در دستگاه سانتریفیوژ با سرعت 5000 دور در دقیقه سانتریفیوژ گردید. در این بررسی کراتینین با روش اندازه‌گیری Jaffe/Fixed Rate or Kinetic، اوره و اسید اوریک با روش اندازه‌گیری Berthelot/Endpoint و با استفاده از کیت‌های شرکت پارس آزمون اندازه‌گیری شدند. همچنین در این مطالعه پس از خونگیری از قلب حیوانات، کلیه‌های چپ و راست هر حیوان خارج و پس از حذف تمام بافت‌های اضافی با ترازوی دیجیتالی با دقت 0.001 گرم توزین و در ظرف‌های حاوی تثبیت‌کننده فرمالین 10% قرار داده تا جهت تهیه بافت و مقطع‌گیری آماده شوند و سپس به منظور بررسی ساختار کلیه‌ها و جهت تهیه مقاطع بافتی پس از انجام مراحل آبیگری و قالب‌گیری، با کمک دستگاه میکروتوم دوار (LEIYZ استرالیا مدل ۱۵۱۲) مقاطع بافتی با ضخامت 5 میکرونی تهیه و پس از رنگ‌آمیزی با همتاکسیلین-اوتوزین با کمک میکروسکوپ نیکون ساخت کشور ژاپن اقدام به بررسی درجه التهاب و نکروز بافت کلیه به صورت نیمه کمی گردید و به صورت عدم وجود تغییرات هیستولوژیک (درجه صفر)، تغییرات هیستولوژیک جزئی (درجه یک)، تغییرات هیستولوژیک متوسط (درجه دو)، تغییرات هیستولوژیک شدید (درجه سه) درجه بندی شدند.

تجزیه و تحلیل داده‌ها

نتایج به دست آمده از مطالعات سرولوژیک و هیستولوژیک در این مطالعه با استفاده از نرم‌افزار SPSS-20 و با کمک آزمون‌های ANOVA و دانکن

دوز ۲۰۰ mg/kg عصاره زنجبیل باعث کاهش معنادار اندازه قطر بخش مدولای کلیه در سطح $p < 0.05$ نسبت به گروه کنترل می‌شود. در حالی که تیمار همزمان دوز ۵۰ mg/kg آزاتیوپرین به همراه دوزهای ۲۰۰ mg/kg و ۱۰۰ mg/kg عصاره زنجبیل باعث کاهش معنادار قطر بخش مدولای کلیه نسبت به گروه دریافت کننده آزاتیوپرین به تنهایی در سطح $p < 0.05$ می‌شود (جدول ۲). همچنین نتایج این مطالعه نشان داد که تجویز داروی آزاتیوپرین تاثیر معناداری بر اندازه قطر گلومرول و جسمک کلیوی (لوله مالپیگی) ندارد در حالی که تیمار با دوز mg/kg ۲۰۰ عصاره زنجبیل باعث کاهش معنادار اندازه قطر گلومرول و جسمک کلیوی در سطح $p < 0.05$ نسبت به گروه کنترل می‌گردد (جدول ۲). به علاوه نتایج این بررسی نشان داد که تیمار با آزاتیوپرین به همراه دوزهای ۵۰ mg/kg و ۲۰۰ mg/kg عصاره هیدروآلکی زنجبیل تاثیر معناداری بر اندازه قطر گلومرول و جسمک کلیوی نسبت به گروه آزاتیوپرین به تنهایی ندارد، در حالی که اندازه قطر گلومرول در حیوانات دریافت کننده آزاتیوپرین به همراه دوز ۱۰۰ mg/kg عصاره زنجبیل نسبت به حیوانات تحت تیمار با آزاتیوپرین به تنهایی کاهش معناداری در سطح $p < 0.05$ مشاهده گردید (جدول ۲). به علاوه نتایج این بررسی نشان داد که اندازه قطر لوله‌های خمیده نزدیک و دور، لوله جمع کننده و قطر فضای ادراری در هیچ کدام از گروه‌های مورد مطالعه نسبت به گروه کنترل یا گروه آزاتیوپرین به تنهایی تغییر معناداری را نشان نمی‌دهد. همچنین نتایج این بررسی نشان داد که تجویز داروی آزاتیوپرین فاقد تاثیر معنادار بر قطر لوله هنله نسبت به حیوانات گروه کنترل می‌باشد. در حالی که تیمار با دوز ۲۰۰ mg/kg عصاره

هیدروآلکی زنجبیل نسبت به حیوانات تحت تیمار با آزاتیوپرین باعث کاهش معنا دار قطر لوله هنله نسبت به گروه دریافت کننده آزاتیوپرین در سطح $p < 0.05$ می‌گردد. به علاوه داده‌های این بررسی نشان داد که تیمار با آزاتیوپرین به همراه دوزهای ۲۰۰ mg/kg و ۱۰۰ mg/kg عصاره زنجبیل، نسبت به گروه آزاتیوپرین به تنهایی تاثیر معناداری بر قطر لوله هنله نشان نمی‌دهد (جدول ۲). همچنین تصاویر بافتی تهیه شده از مقطع بافتی کلیه در گروه‌های مختلف نشان‌دهنده ساختار بافتی کاملا سالم و طبیعی کلیه‌ها بدون هیچ گونه اثری از پرخونی، اتساع وریدها، نکروز توبولی، ارتشاح سلول‌های آماسی و تغییرات گلومرولی در مقاطع بافتی در گروه‌های کنترل، شاهد و دریافت کننده عصاره زنجبیل با دوز ۲۰۰ mg/kg می‌باشد. در حالی که در حیوانات دریافت کننده آزاتیوپرین به تنهایی و همراه با دوز ۵۰ mg/kg عصاره زنجبیل در مقایسه با گروه کنترل، نکروزه شدن سلولی، تخریب توبولی، کوچک شدن گلومرول‌ها، بزرگ شدن فضای ادراری، پرخونی و ارتشاح سلول‌های آماسی در بافت کلیه مشاهده می‌گردد. همچنین تصاویر بافتی نشان‌دهنده نکروزه شدن کمتر سلولی (هسته‌های تیره رنگ)، تخریب توبولی کمتر، ارتشاح کمتر سلول‌های آماسی، نرمال شدن ساختار گلومرولی و کاهش اثرات تخریبی آزاتیوپرین در حیوانات دریافت کننده آزاتیوپرین به همراه دوز ۱۰۰ mg/kg عصاره زنجبیل و نکروزه شدن بسیار خفیف سلولی (هسته‌های تیره رنگ)، تخریب توبولی بسیار خفیف، ارتشاح بسیار کم سلول‌های آماسی، نرمال شدن ساختار گلومرولی که نشان‌دهنده کاهش اثرات تخریبی آزاتیوپرین به وسیله دوز ۲۰۰ mg/kg عصاره زنجبیل می‌باشد (تصاویر ۱ تا ۷).

جدول ۱. مقایسه غلظت سرمی اوره، اسید اوریک و کراتینین خون در حیوانات گروه‌های مختلف (Mean±SEM)

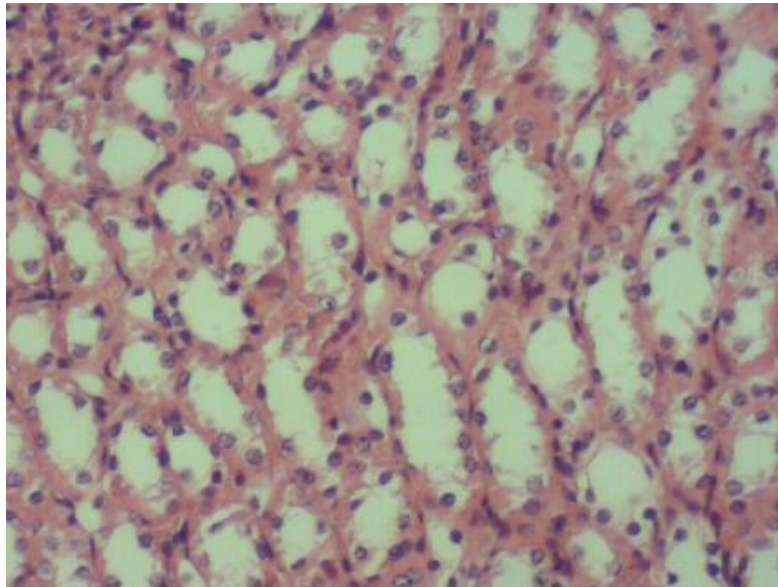
گروه‌ها	اوره mg/dl	اسید اوریک mg/dl	کراتینین mg/dl
کنترل	۲۰/۷۱±۱/۵۲	۱/۷۰±۰/۱۰	۰/۶۰±۰/۰۲۵
شاهد	۲۰/۷۱±۱/۵۲	۱/۷۰±۰/۱۰	۰/۶۰±۰/۰۲۵
آزاتیوپرین ۵۰ mg/kg	۳۰/۸۵±۲/۰۷*	۳/۷۵±۰/۲۶*	۰/۸۳±۰/۰۳*
عصاره زنجبیل ۲۰۰ mg/kg	۲۰/۷۱±۱/۴۷&	۱/۳۴±۰/۱۲&	۰/۵۹±۰/۰۱&
آزاتیوپرین ۵۰ mg/kg + عصاره زنجبیل ۵۰ mg/kg	۲۹/۵۷±۱/۴۶*	۳/۵۱±۰/۲۳*	۰/۷۵±۰/۰۲*
آزاتیوپرین ۵۰ mg/kg + عصاره زنجبیل ۱۰۰ mg/kg	۲۲/۰۰±۰/۴۸&	۱/۹۷±۰/۱۵&	۰/۶۵±۰/۰۱۷&
آزاتیوپرین ۵۰ mg/kg + عصاره زنجبیل ۲۰۰ mg/kg	۲۳/۵۷±۰/۷۱&	۲/۰۱±۰/۲۰&	۰/۶۴±۰/۰۲&

* نشان دهنده اختلاف معنادار در سطح $p < 0.05$ نسبت به گروه کنترل& نشان دهنده اختلاف معنادار در سطح $p < 0.05$ نسبت به گروه دریافت کننده داروی آزاتیوپرین به تنهایی

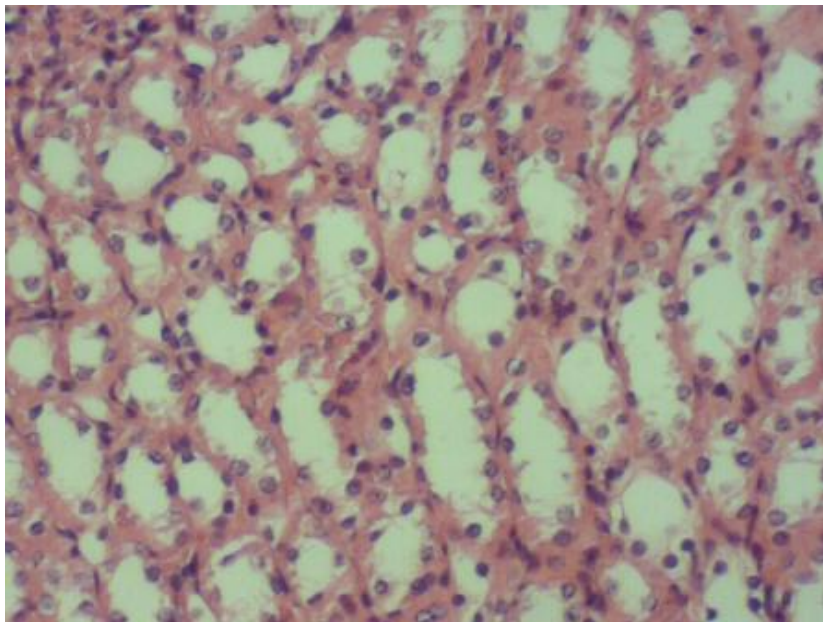
جدول ۲. مقایسه قطر بخش‌های مختلف کلیه در حیوانات گروه‌های مختلف (Mean±SEM)

گروه‌ها	قطر کورتکس میلی متر	قطر مدولا میلی متر	قطر جسمک کلیوی میلی متر	قطر گلو مرون میلی متر	قطر فضای ادراری میلی متر	قطر لوله خمیده نزدیک میلی متر	قطر لوله خمیده دور میلی متر	قطر لوله جمع کننده میلی متر	قطر لوله هنله میلی متر
کنترل	۴/۴۶±۰/۲۶	۶/۳۷±۰/۲۰	۰/۳۳±۰/۰۲	۰/۲۶±۰/۰۲	۰/۰۳±۰/۰۰۲	۰/۱۲±۰/۰۱	۰/۰۷±۰/۰۰۵	۰/۰۹±۰/۰۰۴	۰/۰۵±۰/۰۰۴
شاهد	۴/۵±۰/۲۸	۶/۴۲±۰/۱۲	۰/۳۴±۰/۰۱	۰/۲۷±۰/۰۱	۰/۰۴±۰/۰۰۷	۰/۱۲±۰/۰۰۶	۰/۰۷±۰/۰۰۳	۰/۱۰±۰/۰۰۸	۰/۰۶±۰/۰۰۳
آزاتیوپرین	۴/۹±۰/۱۶	۶/۷۶±۰/۱۲*	۰/۳۷±۰/۰۲	۰/۳۰±۰/۰۱	۰/۰۴±۰/۰۰۳	۰/۱۱±۰/۰۰۴	۰/۰۸±۰/۰۰۵	۰/۱۰±۰/۰۰۴	۰/۰۶±۰/۰۰۳
زنجبیل ۲۰۰ mg/kg	۴/۴۵±۰/۲۶	۶/۰۵±۰/۱۵*	۰/۲۸±۰/۰۲&	۰/۲۱±۰/۰۲&	۰/۰۳±۰/۰۰۳	۰/۱۱±۰/۰۰۶	۰/۰۸±۰/۰۰۴	۰/۰۹±۰/۰۰۵	۰/۰۴±۰/۰۰۳&
آزاتیوپرین + زنجبیل ۵۰ mg/kg	۴/۷۲±۰/۱۸	۶/۷۲±۰/۰۷*	۰/۳۵±۰/۰۳	۰/۲۸±۰/۰۳	۰/۰۴±۰/۰۰۹	۰/۱۲±۰/۰۰۶	۰/۰۸±۰/۰۰۲	۰/۰۹±۰/۰۰۶	۰/۰۵±۰/۰۰۴
آزاتیوپرین + زنجبیل ۱۰۰ mg/kg	۴/۳۲±۰/۱۶&	۶/۱±۰/۳۰&	۰/۳۴±۰/۰۱&	۰/۲۱±۰/۰۱&	۰/۰۳±۰/۰۰۴	۰/۱۲±۰/۰۰۹	۰/۰۷±۰/۰۰۴	۰/۱۰±۰/۰۰۴	۰/۰۵±۰/۰۰۳
آزاتیوپرین + زنجبیل ۲۰۰ mg/kg	۴/۱۲±۰/۱۴&	۵/۹±۰/۲۱&	۰/۳۴±۰/۰۲	۰/۲۵±۰/۰۲&	۰/۰۴±۰/۰۰۴	۰/۱۱±۰/۰۰۵	۰/۰۸±۰/۰۰۹	۰/۰۹±۰/۰۰۵	۰/۰۵±۰/۰۰۵

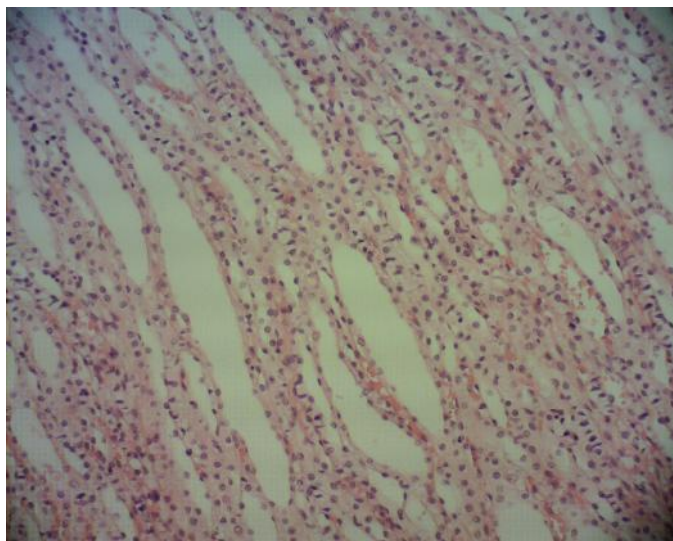
* نشان دهنده اختلاف معنادار در سطح $P < 0.05$ نسبت به گروه کنترل می‌باشد.& نشان دهنده اختلاف معنادار در سطح $P < 0.05$ نسبت به گروه دریافت کننده داروی آزاتیوپرین به تنهایی



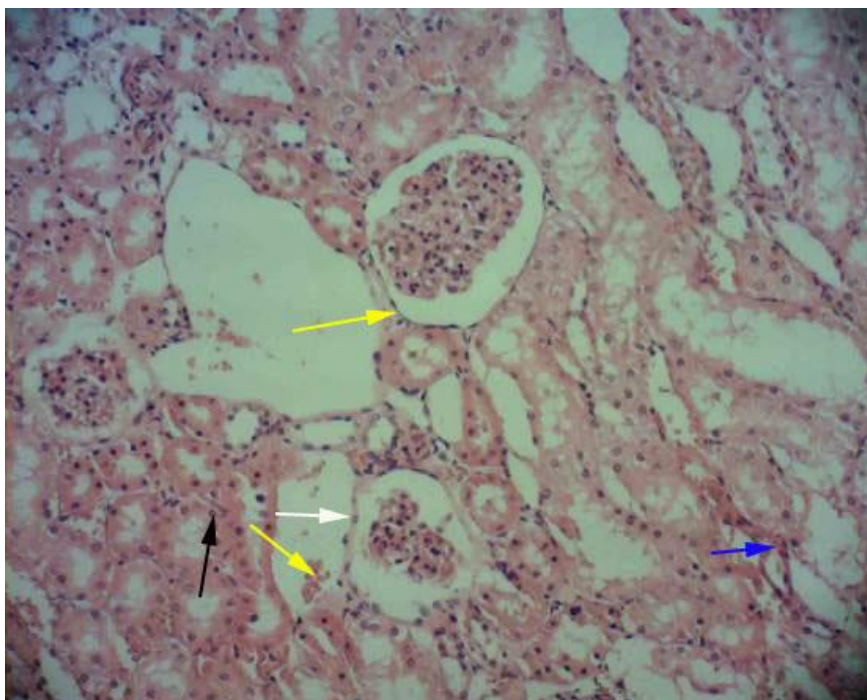
شکل ۱. فتومیکروگراف‌های بافت کلیه در حیوانات گروه کنترل با رنگ آمیزی هماتوکسیلین-ائوزین با درشت‌نمایی ۱۰۰. تصویر نشان‌دهنده ساختار کاملاً سالم و طبیعی بافت کلیه است.



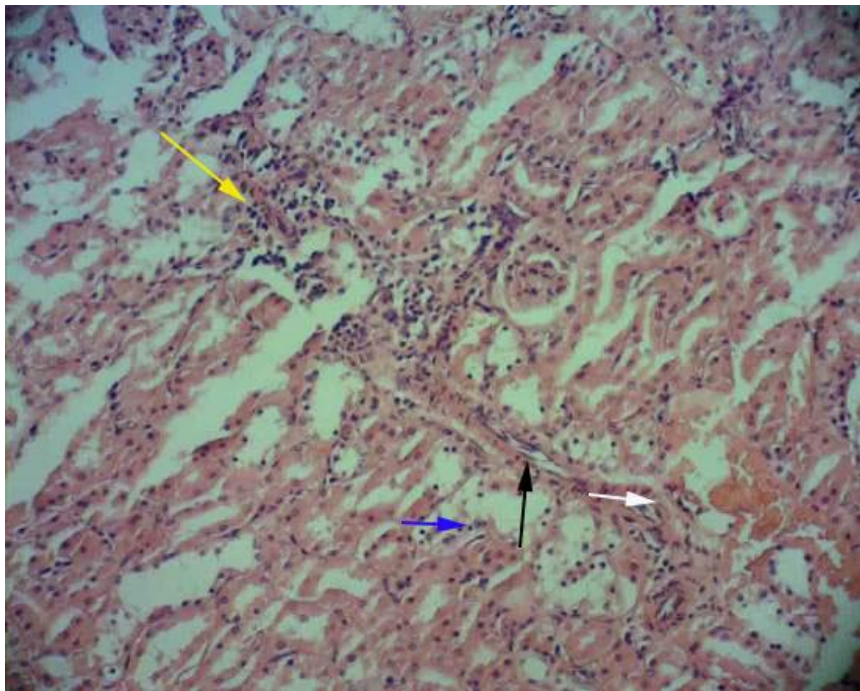
شکل ۲. فتومیکروگراف‌های بافت کلیه در حیوانات گروه شاهد با رنگ آمیزی هماتوکسیلین-ائوزین با درشت‌نمایی ۱۰۰. تصویر نشان‌دهنده ساختار کاملاً سالم و طبیعی بافت کلیه است.



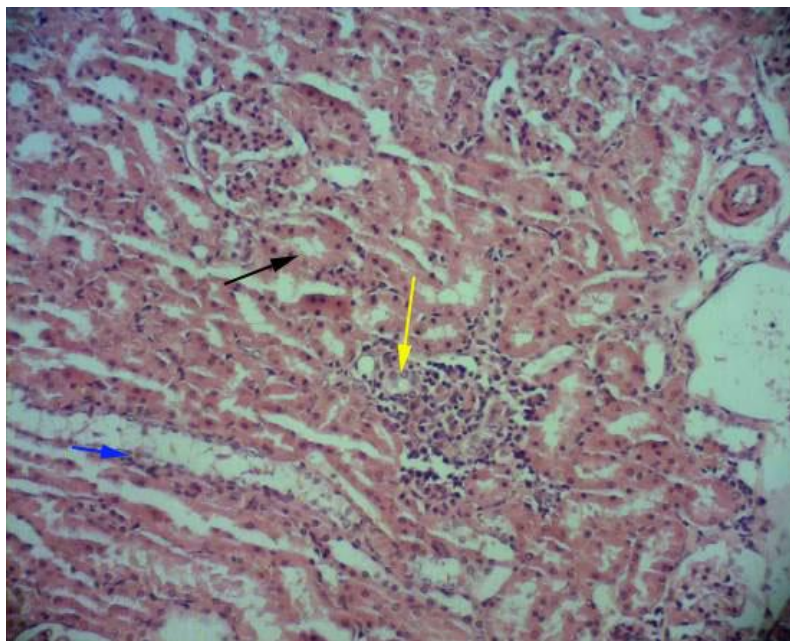
شکل ۳. فتومیکروگراف‌های بافت کلیه در حیوانات گروه دریافت کننده عصاره زنجبیل با دوز ۲۰۰ mg/kg با رنگ آمیزی هماتوکسیلین-ائوزین و با درشت‌نمایی ۱۰۰ تصویر نشان دهنده ساختار کاملاً سالم و طبیعی بافت کلیه است.



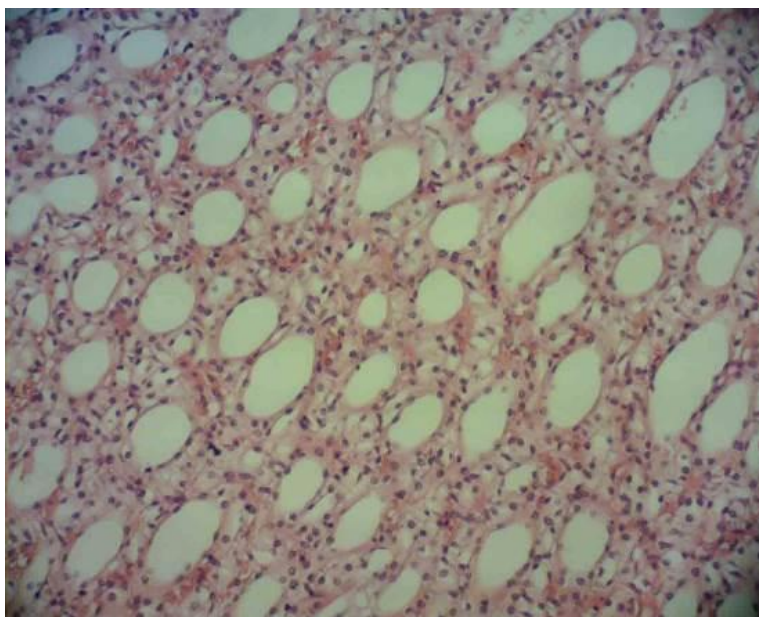
شکل ۴. فتومیکروگراف‌های بافت کلیه در حیوانات گروه دریافت کننده آزاتیوپرین با دوز ۵۰ mg/kg با رنگ آمیزی هماتوکسیلین-ائوزین و با درشت‌نمایی ۱۰۰ تصویر نشان دهنده نکروزه شدن سلولی (هسته‌های تیره رنگ فلش نازک مشکی رنگ)، تخریب توبولی (فلش زرد رنگ)، کوچک شدن گلومرول (فلش سفید رنگ)، بزرگ شدن فضای ادراری (فلش آبی رنگ) می‌باشد.



شکل ۵. فتومیکروگراف‌های بافت کلیه در حیوانات گروه دریافت کننده آزاتیوپرین همراه با عصاره زنجبیل با دوز 50 mg/kg با رنگ آمیزی هماتوکسیلین-ئوزین و با درشت نمایی ۱۰۰ تصویر نشان دهنده نکروزه شدن سلولی (هسته‌های تیره رنگ، فلش نازک مشکی رنگ)، تخریب توبولی (فلش آبی رنگ)، پرخونی (فلش سفیدرنگ)، ارتشاح سلول‌های آماسی (فلش زرد رنگ) می‌باشد.



شکل ۶. فتومیکروگراف‌های بافت کلیه در حیوانات گروه دریافت کننده آزاتیوپرین همراه با عصاره زنجبیل با دوز 100 mg/kg با رنگ آمیزی هماتوکسیلین-ئوزین و با درشت نمایی ۱۰۰ تصویر نشان دهنده نکروزه شدن کمتر سلولی (هسته‌های تیره رنگ، فلش نازک مشکی رنگ)، تخریب توبولی کمتر (فلش آبی رنگ)، ارتشاح کمتر سلول‌های آماسی (فلش زرد رنگ)، نرمال شدن ساختار گلومرولی می‌باشد.



شکل ۷. فتومیکروگراف‌های بافت کلیه در حیوانات گروه دریافت کننده آراتیوپرین همراه با عصاره زنجبیل با دوز 200 mg/kg با رنگ آمیزی هماتوکسیلین-ئوزین و با درشت نمایی ۱۰۰ تصویر نشان دهنده، عدم مشاهده نکروزه شدن سلولی، تخریب توبولی بسیار خفیف، ارتشاح بسیار کم سلول‌های آماسی، نرمال شدن ساختار گلومرولی و توبولی می‌باشد.

بحث

نتایج مطالعه حاضر نشان داد که نکروزه شدن سلولی، تخریب توبولی، کوچک شدن گلومرول‌ها، بزرگ شدن فضای ادراری، پرخونی و ارتشاح سلول‌های آماسی در بافت کلیه و میزان سرمی اوره، کراتینین و اسید اوریک در حیوانات دریافت کننده داروی آراتیوپرین افزایش می‌یابد.

کلیه به عنوان محل اصلی فیلتراسیون و یکی از مکان‌های سم‌زدایی در بدن، مستقیماً تحت تأثیر داروهای مختلف قرار می‌گیرد. متابولیت‌های حاصل از سموم مختلف با منشاء داخلی و خارجی، موجب آسیب به ساختار بافتی و عملکردی کلیه‌ها می‌شوند. برطبق مطالعات انجام شده، در آسیب به پارانشیم کلیه؛ غلظت سرمی اوره، کراتینین و اسید اوریک افزایش می‌یابد [۱۹]. افزایش میزان اوره و کراتینین خون به دلیل ضعف کلیوی، می‌تواند ناشی از آسیب و تخریب پاهای کاذب پودوسیت‌های گلومرولی و در نتیجه کاهش تماس آن‌ها با غشا پایه گلومرولی و

کاهش فیلتراسیون گلومرولی باشد [۱۹]. لذا با عنایت به نتایج مطالعه حاضر مبنی بر اثرات مخرب داروی آراتیوپرین بر ساختار بافتی کلیه افزایش میزان اوره و کراتینین خون را می‌توان به آسیب بافتی کلیه در نتیجه مصرف آراتیوپرین نسبت داد. اوره محصول نهایی اصلی متابولیسم پروتئین در کبد از آمونیاک ساخته شده و از طریق کلیه دفع می‌شود. میزان اوره در خون از طرفی به رژیم غذایی و از طرف دیگر به وضعیت کارکرد کلیه‌ها وابسته است. این پروتئین‌ها لزوماً از پروتئین‌های رژیم غذایی نیستند بلکه می‌توانند از پروتئین‌های خود بدن نیز باشند زیرا به هنگام التهاب بافتی میزان اوره در بدن افزایش می‌یابد. علاوه بر این کاهش نرخ فیلتراسیون گلومرول نیز سبب افزایش اوره در خون خواهد شد. سطح اوره در خون بیانگر وجود متابولیت‌های غیر پروتئینی نیتروژندار، میزان جذب پروتئین و همچنین نشان‌دهنده توان عملکردی کلیه‌ها در دفع این گونه از متابولیت‌ها است [۲۰].

کراتینین بیشتر از ماهیچه اسکلتی مشتق و از راه کلیه دفع می‌گردد. چون حجم توده عضلانی هر فرد کم و بیش ثابت است تصفیه کراتینین در جریان خون توسط کلیه‌ها صورت می‌گیرد و بنابراین اندازه‌گیری کراتینین در خون می‌تواند نشان‌دهنده کارکرد کلیه‌ها باشد بدین صورت که هر گاه کارکرد کلیه‌ها کاهش یابد میزان کراتینین در خون افزایش می‌یابد [۲۰]. اسیداوریک نیز همچون کراتینین توسط کلیه‌ها دفع می‌شود لذا در نارسایی کلیه میزان آن در خون افزایش می‌یابد بنابراین افزایش این فاکتورها طی مصرف آزاتیوپرین نشانه‌ای از التهاب و آسیب کلیوی است. هم سو با نتایج مطالعه حاضر در یک بررسی دیگر نشان داده شد که تیمار با آزاتیوپرین، باعث افزایش معنادار سطوح سرمی کراتینین و کاهش معنادار میزان فیلتراسیون گلومرولی و کاهش کلیرانس کراتینین در مقایسه با گروه تحت درمان با مایکوفنولات موفتیل^۱ می‌شود [۲۱]. بر اساس نتایج حاصل از یک بررسی نشان داده شد که آزاتیوپرین باعث بر هم زدن و نقص سیستم آنتی‌اکسیدانی در بافت کلیه موش صحرایی می‌گردد [۲۲]. نشان داده شده است آزاتیوپرین با ایجاد استرس اکسیداتیو و افزایش پراکسیداسیون لیپیدها باعث افزایش مالون دی‌آلدهید و بروز اثرات نفروتوکسیستی و اختلال در فعالیت آنزیم‌های آنتی‌اکسیدانی در بافت کلیه می‌شود [۲۳] و این وضعیت در نهایت ممکن است باعث مرگ سلولی همراه با علایم گسترده بیماری شود [۲۴] و از این طریق با اثر بر ساختار و عملکرد کلیه‌ها باعث افزایش سطوح سرمی اوره و کراتینین و اسید اوریک در موش‌های صحرایی می‌شود. هم سو با نتایج مطالعه حاضر در یک بررسی دیگر نشان داده شد که زنجبیل باعث کاهش سطوح سرمی اوره و کراتینین و همچنین بهبود ساختار گلومرول‌ها و لوله‌های پیچیده بافت

^۱ Mycophenolate Mofetil

کلیه در موش‌های تیمار شده با داروی ضدصرع لاموتریژین می‌گردد [۱۰]. در مطالعه شیرپور و همکاران نیز مشخص شد که مصرف عصاره زنجبیل همراه با مصرف الکل باعث کاهش مجدد و قابل توجه غلظت پلاسمایی کراتینین، اوره می‌شود [۱۱]. همچنین در یک بررسی دیگر نشان داده شد که عصاره ایل استاتی زنجبیل دارای خواص محافظتی قابل توجهی در بافت کلیه در مقابل دوز بالای استامینوفن است که احتمالاً به علت ویژگی‌های آنتی‌اکسیدانی قوی زنجبیل است [۷]. مطالعات انجام شده توسط صالح و همکاران نیز نشان‌دهنده تاثیر زنجبیل در پیشگیری از افزایش اوره و کراتینین سرم در حیوانات تحت تیمار با استامینوفن می‌باشد [۲۵]. نشان داده شده است که زنجبیل می‌تواند به طور موثری با تولید رادیکال‌های آزاد اکسیژن مقابله کند و این کار را با افزایش فعالیت سوپر اکسید دیسموتاز انجام می‌دهد. بر خلاف اثرات آزاتیوپرین که با تخلیه آنتی‌اکسیدانی کلیه باعث تخریب ساختار بافتی کلیه و اختلال در عملکرد آن می‌شود عصاره زنجبیل با داشتن ترکیبات پلی فنلی و فلاونوئیدی و با جلوگیری از تخلیه آنتی‌اکسیدان‌ها و آنزیم‌های آنتی‌اکسیدانی کلیه مانع اثرات تخریبی آزاتیوپرین بر ساختار بافتی و عملکردی کلیه می‌شود [۸]. کوئرستین به عنوان یکی از فلاونوئیدهای موجود در زنجبیل، به دلیل فعالیت آنتی‌اکسیدانی قوی نقش ایمنی سلولی در برابر استرس اکسیداتیو دارد [۲۶]. همچنین تحقیقات انجام گرفته حاکی از اثرات حفاظتی کوئرستین بر روی کبد، قلب، کلیه‌ها، نورون‌ها و DNA در برابر عوامل آسیب رسان می‌باشد [۲۷-۲۹]. به علاوه ویتامین‌های C و B و روغن‌های فرار از جمله دیگر ترکیبات زنجبیل با خواص آنتی‌اکسیدانی و محافظتی در برابر عوامل آسیب رسان و رادیکال‌های آزاد هستند [۲۵]. بنابراین احتمالاً کاهش عوارض مخرب آزاتیوپرین بر عملکرد کلیه توسط عصاره زنجبیل در مطالعه حاضر،

آسیب‌های بافتی در نتیجه مصرف داروی آزاتیوپرین می‌شود.

نتیجه گیری

نتایج این مطالعه نشان داد که آزاتیوپرین با ایجاد آسیب به ساختار بافتی کلیه‌ها باعث افزایش میزان سرمی اوره، کراتینین و اسید اوریک می‌شود و عصاره هیدروالکلی زنجبیل نیز احتمالاً به واسطه خواص آنتی‌اکسیدانی قوی خود و با مهار رادیکال‌های آزاد تولیدشده توسط آزاتیوپرین، بر بافت کلیه اثر محافظتی داشته باشد و باعث کاهش شدت آثار تخریبی آزاتیوپرین بر ساختار بافتی کلیه‌ها می‌شود و از این طریق باعث کاهش میزان سرمی اوره، کراتینین و اسید اوریک می‌گردد.

تشکر و قدردانی

مطالعه حاضر بخشی از پایان نامه کارشناسی ارشد دانشگاه آزاد اسلامی واحد شیراز به شماره ۸۹۰۰۰۱۴۵۴۳ می‌باشد. نویسندگان این مقاله از معاونت محترم پژوهشی دانشگاه آزاد اسلامی شیراز تقدیر و تشکر می‌نمایند.

به خواص آنتی‌اکسیدانی قوی ترکیبات موجود در این گیاه و مقابله با اثرات اکسیداتیو داروی آزاتیوپرین مرتبط می‌باشد. ناهنجاری‌های ایجاد شده در ساختار بافتی کلیه در حیوانات دریافت کننده آزاتیوپرین، نتیجه آسیب DNA یا آسیب کروموزومی است که منجر به نکروز سلولی و آسیب غشای گلوامرولی می‌گردد [۲۲]. در آسیب‌های کلیوی، کورتکس خشن و نامنظم شده و بافت جوشگاه در گلوامرول‌ها و لوله‌های ادرای تشکیل می‌شود و شاخه‌های شریان کلیوی ضخیم می‌گردد و در فیلتراسیون یون‌ها اشکال ایجاد می‌شود که نتیجه این فرآیند، آسیب شدید گلوامرولی است. اکثر داروها با واکنش اکسیداتیو همراه بوده و با تغییر نفوذپذیری غشای سلول‌ها تعادل یونی را به هم زده و احتمالاً آزاتیوپرین هم با همین مکانیسم باعث آسیب به ساختار بافتی کلیه‌ها می‌شود [۲] و زنجبیل با داشتن خواص آنتی‌اکسیدانی و همچنین اثرات محافظتی در برابر نفروتوکسین‌های مختلف [۲۶] باعث بهبود

References

- 1-Amin A, Hamza AA. Hepatoprotective effects of Hibiscus, Rosmarinus and Salvia on azathioprine-induced toxicity in rats. *Life Sci.* 2005 Jun; 77(3):266-78.
- 2-Amouoghli Tabrizi B, Mohajeri D, Doostar Y, Baradaran Alizade S, Khodadadi A, Farajzade F. Biochemical and pathological study of protective effect of Vitamin A in Azathioprine - induced hepatotoxicity in Rat. *Feyz.* 2009 Oct; 13 (3) :180-87. [Full text in Persian]
- 3-Lee AU, Farrell GC. Mechanism of azathioprine-induced injury to hepatocytes: roles of glutathione depletion and mitochondrial injury. *J Hepatol.* 2001 Dec;35(6):756-64.
- 4-Fardous SK, Abeer EL. The protective effect of vitamin C on Azathioprine induced seminiferous tubular structural changes and cytogenetic toxicity in albino rats. *Cancer Therapy.* 2006 Mar; 4: 125-34.
- 5- Amiri H, Mohammadi M, Sadatmand S, Taheri E. Study the chemical composition of essential oil of Ginger (*Zingiber officinale*) and antioxidant and cell toxicity. *JMP.* 2016 May; 2 (58): 89-98. [Full text in Persian]
- 6-Tavakoli H, Aryaeian N. A review of the effect of Ginger in inflammation. *rsj.* 2016 Jun; 2 (1) :52-64.
- 7-Abdul-Hamid Z, Budin SB, Hamid A, Husain K, Mohamed J. Nephroprotective effects of Zingiber zerumbet smith ethyl acetate extract against paracetamol-induced nephrotoxicity and oxidative stress in rats. *J Zhejiang Univ Sci B.* 2012 Mar; 13(3):176-85.

- 8-Maralla S. Effect of Ginger extracts consumption on renal function during ethanol withdrawal induced-stress. *Int j innov res sci eng technol*. 2013 Nov; 2(11): 6412-18.
- 9-Khoshvaghti A, Mard Khoshnood M. Investigation of Zingiber powder effects on liver, kidney and pancreas indexes in rat JVCS. 2015 Spring & Summer; 8(1):63-79. [Full text in Persian]
- 10-Zekrizadeh Z, Farokhy F. The effect of Hydroalcoholic extract of Ginger (HEG) on histological and biochemical parameters of kidney in epileptic rats treated with lamotrigin. *Qom Univ Med Sci J*. 2014; 8 (5) :54-62. [Full text in Persian]
- 11-Shirpour A, Rezaei F, Abdollahzadeh Fard A, Tagizadeh Afshari A. Ginger hydro –alcoholic extract ameliorates the alcohol-induced kidney dysfunction in rat. *J Urmia Nurs Midwifery Fac*. 2015 Jun; 13 (3) :246-52. [Full text in Persian]
- 12-Srivastava KC, Mustafa T. Ginger (*Zingiber officinale*) in rheumatism and musculoskeletal disorders. *Med Hypotheses*. 1992 Dec;39(4):342-48.
- 13-Prasanna K, Kalpagam P, Nirmala K. Alterations in antioxidant status of rats following intake of ginger through diet. *Food Chemistry*.2008 Feb;106(3):991-96.
- 14-Yusof YA, Ahmad N, Das S, Sulaiman S, Murad NA. Chemopreventive efficacy of ginger (*Zingiber officinale*) in ethionine induced rat hepatocarcinogenesis. *Afr J Tradit Complement Altern Med*. 2008 Oct;6(1):87-93.
- 15-Abdel-Azeem AS, Hegazy AM, Ibrahim KS, Farrag AR, El-Sayed EM. Hepatoprotective, antioxidant, and ameliorative effects of ginger (*Zingiber officinale* Roscoe) and vitamin E in acetaminophen treated rats. *J Diet Suppl*. 2013 Sep;10(3):195-209.
- 16-Minaiyan M, Ghannadi A, Mahzouni P, Nabi-Meibodi M. Anti-ulcerogenic effect of ginger (rhizome of *Zingiber officinale* Roscoe) hydroalcoholic extract on acetic acid-induced acute colitis in rats. *RPS*.2008 Oct; 3(2):15-22.
- 17-Hosseini SE, Dalaeli Z. The effect of lithium carbonate on the hypothalamic-pituitary-gonadal axis in adult female Wistar rats. *FEYZ*. 2016Feb; 19 (6) :450-56. [Full text in Persian]
- 18-Mirzakhani Z, Hosseini SE. Effects of chamomile hydro-alcoholic extract (*Matricaria chamomilla*) on the aborted fetuses, serum sex hormones and ovarian follicles in adult female rats. *J Ardabil Univ Med Sci*. 2017 Spring; 17 (1) :22-31. [Full text in Persian]
- 19-Shereen BG, Doaa MZ. Beneficial effects of green tea extract on liver and kidney function, ultrastructure, lipid profile and hematological parameters in aged male rats. *Global Veterinaria*. 2013 Jan; 11(2): 191-205.
- 20-Mohseni Kouchesfehiani H, Khoshnoud S, Nabiuni M. Evaluation of protective effect of hydro-alcoholic extract of raspberry fruit on the methotrexate-induced nephrotoxicity in male Wistar rats. *RJMS*.2015 Mar; 22 (138):83-87. [Full text in Persian]
- 21-Ljuca F, Imamovi S, Meši D, Hasuki S, Omerovi S, Bazardžanovi M, et al. Mycophenolate mofetil versus azathioprine: effects on renal graft function in early post transplant period. *Bosn J Basic Med Sci*. 2009 May; 9(2): 156–160.
- 22-Elelaimy IA, Elfiky SA, Hassan AM, Ibrahim HM, Elsayad RI. Genotoxicity of anticancer drug Azathioprine (Imuran): role of omega-3(-3) oil as protective agent. *J Appl Pharm Sci*. 2012 Mar; 2 (4): 14-23.
- 23-Akinlolu AA, Akinola BO, Adedipe O, Oluyomi O. Azathioprine and methotrexate impaired the morphology and functions of the kidney in adult wistar rats. *AJOA*. 2014 Mar; 3 (1): 205-216.
- 24-Shariatzadeh SM, Kazempour N, Nazifi S. Investigation of Protective Effect of hydroalcoholic extract of ginger on cytotoxicity of silver nanoparticles on hepatic enzymes, hematologic factors, blood oxidative stress markers and hepatic apoptosis in Balb-c mice. *AMUJ*. 2016; Mar 19(114): 78-87. [Full text in Persian]
- 25-Salah SH, Abdouh S, Booles H, Abdel Rahim EA. Effect of Zingiber officinale on paracetamol-induced genotoxicity in male rats. *J Med Plants Res*. 2012 Oct; 6(41): 5425-34.
- 26-Rahman S, Salehin F, Iqbal A. In vitro antioxidant and anticancer activity of young Zingiber officinale against human breast carcinoma cell lines. *BMC Complement Altern Med*. 2011 Sep;11:76.
- 27-Abo-Salem OM, Abd-Ellah MF, Ghonaim MM. Hepatoprotective activity of quercetin against acrylonitrile-induced hepatotoxicity in rats. *J Biochem Mol Toxicol*. 2011 Nov-Dec; 25(6): 386-92.

- 28- Abarikwu SO. Protective effect of quercetin on atrazine-induced oxidative stress in the liver, kidney, brain, and heart of adult wistar rats. *Toxicol Int.* 2014 May; 21(2): 148-155.
- 29- Zhang Y, Gao Z, Liu J, Xu Z. Protective effects of baicalin and quercetin on an iron overloaded mouse: comparison of liver, kidney and heart tissues. *Nat Prod Res.* 2011 Jul; 25(12): 1150-60.