

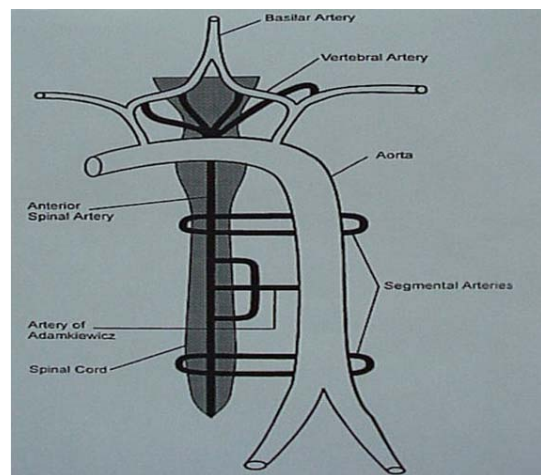
پارا پلژی بر اثر عوامل مختلفی از قبیل پارگی و یا ترمیم جراحی آنوريسم آئورت، پارگی و یا ترومبوز آئورت، دیسکسیون آئورت، آمبولی شریان نخاعی قدامی، اختلالات انعقادی و بیماری لوپوس که همگی باعث اختلال جریان خون نخاع و ایسکمی نخاع می شوند بوجود می آید. هیپوتانسیون نیز ممکن است سبب انفارکتوس نخاع گردد، ولی در بررسی مدلاین و گزارشات موجود وقوع انفارکتوس نخاع در بیمارانی که به عللی غیر از ضایعات آئورت لا پاراتومی شده بودند بسیار نادر می باشد. در این مقاله بیمار گزارش شده بدنیاال خونریزی داخلی و دو بار لا پاراتومی در نتیجه هیپوتانسیون طولانی مدت دچار انفارکتوس نخاع و پاراپلژی گردیده است. با توجه به سن، شغل و سلامت جسمانی که بیمار گزارش شده از آن برخوردار بود، احتمال ضایعات قلبی - عروقی و در نتیجه ترومبوآمبولی بسیار بعید بود. در ضمن با توجه به دو عمل انجام گرفته و فاصله زمانی بین دو عمل در این بیمار، تنها عامل ایجاد کننده قابل طرح هیپوتانسیون طولانی مدت می باشد که سبب ایسکمی و انفارکتوس نخاع گردیده است.

واژه های کلیدی: پاراپلژی، لا پاراتومی، هیپوتانسیون

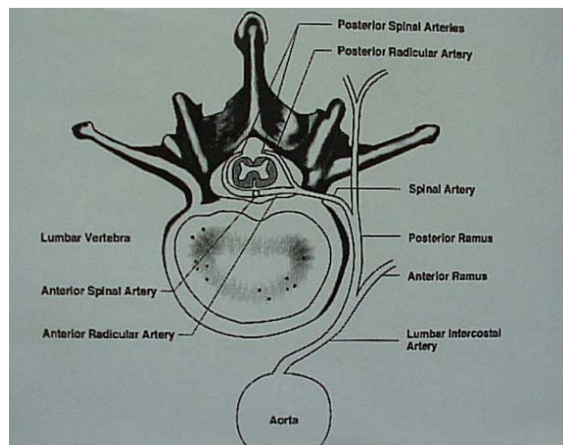
مقدمه

پاراپلژی عارضه ای است که ممکن است بر اثر انفارکتوس نخاع ایجاد شود. انفارکتوس نخاع ضایعه نادری است و به علل مختلفی رخ می دهد و همیشه درمان با نتایج بدی همراه خواهد بود [۱-۳]. جریان خون نخاع توسط سه شریان (یک شریان نخاعی قدامی و دو شریان نخاعی خلفی) تامین می شود این شرایین از قسمت اینتراکرانیا ل شرایین ورتبرال جدا می شوند (شکل ۱). مهمترین آنها شریان نخاعی قدامی است که به دوسوم قدامی نخاع خون می رساند. در هر سطح دو شریان رادیکولر از شریان آئورت جدا شده و همراه ریشه ها به داخل کانال نخاعی میروند (شکل ۲). اغلب این شرایین نقشی در تغذیه نخاع ندارند و فقط به ریشه های عصب خون می رسانند [۴].

شکل ۱. شمای کلی جریان خون نخاع و ارتباطات اصلی آن



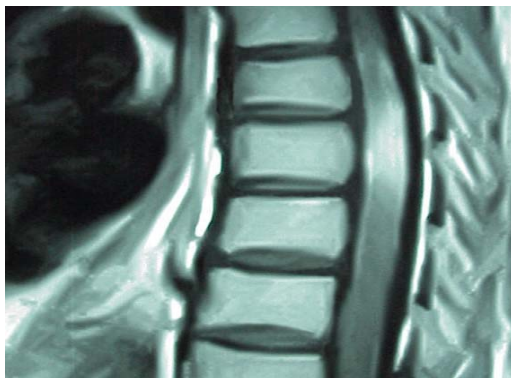شکل ۲. تصویری از شرایین رادیکولر



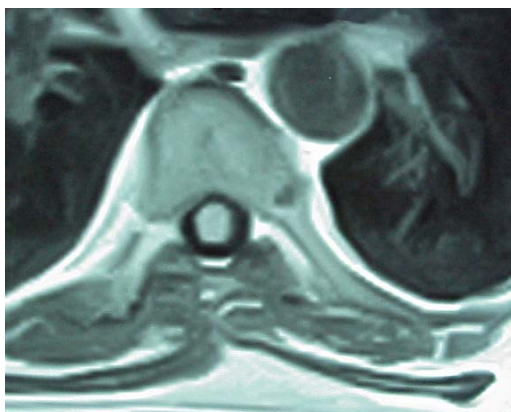
تعدادی از این شرایین ضخیم بوده و بدلیل آنکه شاخه های بالا رونده و پایین رونده جهت تغذیه نخاع دارند بنام شرایین رادیکولومدولری نامیده می شوند. این شرایین توسط شریان نخاعی قدامی و دو شریان نخاعی خلفی که در تمام طول نخاع سیر می کنند بهم وصل می شوند [۵] این شرایین سگمنتال بیشتر شریان نخاعی خلفی را تغذیه می کنند [۶] و به همین جهت قسمت خلفی نخاع جریان خون بهتری در مقایسه با قسمت قدامی دارد. قسمت عمده جریان خون نخاع توسط ۶ تا ۹ شریان رادیکولر تامین می شود. دو عدد از این شریان ها اهمیت زیادتری دارند. یکی از این شرایین در قسمت تحتانی نخاع گردنی قرار دارد و مهمتر از آن شریان رادیکولر ماگنا یا شریان آدامز کیوئچ است که قسمت تحتانی نخاع توراسیک و برجستگی کمری نخاع را تغذیه میکند [۷]. این شریان بزرگترین شاخه رادیکولر آئورت بوده [۸] و اهمیت آن مشخص شده است [۸و۵] و معمولاً شاخه ای از شرایین اینتر- کوستال چپ است [۶-۸ و ۸] و به شریان نخاعی قدامی خون می رساند. شریان آدامز کیوئچ در ۷۵-۸۵ درصد افراد بین T_۹ تا L_۲ قرار دارد ولی در موارد اندکی ممکن است از نواحی تحتانی ستون فقرات لومبر و یا حتی بندرت از S_۱ منشأ گیرد [۸و۴]. نشان داده شده است آسیب شریان آدامز کیوئچ و یا تزریق مواد جامد به داخل آن می تواند منجر به پاراپلژی شود [۴]. بدنبال اعمال جراحی آئورت بای پاس شرایین کرونر [۹و۵] توراکتومی [۱۰] و بیحسی اپیدورال [۱۱] وقوع پاراپلژی گزارش شده است. در این موارد وقوع این عارضه احتمالاً به علت اختلال در جریان خون شریان آدامز کیوئچ ناشی از محل غیرطبیعی آن و در نتیجه قطع غیرعمدی آن، آمبولیزاسیون و یا انسداد آن در نتیجه آترواسکلروز می باشد [۹و۶] هیپوتانسیون در مراحل اعمال جراحی می تواند موجب کاهش جریان خون در شریان نخاعی قدامی شود و ایسکمی شریان نخاعی قدامی بمدت ۲ تا ۳ دقیقه می تواند موجب ضایعه دائمی نخاع گردد و شش مورد آسیب دائمی نخاع بدنبال هیپوتانسیون ناگهانی ناشی از

توتال و آناستوموز مری به ژوژنوم گردید. در عمل دوم بیمار ۱۰ واحد خون، ۶ واحد FFP و ۵/۵ لیتر سرم دریافت کرده بود. در هر دو عمل میزان حجم ادرار در حداقل میزان طبیعی بود و در حین عمل اول جهت حفظ حجم ادرار در حد طبیعی دوپامین نیز تجویز شد. در خاتمه عمل دوم وضعیت علایم حیاتی ثابت بود فشارخون در حداقل طبیعی قرار داشته و بیمار با وجود کاهش قابل توجه در تعداد ضربان قلب نسبت به شروع عمل، همچنان تائیکارد بود. بیمار به ICU منتقل گردید و بعد از بیداری کامل، اظهار عدم توانایی حرکت در اندام های تحتانی نمود. در معاینه اندام های تحتانی دچار حالت فلجی شل بود، حد حسی در حدود T_{11} - همراه با اختلال اسفنکتری وجود داشت و رفلکس کف پای آبوله بود. برای بیمار MRI اورژانس نخاع توراسیک بعمل آمد که ضایعه ایسکمیک در ناحیه تحتانی نخاع توراسیک مشخص گردید (شکل ۳ و ۴).

شکل ۳. برش سائیتال MRI با تزریق کونتراست در ناحیه ضایعه



شکل ۴. برش آگزیتال MRI با تزریق کونتراست در ناحیه ضایعه



ایست قلبی گزارش شده است [۷]. در مطالعه بر روی حیوانات زمان لازم جهت ایجاد آسیب نخاعی بدنال ایسکمی ۸ دقیقه گزارش شده است [۸]. وقوع انفارکتوس نخاع بدنال هیپوتانسیون و هیپوپرفیوژن گزارش شده است [۱۲] و موردی از پاراپلژی در حین عمل جراحی کوله سیستیت چرکی در بیمار ۶۵ ساله که در حین عمل بمدت ۱۵ دقیقه دچار ایست قلبی گردیده گزارش شده است [۱۳].

شرح حال بیمار

بیمار مرد ۱۹ ساله سرباز و بدون هیچگونه بیماری زمینه ای، مصرف سیگار و الکل، به علت استفراغ خونی و مدفوع سیاهرنگ با تشخیص خونریزی از قسمت فوقانی دستگاه گوارش در بخش داخلی بستری گردید. سابقه قبلی چنین وضعیتی را نداشت و در یک هفته اخیر سابقه مصرف داروهای ضدالتهاب غیراستروئیدی را ذکر نمی کرد. برای بیمار درمان طبی شامل شستشوی معده، بلوک کننده های هیستامینی و شربت آنتی اسید همراه با تجویز مایعات وریدی شروع می شود و بدلیل آنمی برای بیمار خون ایزوگروپ نیز تجویز می شود. بیمار روز دوم بستری اندوسکوپي شده و تشخیص گاستریت اروزو مطرح گردید.

بدلیل ادامه خونریزی وعدم جواب به درمان طبی، در روز سوم بستری بیمار تحت عمل جراحی واگوتومی ترانکال قدامی و گاستروآنتروستومی قرار گرفت. حداقل فشار خون سیستولی بیمار در حین عمل جراحی ۶۰ میلیمتر جیوه بود و ۶ واحد خون، ۵ واحد FFP^۱ و ۷ لیتر سرم کریستالوئید دریافت نمود. دو ساعت بعد از خاتمه عمل فشار خون بیمار با وجود تجویز خون و مایعات وریدی زیاد همچنان حدود ۶۰/۴۰ میلیمتر جیوه بود و تعداد ضربان قلب به مرور افزایش یافته و نبض ضعیفتر گردید. بدلیل ادامه خونریزی فعال از لوله نازوگاستریک (NG Tube)، نبض ۱۸۰ در دقیقه و ضعیف و عدم پاسخ به جایگزینی حجم، بیمار مجدداً به اتاق عمل منتقل شد و اقدام به گاسترکتومی

1. Fresh Frozen Plasma

و سرویکال نخاع، علت حساسیت بیشتر این نورون ها در مقابل ایسکمی می باشد.

علل بسیار زیادی مثل پارگی و یا ترمیم جراحی آنوریسم آئورت، دیسکسیون آئورت، آمبولی شریان نخاعی قدامی، ترومبوز، برش جراحی، ناهنجاری های عروقی نخاع، بیماری لوپوس، اختلالات انعقادی، بیماری دکمپرشن (یا بیماری غواصان)، دیسکسیون دو طرفه شرایین ورتبرال، هیپوتانسیون، جراحی نخاع و مصرف زیاد کواکسین قادرند موجب انفارکتوس نخاع شوند [۱۴].

آسیب های غیر تروماتیک نخاع به طور شایع ناشی از عوارض جراحی بر روی آئورت سینه ای یا شکمی می باشد [۶] و همان گونه که قبلا اشاره شد بطور شایع ضایعات نخاعی بدنبال اعمال جراحی بر روی آئورت گزارش شده است. پیش بینی اینکه کدام بیمار بدنبال عمل جراحی دچار پاراپلژی و یا پاراپارزی خواهد شد غیر ممکن است که علت این امر مربوط به تفاوت جریان خون نخاع در بین افراد مختلف [۵] و همچنین پیچیده و متغیر بودن جریان خون نخاع و درناژ وریدی آن در انسان است [۱۱]. در موارد توراکوتومی و اعمال جراحی دیگر نظیر لوبکتومی و بدون دستکاری آئورت نیز پاراپلژی گزارش شده است در این موارد هر چه برش انجام شده به نخاع نزدیک تر باشد احتمال ایجاد پاراپلژی بیشتر خواهد بود [۱۰].

تمامی این موارد با ایجاد اختلال در جریان خون نخاع بویژه شریان رادیکولر ماگنا موجب ایجاد ضایعه نخاعی می گردند [۱۲و۶]. در پاراپلژی بدنبال توراکوتومی اگرچه فشار مستقیم بر روی نخاع در نتیجه استفاده از سرجی سل جهت هموستاز که از طریق فورامن عصب وارد کانال نخاعی گردیده ذکر شده است ولی عوامل دیگری مانند خونریزی حین عمل و هیپوتانسیون، بستن عروق اینترکوستال که به شریان آدامز کیوتچ خون می رساند، ترومبوز شریان نخاعی قدامی و بیحسی اپیدورال همراه با هوماتوم اپیدورال به عنوان علل احتمالی ذکر شده اند [۱۰].

دلیل گذشت بیشتر از ۸ ساعت از شروع علایم دوز بالای متیل پردنیزولون شروع نشد ولی دوز پایین کورتیکواستروئید جهت کاهش ادم نخاعی همراه با داروهای بهبود دهنده متابولیسم سیستم عصبی و داروهای آنتی اکسیدان (سیتی کولین و ویتامین E) برای بیمار شروع شد و از هفته دوم بیمار تحت اقدامات درمانی فیزیوتراپی قرار گرفت. در عرض ۶ ماه علایم حسی بهبود کامل و علایم حرکتی بهبود نسبی پیدا کرد. اختلال اسفنکتر تقریباً از بین رفت. بعد از گذشت ۱/۵ سال قدرت نواحی پروکسیمال اندام های تحتانی ۳/۵ بوده و در نواحی دیستال بیمار افتادگی پا (Foot Drop) دارد. با استفاده از بریس مچ پا و چوب زیر بغل راه می رود. در MRI کنترل، علایم میلوپاتی نخاع همچنان باقی است.

بحث

با توجه به نحوه ارتباطات عروقی، تمام نواحی نخاع جریان خون یکسانی ندارند. نواحی گردنی نخاع، قسمت فوقانی نخاع توراسیک و ناحیه کونوس مدولاریس از نظر جریان خون غنی می باشند، درحالی که ناحیه میانی توراسیک فقط دارای یک شریان رادیکولر بوده و شبکه ارتباطی اندکی دارد. از مدتها قبل این ناحیه نسبت به کاهش جریان خون و ایسکمی حساس در نظر گرفته شده و به همین جهت به نام ناحیه واترشد بحرانی نخاع^۱ نیز نامیده شده است [۷]. قسمت میانی توراسیک اغلب ناحیه حساس به ایسکمی در نظر گرفته می شود، ولی بررسی های اخیر نشان می دهد که نواحی تحتانی (T_۸ و T_۹) نسبت به ایسکمی حساسترند [۱۴]. در بررسی دیگری نخاع سرویکال بین C_۳ و C_۴ بیشترین حساسیت را نسبت به ایسکمی داشته است [۱]. این موضوع نشان میدهد که ممکن است علل دیگری غیر از میزان جریان خون در ایجاد ایسکمی نخاع نقش داشته باشند. احتمالاً میزان متابولیسم بالای نورون های خاکستری موجود در ناحیه لومبوساکرال

بین دو عمل، میزان حجم مایعات و خون تزریق شده و وضعیت بالینی بیمار، عاملی را که میتوان به عنوان علت اصلی ایجاد کننده علائم در بیمار فوق مطرح نمود هیپوتانسیون طولانی مدت است که با ایجاد اختلال در جریان خون نخاع موجب ایسکمی و بدنبال آن انفارکتوس نخاع گردیده است.

منابع

- 1-Weidauer S, Nichtweiss M, Lanfermann H, Zanella F. Spinal cord infarction: MR imaging and clinical features in 16 cases. *Neuroradiology*. 2002 Oct; 44(10): 851-7.
- 2-Upjohn E, Kavar B, Mitchell P, Gonzales M. Spinal cord ischemic stroke associated with vertebral body infarction. *Clin Neuro Sci*. 2003 Jul; 10(4): 502-506.
- 3- Nowak D, Mutzenbsch S, Fuchs H. Acute myelopathy. Retrospective clinical, laboratory MRI and outcome analysis of 49 cases. *Clinical Neuroscience*. 2003; 10(4): 1-8.
- 4-Houten J, Errico T. Paraplegia after lumbosacral nerve root block: report of three cases. *Spine J*. 2002 Jan-Feb; 2(1): 70-35.
- 5- Wan IY, Angelini GO, Bryan AJ, Ryder I, Underwood MJ. Prevention of spinal cord ischaemia during descending thoracic and thoracoabdominal aortic surgery. *Eur J Cardio-Thorac Surg*. 2001 Feb; 19(2): 203-13.
- 6- Zantl N, Brucher S, Bartels H, Siewert J. Ischemic spinal cord syndrome after transthoracic esophagectomy: two cases of a rare neurologic complication. *Dis Esophagus*. 2000; 13(4):328-32.
- 7- Weinberg L, Harvey W, Marshall R. Post-operative paraplegia following spinal cord infarction. *Acta Anaesthes Scand*. 2002; 46:469-72.
- 8- Connolly A. Prevention of spinal cord complications in aortic surgery. *Am J Surg*. 1998 Aug; 176:92-101.
- 9-Elmaci T, Onursal E, Ozcan M, Demirel S. Ischemic spinal cord injury after aortocoronary bypass operation A case report. *J Cardiovasc Surg*. 2002 Oct; 43(5): 657-9.
- 10- Attar S, Hankins J, Turney S, Krasna M, Malaughlin J. Paraplegia after thoracotomy: report of five cases and

از نظر بالینی ایسکمی نخاع با علائم مربوط به ضایعه قسمت هایی از نخاع که توسط شریان نخاعی قدامی تغذیه می شود مشخص می گردد. در این بیماران اندام های تحتانی به علت ضایعه مسیر کورتیکوسپاینال فلج بوده و حس درد و حرارت به علت ضایعه مسیر اسپینوتالامیک در زیر محل ضایعه از بین رفته است، ولی حس لمس دقیق و ارتعاش که مربوط به ستون خلفی نخاع است و تغذیه آن از شرایین نخاعی خلفی است، اغلب سالم باقی می ماند که به دلیل جریان خون بهتر شرایین نخاعی خلفی در نتیجه کلاترال های بهتر آن میباشد [۶]. موارد گزارش شده از انفارکتوس نخاع بدنبال لاپاراتومی، یا همراه با جراحی بر روی آئورت بوده و یا همراه با بیپوشی عمومی از کاتتر اپیدورال جهت تزریق مواد بیحس کننده و ضددردهای مخدر برای کاهش درد بیمار استفاده شده است که عوارض مربوط به خود کاتتر و داروهای تزریق شده در فضای اپیدورال نیز میتواند در ایجاد عارضه نخاعی نقش داشته باشد. همانگونه که گفته شد هیپوتانسیون میتواند موجب انفارکتوس نخاع گردد [۷].

مواردی از انفارکتوس قسمت میانی نخاع کردن در بیماران مبتلا به نورینوم اکوستیک که در وضعیت نشسته همراه با فلکسیون کردن عمل شده اند گزارش شده است و در این بیماران هیپوتانسیون همراه با وضعیت نشسته و فلکسیون کردن که موجب ایجاد اختلال در اتوریگولاسیون جریان خون نخاع می شود به عنوان عامل ایجاد انفارکتوس در نظر گرفته شده است [۱۵]. بیمار حاضر با توجه به خونریزی شدید قبل از عمل و دو بار عمل جراحی بزرگ با فاصله زمانی اندک و علائم حیاتی قبل و بعد از عمل مدت نسبتاً طولانی فشار خون پایین داشته است و اختلال حس و حرکت در اندامهای تحتانی و اختلال اسفنکتر ایجاد شده توام با تصویر MRI نشانه ایجاد انفارکتوس نخاعی در ناحیه توراسیک تحتانی می باشد. با توجه به سن و شغل بیمار قبل از عمل از سلامت جسمانی برخوردار بود و احتمال ضایعات قلبی و در نتیجه ترومبوآمبولی بسیار بعید می باشد، بنابراین با توجه به دو عمل انجام شده، فاصله زمانی

- review of the literature. *Ann Thorac Surg.* 1995 Jun; 59 (6): 1410-6.
- 11- Chan L, Kumar A, Leeds N, Forman A. Post-epidural analgesia spinal cord infarction: MRI correlation. *Acta Neurol Scand.* 2002 Apr; 105(4):344-8.
- 12- Geyer T, Naik M, Pillai R. Anterior spinal artery syndrome after elective coronary artery bypass grafting. *Ann Thorac Surg.* 2002 Jun; 73(6):1971-3.
- 13- Idali B, Mouknia M, Abassi O, Louardi H, Benaguida M. Paraplegia subsequent to cardiac arrest. *Ann Fr Anesth Reanim.* 1996; 15(2) :199-201.
- 14- Cheshire W, Santos C, Massey E, Howard J. Spinal cord infarction: etiology and outcome. *Neurology.* 1996 Aug; 47(2): 321-30.
- 15- Dominguez J, Rivas J, Lobato R, Diaz V, Larru E. Irreversible tetraplegia after tracheal resection. *Ann Thorac Surg.* 1996 Jul; 62(1):278-80.