

Effects of Pentoxifylline on Nitric Oxide Levels and Histopathology of Pancreas in Diabetic Mice

Malekifard F¹, Delirez N*¹, Hobbenaghi R², Malekinejad H³

1. Department of Microbiology, Faculty of Veterinary Medicine, Urmia University, Urmia, Iran
 2. Department of Pathobiology, Faculty of Veterinary Medicine, Urmia University, Urmia, Iran
 3. Department of Pharmacology, Faculty of Veterinary Medicine, Urmia University, Urmia, Iran
- * *Corresponding author.* Tel/Fax: +9844332771926, E-mail: n.delirez@urmia.ac.ir

Received: Mar 6, 2018 Accepted: Jun 20, 2018

ABSTRACT

Background & objectives: Several studies have shown that pentoxifylline is an antioxidant and anti-inflammatory agent. Pentoxifylline (PTX), has been shown to exert protective effects on autoimmune disorders. The objective of the present study was to examine the effect of pentoxifylline on histopathology of pancreas in diabetic mice.

Methods: Diabetes was induced by multiple injection of low-dose streptozotocin (40 mg/kg/day for 5 consecutive days) in male C57BL/6 mice. After induction of diabetes, mice were treated with pentoxifylline (100 mg/kg/day i.p.) for 21 days. The nitric oxide levels were evaluated in spleen cell culture supernatant. Pancreases were isolated and stained by hematoxylin & eosin (H&E) and Gomori aldehyde fuchsin (GAF).

Results: Pentoxifylline treatment significantly inhibited the production of nitric oxide ($p < 0.05$). In addition, PTX improved the pancreas tissue. It increased the mean diameter of islets and the number of islets and beta cells. ($p < 0.05$).

Conclusion: These findings indicated that pentoxifylline might have a therapeutic effect against the autoimmune destruction of the pancreatic beta-cells during the development of STZ-induced type 1 diabetes in mice.

Keywords: Diabetes; Pentoxifylline; Nitric Oxide; Pancreas

اثر پنتوکسی فیلین بر سطح نیتریک اکساید و هیستوپاتولوژی پانکراس موش‌های دیابتی

فرین ملکی فرد^۱، نوروز دلیرز^{۱*}، رحیم حب نقی^۲، حسن ملکی نژاد^۳

۱. گروه میکروبی شناسی، دانشکده دامپزشکی، دانشگاه ارومیه، ارومیه، ایران

۲. گروه پاتوبیولوژی، دانشکده دامپزشکی، دانشگاه ارومیه، ارومیه، ایران

۳. گروه فارماکولوژی، دانشکده دامپزشکی، دانشگاه ارومیه، ارومیه، ایران

* نویسنده مسئول. تلفکس: ۰۴۴ ۳۳۲۷۷۱۹۲۶ - پست الکترونیک: n.delirez@urmia.ac.ir

چکیده

زمینه و هدف: مطالعات متعددی نشان داده اند که پنتوکسی فیلین دارای اثر آنتی اکسیدان و ضدالتهاب می‌باشد. اثرات محافظتی پنتوکسی فیلین در بیماری‌های خودایمن نشان داده شده است. هدف از این مطالعه بررسی اثرات پنتوکسی فیلین بر هیستوپاتولوژی پانکراس در موش‌های دیابتی شده بود.

روش کار: دیابت بوسیله چندین دوز متوالی و کم استرپتوزوتوسین (STZ) در موش‌های سوری نر نژاد C57BL/6 القا شد (۰.۴ mg/kg/day، ۵ روز متوالی). بعد از القای دیابت، موش‌ها تحت درمان با پنتوکسی فیلین به مدت ۲۱ روز (روزانه ۱۰۰ mg/kg/day، داخل پری‌توئن) قرار گرفتند. میزان قند خون ناشتا بیشتر از ۲۵۰ mg/dl معیار دیابتیک شدن موش‌ها تلقی می‌شد. میزان تولید نیتریک اکساید در محیط کشت سلول‌های طحالی سنجیده شد. پانکراس جداسازی شده و جهت بررسی هیستوپاتولوژیک به روش هماتوکسیلین ائوزین (H&E) و گوموری آلدئید فوشین (GAF) رنگ آمیزی گردید.

یافته‌ها: میزان تولید نیتریک اکساید در موش‌های دیابتی درمان شده با پنتوکسی فیلین به طور قابل توجهی کاهش یافت ($p < 0.05$). ضمناً پنتوکسی فیلین سبب بهبود بافت پانکراس گردید. پنتوکسی فیلین سبب افزایش میانگین تعداد جزایر، قطر جزایر و تعداد سلول‌های بتا گردید ($p < 0.05$).

نتیجه گیری: این یافته‌ها نشان می‌دهد که پنتوکسی فیلین ممکن است اثر درمانی بر تخریب خودایمن سلول‌های بتای پانکراس طی دیابت نوع ۱ ناشی از القا توسط STZ در موش داشته باشد.

واژه‌های کلیدی: دیابت، پنتوکسی فیلین، نیتریک اکساید، پانکراس

پذیرش: ۱۳۹۷/۰۳/۳۰

دریافت: ۱۳۹۶/۱۲/۱۵

مقدمه

دیابت تیپ یک یا دیابت ملیتوس وابسته به انسولین یکی از بیماری‌های مزمن فراگیر است که آمار مبتلایان این بیماری سالانه در دنیا افزایش می‌یابد. دیابت تیپ یک، بیماری خود ایمن ویژه اندام است که بصورت خودبخودی اتفاق می‌افتد و در این بیماری تخریب سلول‌های بتای تولیدکننده انسولین در پانکراس اتفاق می‌افتد. این بیماری در اثر حمله

سلول‌های ایمنی بویژه لنفوسیت‌های T اتوراکتیو CD4⁺ و CD8⁺، سلول‌های B، ماکروفاژها، سلول‌های دندریتیک و سایتوکاین‌های تولید شده توسط این سلول‌ها از جمله IFN-^۱، TNF-^۲، IL-1^۳ و همچنین IL-17^۴ بوجود می‌آید [۱].

^۱ IFN- : Interferon Gamma

^۲ TNF- : Tumor Necrosis Factor Alpha

^۳ IL-1: Interleukin1

^۴ IL-17: Interleukin 17

پنتوکسی فیلین (PTX)^۱ با نام تجاری Pentox و Pentoxil-1 از مشتقات متیل گزانتین می‌باشد و دارای خواص آنتی اکسیدانی، ضدالتهابی و تعدیل‌کننده ایمنی می‌باشد [۳،۲]. پنتوکسی فیلین به دلیل کاهش چسبندگی پلاکت‌ها و افزایش انعطاف پذیری گلبول‌های قرمز باعث بهبود جریان خون به بافت‌های ایسکمیک می‌گردد لذا سال‌ها در درمان بیماری‌های عروقی استفاده می‌شد [۴].

این دارو مهارکننده فسفودی استراز (PDE)^۲ است. فسفو دی استرازها از خانواده آنزیم‌هایی هستند که در تنظیم سطح نوکلئوتیدهای حلقوی cAMP و cGMP داخل سلولی از طریق کاتالیز تجزیه آنها به متابولیت‌های غیرفعال نقش دارد. داروهای افزایش‌دهنده سطح cAMP باعث کاهش تولید مدیاتورهای پیش التهابی و افزایش تولید مدیاتورهای ضد التهابی در سلول‌های ایمنی می‌شوند [۵]. علاوه بر این، با توجه به اثرات متنوع آن بر سیستم ایمنی، PTX در چندین بیماری خود ایمنی از جمله آرتریت روماتوئید [۶]، اسکروز متعدد [۷] و لوپوس اریتماتوی سیستمیک [۸] استفاده شده است. غلظت گونه‌های واکنش پذیر اکسیژن (ROS)^۳ یا نیتروژن از جمله سوپر اکساید، نیتریک اکساید و پراکسی نیتريت در شرایطی از جمله التهاب می‌تواند تا حدی افزایش یابد که مانع فعالیت‌های دفاعی آنتی اکسیدانی طبیعی بدن گردد. چنین استرس‌های اکسیداتیو و یا نیتروزیو مسبب تخریب اجزای حیاتی سلول می‌گردد [۹]. با توجه به ماهیت خودالتهابی بیماری دیابت نوع ۱ و تاثیر رادیکال‌های آزاد از جمله نیتریک اکساید در ایجاد آسیب‌های بسیار در دیابت خود ایمن [۱۰]، به نظر می‌رسد استفاده از ترکیبات آنتی اکسیدانی از جمله PTX در درمان بیماری دیابت نوع ۱ مفید

باشد. استرپتوزوتوسین^۴ نوعی فرآورده دارویی است که موجب تخریب سلول‌های از طریق استرس اکسیداتیو می‌شود؛ یعنی از طریق افزایش رهاسازی ROS می‌تواند موجب تخریب سلول‌های شده و منجر به یک اثر سمی و هیستوپاتولوژیک گردیده و ایجاد دیابت نوع ۱ گردد. امروزه برای بررسی روش‌های درمانی جدید از این ماده در القاء دیابت نوع ۱ در جوندگان استفاده می‌گردد [۱۱]. از این رو در مطالعه حاضر از این روش القاء دیابت استفاده گردید. در مورد تاثیر PTX در مطالعات قبلی نشان داده شده است که باعث کاهش سطوح قند خون در حیوانات دیابتی گردیده است [۱۲]. مک دونالد و همکاران در بررسی ۲۱ کودک مبتلا به دیابت نوع ۱ نشان دادند PTX سبب کاهش میزان نیاز به انسولین در این کودکان می‌گردد [۱۳] ولی تا کنون مطالعه ای از تاثیر پنتوکسی فیلین بر هیستوپاتولوژی پانکراس در مبتلایان به دیابت نوع ۱ گزارش نشده است. لذا هدف از مطالعه حاضر بررسی اثر درمانی پنتوکسی فیلین بر تغییرات هیستوپاتولوژیک بافت پانکراس و سنجش میزان نیتریک اکساید در موش‌های دیابتی شده با استرپتوزوتوسین می‌باشد.

روش کار

در این مطالعه که به صورت تجربی انجام شد، جامعه مورد مطالعه شامل ۱۵ سر موش‌های نر نژاد خالص C57BL/6 با محدوده سنی ۶ تا ۸ هفته (وزن ۲۰-۱۵ گرم) که از انیستیتو پاستور ایران خریداری شده بودند. این موش‌ها در حیوان خانه دانشکده دامپزشکی دانشگاه ارومیه در شرایط استاندارد آب، غذا، دما و نور کافی نگهداری شدند. موش‌ها به صورت تصادفی به سه گروه ۵ تایی تقسیم شدند. گروه A شامل موش‌های سالمی بودند که تحت هیچ تیماری قرار نگرفتند و فقط بافر سیترات با pH=۴/۵ به آن‌ها تجویز می‌شد. گروه B شامل موش‌های

^۱ pentoxifylline

^۲ Phosphodiesterase

^۳ Reactive Oxygen Species

^۴ Streptozotocin

آن تهیه شد. این سلول‌ها در پلیت‌های کشت ۲۴ خانه در حضور $2\mu\text{g/ml}$ Con A (Con A, Sigma) به مدت ۷۲ ساعت در انکوباتور 5 CO_2 درصد کشت داده شدند. پس از طی این مدت مایع رویی آن‌ها جمع‌آوری شده و ذخیره می‌گردید.

۳- بررسی میزان نیتریک اکساید: میزان تولید نیتریک اکساید توسط روش رنگ سنجی گریس^۱ و استفاده از منحنی استاندارد نیتريت سدیم تعیین گردید. به طور خلاصه، ۱۰۰ میکرولیتر از مایع رویی کشت سلول‌های طحالی به صورت دوتایی به داخل چاهک‌های پلیت ۹۶ خانه ای ته تخت ریخته شد. سپس ۱۰۰ میکرولیتر از محلول ۱٪ سولفانیل آمید (Sigma-USA) به چاهک‌ها اضافه گردید. پلیت به مدت ۱۰ دقیقه در تاریکی و درجه حرارت اتاق نگهداری شد. آنگاه به تمام حفره‌ها ۱۰۰ میکرو لیتر از محلول ۱٪ 1-N-1-انفتیل اتیلن دی آمید دی هیدروکلراید (Sigma-USA) اضافه شد و بار دیگر به مدت ۱۰ دقیقه در تاریکی و درجه حرارت اتاق نگهداری گردید. در نهایت جذب نوری نمونه در طول موج ۵۳۰ نانومتر توسط دستگاه الیزانگار قرائت گردید. همزمان با استفاده از غلظت‌های مختلف نیتريت سدیم منحنی استاندارد ترسیم گردید و از طریق رگرسیون و معادله خطی غلظت نیتريت نمونه‌ها تعیین گردید [۱۵].

۴- بررسی تغییرات پاتولوژیکی پانکراس: بدین منظور ۲۱ روز پس از آخرین دوز تجویزی STZ موش‌ها تحت بی حسی نخاعی قرار گرفتند و اقدام به جمع‌آوری پانکراس آن‌ها (تمامی گروه‌ها) شد و بلافاصله پانکراس‌ها در فرمالین بافری ۱۰ درصد خنک قرار گرفتند. بعد از تهیه بلوک‌های پارافینی، مقاطع تهیه و سپس لام‌ها به دو روش رنگ آمیزی شدند: هماتوکسیلین و ائوزین و رنگ آمیزی آلدئید فوشین برای بررسی سلول‌های بتا جزایر به روش گوموری^۲ با استفاده از کیت رنگ آمیزی گوموری آلدئید فوشین

دیابتی بودند که تنها دیابت در آنها القاء شده بود (گروه کنترل دیابتی). گروه C شامل موش‌هایی بودند که بعد از اطمینان از القاء دیابت تحت درمان با پنتوکسی فیلین (100 mg/kg/day) برای ۲۱ روز متوالی به صورت داخل صفاقی قرار گرفتند (گروه تحت درمان).

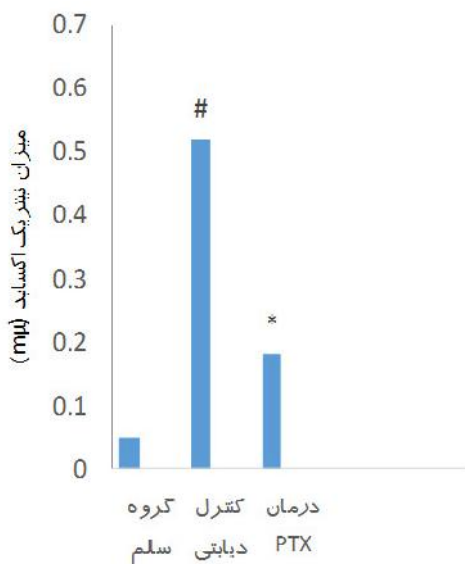
۱- القاء دیابت: قبل از تجویز هر دوز استرپتوزتوسین (STZ) موش‌ها به مدت چهار ساعت ناشتا می‌شدند و حتی پوشال بستر آن‌ها نیز جمع‌آوری می‌شد سپس استرپتوزتوسین (Sigma, Germany) را به صورت داخل صفاقی تا پنج روز متوالی دریافت می‌کردند (40 mg/kg در 200 میکرولیتر سیترات بافر با $\text{pH}=4/5$ که ۱۰ دقیقه قبل از تجویز حل می‌شد). موش‌ها زمانی دیابتی شده ارزیابی می‌شدند که میزان قند خون ناشتا آن‌ها بیشتر از 250 mg/dl بود [۱۴].

۲- کشت سلولی طحال و سنجش نیتریک اکساید: ۲۱ روز پس از آغاز درمان موش‌ها بی حسی نخاعی شده و سپس طحال موش‌ها تحت شرایط استریل خارج گردید و بعد از قطعه قطعه شدن در ۵ میلی لیتر محیط کشت RPMI-1640 (Sigma, USA) حاوی ۱۰ درصد FBS (Gibco, Germany) له گردید. بافت حاصل از توری سیمی به قطر $0/2$ میلی‌متر جهت تهیه سوسپانسیون سلولی عبور داده شد. به منظور حذف گلبول‌های قرمز پس از سانتریفیوژ به مدت ۱۰ دقیقه در دور 200 g ، ۵ میلی لیتر بافر لیز کننده ($0/15$ مول کلرید آمونیوم، ۱۰ میلی مول بی کربنات پتاسیم و $0/1$ میلی مول EDTA با $\text{pH}=7/2$) بر روی رسوب سلولی به دست آمده افزوده شد. پس از ۵ دقیقه ضمن افزودن ۱۰ میلی لیتر محیط کشت بار دیگر به مدت ۱۰ دقیقه در دور 200 g سانتریفیوژ گردید. سپس رسوب سلولی در محیط کشت RPMI حاوی FBS ۱۰ درصد به حالت سوسپانسیون در آورده شد. پس از شمارش سلول‌ها، سوسپانسیون سلولی با 2×10^6 سلول در میلی لیتر از

¹ Griess

² Gomori

مطالعه میزان آن در مایع رویی محیط کشت سلول‌های طحالی سنجیده شد. همان‌گونه که نمودار ۱ نشان می‌دهد میزان نیتریک اکساید در گروه کنترل دیابتی افزایش داشته است. درمان با PTX سبب کاهش میزان نیتریک اکساید گردید (نمودار ۱). بررسی مقاطع رنگ آمیزی شده به روش هماتوکسیلین و ائوزین (H&E) و آلدئید فوشین (شکل ۱، ۲، ۳). در گروه کنترل دیابتی نشان داده که استرپتوزوتوسین سبب تغییرات نکروتیک شدید در سطح وسیعی از جزایر پانکراس، کاهش تعداد جزایر، کاهش تعداد سلول‌های بتا (درصد سلول‌های فوشین مثبت جزایر) و کاهش اندازه جزایر (میانگین قطر جزایر) در مقایسه با گروه سالم گردید. در حالی‌که درمان با PTX از کاهش تعداد جزایر، تعداد سلول‌های بتا و میانگین قطر جزایر در مقایسه با گروه کنترل دیابتی جلوگیری نموده است (نمودار ۱، ۲، ۳ و شکل ۱، ۲، ۳).



نمودار ۱. میزان نیتریک اکساید مایع رویی کشت طحالی (µM) (* نشان دهنده اختلاف معنی دار در سطح $p < 0.05$ بین گروه دریافت‌کننده دارو و گروه کنترل دیابتی # نشان دهنده اختلاف معنی دار در سطح $p < 0.05$ بین گروه کنترل دیابتی و گروه سالم)

(GAF)^۱ (شرکت شیمی پژوهش آسیا-ایران) سپس لام‌ها با میکروسکوپ نوری از نظر تعداد جزایر، تعداد سلول‌های بتا و اندازه جزایر (قطر میانگین جزیره) مورد بررسی قرار گرفتند. برای اندازه‌گیری متوسط تعداد جزایر ۵ فیلد را در بزرگ‌نمایی 100X میکروسکوپ به طور تصادفی انتخاب گردید و پس از شمارش تعداد جزایر در هر فیلد متوسط آن به دست آمد (۱۸). درصد سلول‌های بتای جزایر از طریق شمارش تعداد سلول‌های بتا به رنگ بنفش ارغوانی در رنگ آمیزی آلدئید فوشین در جزایر تعیین گردید. جهت اندازه‌گیری قطر جزایر، از هر لام ۵ جزیره به طور تصادفی انتخاب گردید و سپس با استفاده از عدسی چشمی خاصی که میکرو متر چشمی یا گراتیکول نام دارد، با بزرگ‌نمایی 400X قطر کوچک و بزرگ هر جزیره بر حسب میکرومتر تعیین گردید و با قراردادن اندازه‌ها در فرمول زیر قطر میانگین هر جزیره محاسبه و سپس قطر متوسط جزایر محاسبه گردید [۱۸].

MD: $L \times S \times \text{magnification}$

MD: قطر میانگین

L: قطر بزرگ جزیره

S: قطر کوچک جزیره

Magnificant: بزرگ‌نمایی عدسی

آنالیز آماری

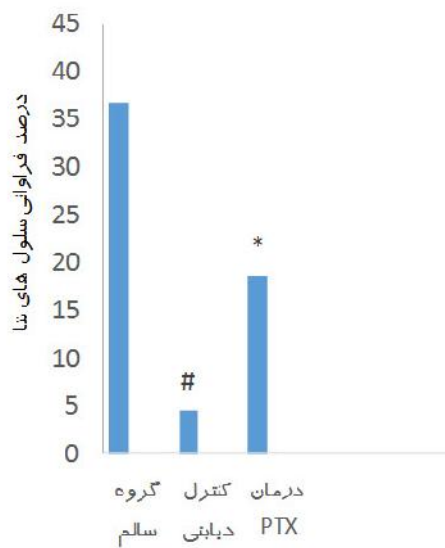
از آزمون‌های آنالیز واریانس یک طرفه (ANOVA) و توکی^۲ برای مقایسه بین گروه‌ها استفاده گردید. در تمام بررسی‌ها $p < 0.05$ به عنوان سطح معنی دار در نظر گرفته شد. برای ترسیم نمودارها از نرم افزار Excel-2007 استفاده شد. داده‌ها به صورت Means±SEM گزارش گردید.

یافته‌ها

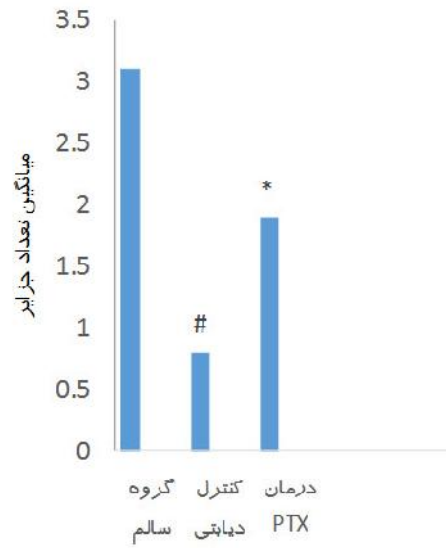
به دلیل اینکه نیتریک اکساید به عنوان مولکول افکتور نقش مهمی در تخریب سلول‌های بتا دارد، در این

¹ Gomori Aldehyde-Fuchsin (GAF)

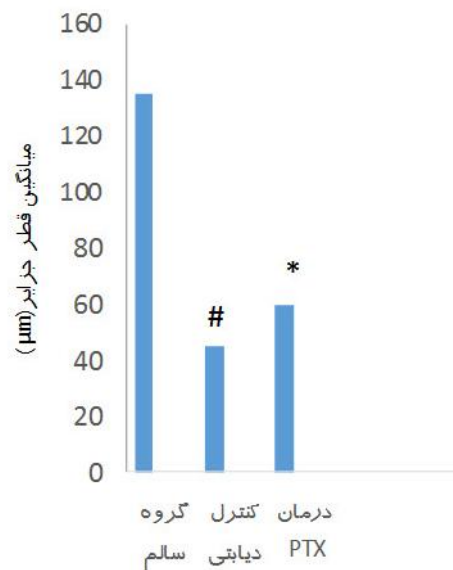
² Tukey's Test



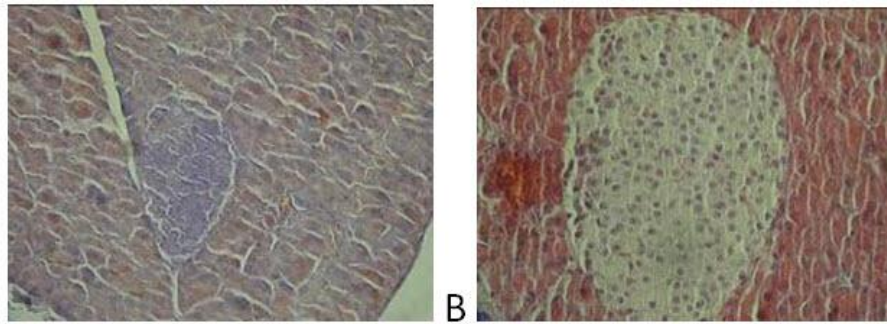
نمودار ۳. درصد فراوانی سلول های بنا به تفکیک هر گروه
 (*) نشان دهنده اختلاف معنی دار در سطح $p < 0.05$ بین گروه های دریافت کننده دارو و گروه کنترل دیابتی # نشان دهنده اختلاف معنی دار در سطح $p < 0.05$ بین گروه کنترل دیابتی و گروه سالم)



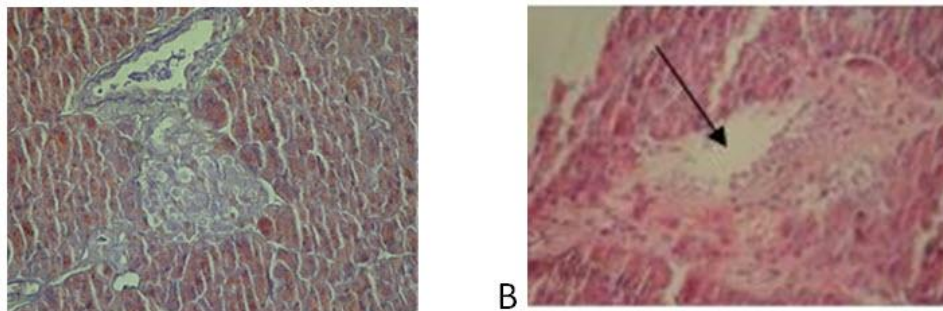
نمودار ۲. میانگین تعداد جزایر
 (*) نشان دهنده اختلاف معنی دار در سطح $p < 0.05$ بین گروه دریافت کننده دارو و گروه کنترل دیابتی # نشان دهنده اختلاف معنی دار در سطح $p < 0.05$ بین گروه کنترل دیابتی و گروه سالم)



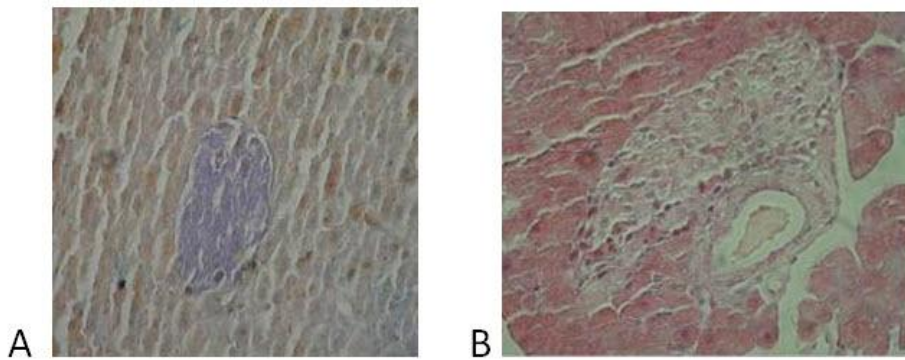
نمودار ۴. میانگین قطر جزایر
 (*) نشان دهنده اختلاف معنی دار در سطح $p < 0.05$ بین گروه های دریافت کننده دارو و گروه کنترل دیابتی # نشان دهنده اختلاف معنی دار در سطح $p < 0.05$ بین گروه کنترل دیابتی و گروه سالم)



شکل ۱. پانکراس موش - A - گروه سالم - رنگ آمیزی آلدئید فوشین (X400). B - گروه سالم رنگ آمیزی H&E (X400). هیچ نوع ضایعه ای دیده نمی شود.



شکل ۲. پانکراس موش - A - گروه کنترل دیابتی - رنگ آمیزی آلدئید فوشین (X400). B - گروه کنترل دیابتی رنگ آمیزی H&E (X400). نکروز گسترده در جزیره (Massive Necrosis) (اشاره شده با فلش) و از هم پاشیدگی بافتی، نفوذ سلول های تک هسته ای التهابی و کاهش تعداد جزایر، اندازه آنها و تعداد سلول های بتا دیده می شود.



شکل ۳. پانکراس موش - A - گروه درمان شده با PTX - رنگ آمیزی آلدئید فوشین (X400). B - گروه درمان شده با PTX رنگ آمیزی H&E (X400). درمان با PTX از کاهش تعداد جزایر، تعداد سلول های بتا و میانگین قطر جزایر در مقایسه با گروه کنترل دیابتی جلوگیری نموده است، همچنین سلول های تک هسته ای التهابی در جزیره نیز کاهش یافته اند.

بحث

سلول های بتا گردیده و موجب بهبود موقت یا دائمی دیابت می گردند [۱۷]. انسولایتیس^۱ از ویژگی های هیستوپاتولوژیک دیابت تیپ ۱ یا دیابت وابسته به انسولین است. ارتشاح سلول های تک هسته ای در

در دیابت نوع ۱، تخریب سلول های بتا پانکراس در نتیجه هیپر گلیسمی است که باعث القاء استرس اکسیداتیو و افزایش پراکسیداسیون لیپیدها و تولید رادیکال های آزاد اکسیژن و نیتروژن می گردد [۱۹]. برخی از عوامل فارماکولوژیکی باعث محافظت

^۱ Insulinitis

در فعالیت‌های فیزیولوژی بدن شرکت می‌کند. در شرایط پاتولوژیک مقدار زیادی نیتریک اکساید توسط آنزیم نیتریک اکساید سنتاز ۲ تولید شده و در سیستم دفاعی بدن شرکت می‌کند. همچنین کورآ و همکاران نشان داده‌اند پنتوکسی فیلین سبب کاهش میزان نیتریک اکساید در موش‌های مبتلا به EAE^۱ می‌شود [۲۴]. محققین نشان دادند پنتوکسی فیلین سبب کاهش بیان mRNA iNOS در سلول‌های بتا جزایر می‌گردد [۲۵]. تحقیقات نشان داده است افزودن پنتوکسی فیلین به رژیم درمانی بیماران مبتلا به دیابت نوع ۲ هیچ تاثیری بر سطح نیتریک اکساید نداشته است [۲۶]. نیتریک اکساید (در انسان و در جوندگان) ترشح انسولین را مهار کرده و منجر به تخریب سلول‌های بتا می‌گردد [۲۷]. در مطالعه حاضر نیز میزان نیتریک اکساید توسط گروه درمانی PTX کاهش یافت.

مطالعات نشان داده اند که پنتوکسی فیلین سبب مهار بیان ICAM-1 در مونوسیت‌ها می‌شود و همچنین سبب مهار اتصال لنفوسیت‌های T به ICAM-1 و VCAM-1 می‌گردد. از طرفی در موش‌های دیابتی شده با STZ اتصال لنفوسیت‌ها به آندوتلیوم جزایر به بیان ICAM-1 و VCAM-1 وابسته است، بنابراین اثر پنتوکسی فیلین می‌تواند مداخله در مهاجرت سلول‌های ایمنی به جزایر باشد [۲۷].

در مورد تاثیر پنتوکسی فیلین بر تعداد جزایر، تعداد سلول‌های بتا و میانگین قطر جزایر در موش‌های دیابتی هیچ مطالعه ای صورت نگرفته است. زی و همکاران [۲۸] نشان دادند در موش‌های دیابتی تعداد و قطر جزایر کاهش یافته و سلول‌های جزایر دچار آتروفی می‌گردند. در مطالعه حاضر نیز استرپتوزوتوسین سبب تغییرات پاتولوژیک گسترده در جزایر از جمله کاهش تعداد و قطر جزایر گردیده است. مطالعات گسترده ای نشان داده اند امکان تکثیر

جزایر لانگرهانس مشخصه انسولایتیس است. اکثر سلول‌ها CD8+ T هستند، پس از آن ماکروفاژها، سلول‌های CD4+ T و لنفوسیت‌های B می‌باشند. تظاهر بالینی دیابت نوع ۱ زمانی است که مرحله نهایی انسولایتیس وقوع یافته است و تخمین زده می‌شود که در زمان تشخیص، تنها ۱۰ تا ۲۰ درصد از سلول‌های هنوز عملکرد خود را حفظ کرده باشند [۲۰].

تحقیقات گذشته نشان می‌دهد عامل مهاری در جلوگیری از تخریب سلول‌های سلول‌های Th2 می‌باشند که تولید سایتوکاین‌های IL-4 و IL-10 می‌کند. در حالی که سلول‌های Th1 با تولید سایتوکاین‌های پیش التهابی از جمله IFN-، TNF- و IL-12 باعث فعال‌سازی ماکروفاژ و T سل‌های سایتوتوکسیک شده که مسبب تخریب سلول‌های پانکراس می‌باشند و از این طریق نقش مهمی در تخریب سلول‌های بتا پانکراس ایفا می‌کنند [۱۷]. پنتوکسی فیلین مشابه سایر داروهای افزایشدهنده سطح cAMP باعث مهار سلول‌های Th1 و ممانعت از تولید سایتوکاین‌های پیش التهابی IL-2 و IFN- می‌شود ولی بر Th2 اثر مهاری ندارد [۵].

سلول‌های آندوتلیال جزایر لانگرهانس به عنوان منبع اصلی نیتریک اکساید هستند و در طی گسترش دیابت خودایمن باعث تخریب سلول‌های بتا می‌گردند [۲۱]. ماکروفاژها نقش اساسی در تنظیم بیان آنزیم نیتریک اکساید سنتاز ۲ (iNOS) در جزایر از طریق آزادسازی سایتوکاین‌هایی مانند TNF- و IL-1 ایفا می‌کند. محرک‌هایی که سبب افزایش بیان آنزیم نیتریک اکساید سنتاز ۲ می‌گردند عبارتند از TNF-، IL-1 و IFN- [۲۰]. سایتوکاین پیش التهابی دیگری که سبب القای آنزیم نیتریک اکساید سنتاز و به دنبال آن آزادسازی نیتریک اکساید می‌گردد، IL-17 است که این امر سبب تخریب سلول‌های می‌شود [۲۳، ۲۲]. نیتریک اکساید در شرایط طبیعی توسط آنزیم نیتریک اکساید سنتاز نوع ۱ و ۳ به مقدار کمی تولید شده و

^۱ EAE: Experimental Autoimmune Encephalomyelitis

نتیجه گیری

در مطالعه حاضر نیز که در ادامه مطالعه قبلی نویسندگان [۳۱] بوده است، تاثیر PTX در کاهش میزان نیتریک اکساید به اثبات رسید و در نتیجه PTX با کاهش یکی از عوامل تخریبی پانکراس سبب بهبود بافت پانکراس گردید.

به طور خلاصه پنتوکسی فیلین با کاهش میزان نیتریک اکساید و بهبود بافت پانکراس دارای اثر درمانی بر دیابت خود ایمن القاء شده با STZ در موش می باشد.

به نظر می رسد بررسی های بیشتر از نظر عوامل بیوشیمیایی و فارماکولوژی پنتوکسی فیلین بر دیابت نوع ۱ برای اثبات مکانیسم های باز سازی جزایر پانکراس مورد نیاز باشد.

تشکر و قدر دانی

این مقاله بخشی از پایان نامه دکتری تخصصی ایمنی شناسی خانم فرین ملکی فرد به شماره پایان نامه ۵۱-۲ بوده است. نگارندگان از زحمات کارکنان دانشکده دامپزشکی دانشگاه ارومیه کمال تشکر و تقدیر را دارند.

سلول های بتا جزایر پانکراس حیوانات تحت درمان با عوامل مختلف فارماکولوژیکی و یا گیاهی وجود دارد [۲۹،۳۰،۱۷،۱۸].

سلول های جزایر لانگرهانس در گروه کنترل سالم، تغییراتی را نشان نداده و کاملاً سالم بودند (شکل ۱) در صورتی که در گروه موش های کنترل دیابتی درمان نشده با دارو ساختار میکروسکوپی جزایر تغییر کرده که این تغییرات شامل نکروز گسترده در جزایر، کاهش تعداد و اندازه جزایر و کاهش سلول های بتا بود و تغییرات عمومی هم شامل پرخونی، ادم، ضخیم شدن دیواره عروق، نفوذ سلول های تک هسته ای التهابی نیز در بافت پانکراس موش های کنترل دیابتی ملاحظه شد. ولی استفاده از PTX باعث کاهش این تغییرات در گروه هایی شد که از این داروها در درمان بیماری دیابت خود ایمن استفاده شده بود. به طور کلی عوامل اصلی تخریب جزایر پانکراس ورود سلول های تک هسته ای التهابی از جمله لنفوسیت ها، سایتو کاین های التهابی و نیتریک اکساید می باشد [۲۵] نویسندگان این مقاله در طی تحقیقی که در راستای مطالعه حاضر بود دریافتند که PTX قادر است سبب کاهش میزان سایتو کاین های پیش التهابی IL-17 و IFN- γ افزایش سایتو کاین ضد التهابی IL-10 و کاهش تکثیر لنفوسیتی گردد [۳۱].

References

- 1- Rott O, Cash E, Fleischer B. Phosphodiesterase inhibitor pentoxifylline, a selective suppressor of T helper type 1- but not type 2-associated lymphokine production, prevents induction of experimental autoimmune encephalomyelitis in Lewis rats. *Eur. J Immunol.* 1993 Aug;23(8):1745-51.
- 2- Ranjbar A, Ghahremani MH, Sharifzadeh M, Golestani A, Ghazi-Khansari M, Baeeri M, et al. Protection by pentoxifylline of malathion-induced toxic stress and mitochondrial damage in rat brain. *Hum Exp Toxicol.* 2010 Oct;29(10):851-64.
- 3- Noyan T, Önem Ö, ekero lu M, Köseo lu B, Dülger H, Bayram , et al. Effects of erythropoietin and pentoxifylline on the oxidant and antioxidant systems in the experimental short bowel syndrome. *Cell Biochem Funct.* 2003 Mar;21(1):49-54.
- 4- Bacher A, Eggenesperger E, Koppensteiner R, Mayer N, Klimscha W. Pentoxifylline attenuates the increase in whole blood viscosity after transfusion. *Acta Anaesthesiol Scand.* 2005 Jan;49(1):41-6..
- 5- Banner KH, Trevethick MA. PDE4 inhibition: a novel approach for the treatment of inflammatory bowel disease. *Trends Pharmacol Sci.* 2004 Aug;25(8):430-6.

- 6- Anaya JM, Espinoza LR. Phosphodiesterase inhibitor pentoxifylline: an antiinflammatory/immunomodulatory drug potentially useful in some rheumatic diseases. *J Rheumatol*. 1995 Apr;22(4):595-9.
- 7- Rieckmann P, Weber F, Günther A, Martin S, Bitsch A, Broocks A, et al. Pentoxifylline, a phosphodiesterase inhibitor, induces immune deviation in patients with multiple sclerosis. *J Neuroimmunol*. 1996 Feb ;64(2):193-200.
- 8- Galindo-Rodríguez G, Bustamante R, Esquivel-Nava G, Salazar-Exaire D, Vela-Ojeda J, Vadillo-Buenfil M, et al. Pentoxifylline in the treatment of refractory nephrotic syndrome secondary to lupus nephritis. *J Rheumatol*. 2003 Nov;30(11):2382-4.
- 9- Sayre LM, Perry G, Smith MA. Oxidative stress and neurotoxicity. *Chem Res Toxicol*. 2008 Jan;21(1):172-88.
- 10- Pitocco D, Zaccardi F, Di Stasio E, Romitelli F, Santini SA, Zuppi C, et al. Oxidative stress, nitric oxide, and diabetes. *Rev Diabet Stud*. 2010 Spring;7(1):15-25.
- 11- Kent SC, Chen Y, Bregoli L, Clemmings SM, Kenyon N, Ricordi C. Expanded T cells from pancreatic lymph nodes of type 1 diabetic subjects recognize an insulin epitope. *Nature*. 2005 May;435(7039):224-8.
- 12- Welch JS, Ricote M, Akiyama TE, Gonzalez FJ, Glass CK. PPAR and PPAR negatively regulate specific subsets of lipopolysaccharide and IFN target genes in macrophages. *Proc Natl Acad Sci USA*. 2003 May ; 100(11): 6712–6717.
- 13- MacDonald MJ, Shahidi NT, Allen DB, Lustig RH, Mitchell TL, Cornwell ST. Pentoxifylline in the treatment of children with new-onset 1 diabetes mellitus. *JAMA*. 1994 Jan ;271(1):27-8..
- 14- Amirshahrokhi K, Ghazi-Khansari M. Thalidomide attenuates multiple low-dose streptozotocin-induced diabetes in mice by inhibition of proinflammatory cytokines. *Cytokine*. 2012 Nov 1; 60(2):522-7.
- 15- Guevara I, Iwanejko J, Dembi ska-Kie A, Pankiewicz J, Wanat A, Anna P, et al. Determination of nitrite/nitrate in human biological material by the simple Griess reaction. *Clin Chim Acta*. 1998 Jun; 274(2):177-88.
- 16- Gomori, G. Aldehyde-fuchsin, a new staining for elastic tissue. *Am J Clin Pathol*. 1950 Jul; 20(7):665-6.
- 17- Cheng ST, Chen L, Li SY, Mayoux E, Leung PS. The effects of empagliflozin, an SGLT2 inhibitor, on pancreatic -cell mass and glucose homeostasis in type 1 diabetes. *PloS one*. 2016 Jan 25; 11(1):e0147391.
- 18- Jelodar j, Maleki M, Motadayen H, Sirus SH. Effect of fenugreek, onion and garlic on blood glucose and histopathology of pancreas of alloxan induced diabetic rats. *Indian J Med Sci*. 2005 Feb; 59(2):64-9.
- 19- Hernandez-Perez M, Chopra G, Fine J, Conteh AM, Anderson RM, Linnemann AK, et al. Inhibition of 12/15-Lipoxygenase Protects Against Cell Oxidative Stress and Glycemic Deterioration in Mouse Models of Type 1 Diabetes. *Diabetes*. 2017 Aug :db170215.
- 20- Crume TL, Hamman RF, Isom S, Talton J, Divers J, Mayer-Davis EJ, et al. Factors influencing time to case registration for youth with type 1 and type 2 diabetes: SEARCH for Diabetes in Youth Study. *Ann Epidemiol*. 2016 Sep ;26(9):631-7.
- 21- Ignarro, LG. Nitric Oxide: Biology and Pathobiology, 1st ed. New York:Elsevier, 2000: 2382–2384.
- 22- Miljkovic D, Cvetkovic I, Momcilovic M, Maksimovic-Ivanic D, Stosic-Grujicic S, Trajkovic V. Interleukin-17 stimulates inducible nitric oxide synthase dependent toxicity in mouse beta cells. *Cell Mol Life Sci*. 2005 Nov;62(22):2658-68.
- 23- Honkanen J, Nieminen JK, Gao R, Luopajarvi K, Salo HM, Ilonen J, et al. IL-17 immunity in human type 1 diabetes. *J Immunol*. 2010 Aug ;185(3):1959-67.
- 24- Corrêa JO, Aarestrup BJV, Aarestrup F. Effect of thalidomide and pentoxifylline on experimental autoimmune encephalomyelitis (EAE). *Exp Neurol*. 2010 Nov;226(1):15-23.
- 25- Garcia FA, Pinto SF, Cavalcante AF, Lucetti LT, Menezes SM, Felipe CF, et al. Pentoxifylline decreases glycemia levels and TNF-alpha, iNOS and COX-2 expressions in diabetic rat pancreas. *Springerplus*. 2014 Dec;3(1):283.

- 26- Radfar M, Larijani B, Hadjibabaie M, Rajabipour B, Mojtahedi A, Abdollahi M. Effects of pentoxifylline on oxidative stress and levels of EGF and NO in blood of diabetic type-2 patients; a randomized, double-blind placebo-controlled clinical trial. *Biomed Pharmacother.* 2005 Jul 1;59(6):302-6.
- 27- Stanislava DS, Danijela DM, Marija BM. Pentoxifylline Prevents Autoimmune Mediated Inflammation in Low Dose Streptozotocin Induced Diabetes. *Dev Immunol.* 2001; 8(3-4): 213-221.
- 28- Xiu LM, Miura AB, Yamamoto K, Kobayashi T, Song QH, Kitamura H, et al. Pancreatic islet regeneration by ephedrine in mice with streptozotocin-induced diabetes. *Am J Chin Med.* 2001; 29(3-4):493-500.
- 29- Mohammadi J, Naik PR. The histopathological effects of *Morus alba* leaf extract on the pancreas of diabetic rats. *Turk J Biol.* 2012 Mar ;36(2):211-6.
- 30- Yazdanparast R, Eslami MA, Ashrafi HJ. *Teucrium polium* extract effects pancreatic function of streptozotocin diabetic rats: A histological examination. *Iran Biomed J.* 2005Apr; 9(2): 81-5.
- 31- Malekifard F, Delirez N, Hobbenaghi R, Malekinejad H. Immunotherapeutic effects of pentoxifylline in type 1 diabetic mice and its role in the response of T-helper lymphocytes. *Iran J Basic Med Sci.* 2015 Mar; 18:247-252.