

## Evaluation of Histopathological and Histomorphological Effects of Kombucha Extract (*Camellia sinensis*) on Stomach Surgical Wound Healing in Adult Male Rat

Moayer F<sup>1\*</sup>, Abarkar M<sup>2</sup>, Ashrafzade H<sup>3</sup>

1. Department of Pathobiology, School of Veterinary Medicine, Islamic Azad University, Karaj Branch, Karaj, Iran

2. Department of Clinical Sciences, School of Veterinary Medicine, Islamic Azad University, Karaj Branch, Karaj, Iran

3. Department of Pathobiology, School of Veterinary Medicine, Islamic Azad University, Science and Research Branch, Tehran, Iran

\*Corresponding author. Tel: +982126105048, Fax: +982126105048, E-mail: fariborz\_moayer@yahoo.com

Received: Aug 22, 2016

Accepted: Dec 26, 2016

### ABSTRACT

**Background & Objectives:** Wounds healing especially as to surgical wounds is considered clinical problem. Kombucha is used as a food and adminstarted for wound healing. The aim of this study was to assess histopathological and histomorphometrical effect of Kombucha on surgical wound healing process in stomach of rat.

**Methods:** Thirty adult male Wistar rats with 10-week-old and weighted between 200-250 g were randomly divided into two groups (Control and Experimenral). After anesthesia, rats' stomach was removed and a gastrotomy incision with the length of 1 cm was made in greater curvature, thereafter, sutured in 2 layers. Experimental group received Kombucha extract (1 ml/100gbw) and control group received normal saline (1 ml/100gbw) daily for 14 days through the gavage. In 3, 7 and 14 days after operation, five rats of each group were euthanized and stomach tissue specimens were collected for histopathological study by H&E and Masson's trichrome staining. Histopathological and histomorphometrical studies of wound healing among the groups were carried out considering more effective agents on wound healing including proliferation of fibroblasts, angiogenesis, re-epithelialization and collagen organization in healing tissue.

**Results:** The numbers of fibroblasts, capillary buds and organized collagen content in healing site of experimental group were significantly more than control group ( $p<0.05$ ). The size of epithelial gap in experimental group was significantly lesser than control group ( $p<0.05$ ).

**Conclusion:** Based on the results, Kombucha extract possesses beneficial effects on healing of stomach surgical wounds in rats.

**Keywords:** Kombucha Tea; Stomach; Wound Healing; Rat.

# بررسی هیستوپاتولوژی و هیستومورفومتری تأثیر عصاره کومبوچا (*Camellia sinensis*) بر روند ترمیم زخم جراحی در معده موش صحرایی

## نر بالغ

فریبرز معیّر<sup>۱\*</sup>، محمد ابرکار<sup>۲</sup>، حامد اشرف زاده<sup>۳</sup>

۱. گروه پاتوبیولوژی، دانشکده دامپزشکی، دانشگاه آزاد اسلامی واحد کرج، کرج، ایران ۲. گروه علوم درمانگاهی، دانشکده دامپزشکی، دانشگاه آزاد اسلامی واحد کرج، کرج، ایران ۳. گروه پاتوبیولوژی، دانشکده دامپزشکی، دانشگاه آزاد اسلامی واحد علوم و تحقیقات تهران، تهران، ایران  
\* نویسنده مسئول. تلفن: ۰۲۱ ۲۶۱۰۵۰۴۸ فاکس: ۰۲۱ ۲۶۱۰۵۰۴۸ پست الکترونیک: fariborz\_moayer@yahoo.com

### چکیده

**زمینه و هدف:** ترمیم زخم‌ها به‌ویژه زخم‌های جراحی از مشکلات مهم بالینی به شمار می‌روند. عصاره کومبوچا یک منبع غذایی است که از آن در طب سنتی برای درمان زخم نیز استفاده می‌شود. هدف از این تحقیق، بررسی آسیب شناسی تأثیر عصاره کومبوچا بر روند ترمیم زخم جراحی در معده موش صحرایی می‌باشد.

**روش کار:** ۳۰ سر موش صحرایی نر بالغ نژاد ویستار به دو گروه ۱۵ سری تقسیم شدند. طی عمل جراحی معده از محوطه بطنی خارج شده و زخمی به طول یک سانتیمتر بر روی خم بزرگ آن ایجاد گردید و سپس در دو لایه بخیه زده شد. گروه تجربی عصاره کومبوچا به میزان یک میلی لیتر به ازای هر ۱۰۰ گرم وزن بدن و گروه شاهد به همین میزان سرم فیزیولوژی بصورت روزانه و از طریق گاوآژ به مدت ۱۴ روز دریافت کردند. در روزهای ۳، ۷ و ۱۴ پس از جراحی از هر گروه ۵ موش انتخاب و معده آنها خارج شد تا پس از بررسی ریزینی پارامترهای ترمیم مورد بررسی قرار گیرند. به منظور بررسی هیستوپاتولوژی و هیستومورفومتری، نمونه های بافتی تحت رنگ آمیزی هماتوکسیلین-ائوزین و تری کروم ماسون قرار گرفتند. پارامترهای مورد بررسی جهت ارزیابی روند ترمیم عبارت بودند از: تعداد سلول‌های فیبروبلاست، آنژیوژنز، میزان تشکیل بافت جدید و درصد سازمان یافتگی رشته های کلاژن.

**یافته ها:** میزان عروق زایی، تعداد سلول‌های فیبروبلاست و درصد سازمان یافتگی رشته های کلاژن در گروه تجربی بطور معنی‌داری در روزهای هفتم و چهاردهم بیشتر از گروه شاهد بود ( $p < 0.05$ ) و اندازه شکاف باقیمانده در دهانه زخم در گروه تجربی در روزهای هفتم و چهاردهم بطور معنی‌داری کمتر از گروه شاهد بود ( $p < 0.05$ ).

**نتیجه گیری:** بر اساس نتایج به دست آمده عصاره کومبوچا تأثیر مثبت و مفیدی بر روند بهبود زخم جراحی در بافت معده موش صحرایی دارد.

**واژه های کلیدی:** کومبوچا، معده، التیام زخم، موش صحرایی

دریافت: ۱۳۹۵/۰۶/۰۱

پذیرش: ۱۳۹۵/۱۰/۰۶

### مقدمه

تسریع ترمیم زخم‌های جراحی به منظور کاهش عوارض ناشی از آن یک چالش درمانی محسوب می‌شود و همواره مورد توجه محققین بوده است. امروزه با توجه به وسعت زیاد اعمال جراحی در

جوامع پیشرفته، ترمیم زخم‌ها بویژه زخم‌های جراحی از مشکلات مهم بالینی به شمار می‌رود [۱]. در این راستا رویکرد به ترکیبات گیاهی برای تولید داروهای جدید که مؤثرتر و سازگارتر با بدن موجودات زنده باشد در دستور کار محققین علوم دارویی و طب

است. ریشه اسم ترکیب احتمالاً ژاپنی می‌باشد. در زبان ژاپنی «کومبو» به معنای خزه قهوه‌ای و «چا» به معنی چای است. از همزیستی چندین گونه باکتری و مخمر ترکیبی بدست می‌آید که به این مجموعه کومبوچا اطلاق می‌شود [۷-۸]. باکتری‌های آن عبارتند از *Bacterium xylinum*, *Bacterium xylinoides*, *Bacreium gluconicum*, *Acetobacter ketogenum* and *Acetobacter aceti* و مخمرهای آن شامل *Sacchromyces apiculatus varieties*, *Schizosacchromyces pombe*, *Sacchromyces ludwigii*, *Torula varieties*, *Pichia fermentns* می‌باشد [۱۳-۸].

کومبوچا دارای طیف وسیعی از ویتامین‌ها و اسیدهای آمینه است. ویتامین‌های آن شامل تیامین، ریبوفلاوین، نیاسین، اسید پانتوتیک، پیرودوکسین، اسید فولیک، بیوتین و اسید آسکوربیک و آمینواسیدهای آن شامل لوسین، لیزین، متیونین، فنیل آلانین، ترئونین و والین می‌باشد. این چای سرشار از مواد معدنی پتاسیم، سولفور، آهن، فسفر و منیزیم بوده و در آن می‌توان مواد دیگری چون آنزیم‌های لاکتاتی و سوکرازی (که به هضم سایر منابع قندی کمک می‌کنند) سلولز، اسید لاکتیک، اسید استیک، اسید فنولیک، اسید اگزالیک و اسید بوتیریک را یافت [۱۳-۱۰]. وجود اسیدهای مختلف منجر به آن شده است که کومبوچا را نوشیدنی ترش مزه بنامند. اسید گلوکورونیک موجود در این عصاره که یکی از اسیدهای آلی می‌باشد طی فرآیند تخمیر تولید شده و قادر است متابولیسم اکسیداتیو را ارتقا بخشد [۲،۳،۴]. علاوه بر این، گزارشاتی از توانایی سم زدایی و آنتی‌اکسیدانی و خواص ضد باکتریایی و ضد ویروسی این عصاره وجود دارد. وجود مقادیر بالای پلی فنل در این عصاره را علت فعالیت آنتی‌اکسیدانی قوی آن دانسته‌اند [۲،۳،۱۴]. با این حال ادعاهای گسترده در مورد مزایای این عصاره بر پایه مشاهدات عینی بوده و کمتر بر اساس شواهد علمی است [۲،۳،۶]. در دسترس بودن آسان، تهیه ارزان

انسانی و حیوانی قرار گرفته است. گرایش عمومی به استفاده از داروهای گیاهی بویژه در سال‌های اخیر رو به افزایش بوده است که علل این گرایش را می‌توان به اثرات داروهای شیمیایی از یک طرف و ایجاد آلودگی‌های زیست محیطی از سوی دیگر دانست. این گرایش در کشور ما که یکی از هفت کشور آسیایی با بیشترین گیاه دارویی می‌باشد در سه دهه اخیر روند رو به رشدی داشته است. گاستروتنومی، ایجاد یک شکاف استاندارد روی معده می‌باشد که کاربردهای متعددی در پزشکی و دامپزشکی دارد. برای بستن شکاف ایجاد شده، مخاط و زیر مخاط توسط بخیه سرتاسری و عضلات و سرروز با بخیه سرتاسری درون کشنده (کوشینگ) دوخته می‌شوند [۱]. پس از بروز زخم‌های سطحی یا ترومای شیمیایی در مخاط معده، سلول‌های پوششی باقیمانده به سرعت (ظرف چند دقیقه تا چند ساعت) به محل مهاجرت نموده و التیام به شیوه اولیه صورت می‌پذیرد. در صورتی که جراحات عمیق بوده و طی آن سلول‌های مولد از بین بروند، در ناحیه ایسموس تکثیر و تزايد سلول‌ها تداوم می‌یابد. در مرحله اول  $TGF-\beta^1$  و در مرحله بعد  $EGF^2$  از سلول‌های در حال تکثیر تولید می‌گردد. برای محافظت از مخاط در حال ترمیم توده کلاهیکی شکلی شامل ترشحات موکوسی، بافت پوششی کنده شده و فیبرین بر روی محل جراحی قرار می‌گیرند تا ضمن حفاظت فرصت کافی را برای برگشت به حالت اولیه در مخاط فراهم گردد. در صورت ایجاد نکروز مرزی از پاسخ التهابی حاد در اطراف محل درگیر رخ داده که ممکن است حتی با خونریزی همراه باشد [۲،۳]. کومبوچا عصاره تخمیر شده چای سیاه است که از جوشانده برگ‌های گل کاملیا<sup>۳</sup> بدست می‌آید [۸]. کومبوچا در حقیقت یک قارچ نیست بلکه اجتماعی از چند مخمر و باکتری

<sup>1</sup> Transforming Growth Factor beta ( )

<sup>2</sup> Epidermal Growth Factor

<sup>3</sup> *Camellia sinensis*

قیمت، بو و مزه مطبوع و مواد معدنی و ویتامین‌های موجود در آن از علل عمده انتخاب عصاره کومبوچا در این تحقیق می‌باشد. با آنکه تاکنون در مورد تأثیر این عصاره گیاهی بر روند بهبودی زخم جراحی مطالعه ای صورت نگرفته است اما برخی گزارشات بیانگر تأثیر مثبت استفاده موضعی آن در التیام زخم‌های پوستی می‌باشد [۱۴]. محققین این اثر را به فعالیت آنتی‌اکسیدانی آن نسبت داده اند [۱۵،۱۶]. با توجه به مرور مقالات در دسترس به نظر می‌رسد این مطالعه، اولین مورد بررسی تأثیر عصاره کومبوچا بر روند ترمیم زخم جراحی معده باشد. هدف از این تحقیق، بررسی هیستوپاتولوژی اثرات عصاره کومبوچا بر روند ترمیم زخم جراحی در معده موش صحرایی نر بالغ می‌باشد.

### روش کار

این مطالعه که از نوع تجربی آزمایشگاهی بوده و در سال ۱۳۹۱ در مرکز تحقیقات پاتوبیولوژی دانشکده دامپزشکی دانشگاه آزاد اسلامی واحد کرج انجام گرفته است. جامعه آماری شامل ۳۰ سر موش صحرایی نر بالغ نژاد ویستار در محدوده وزنی ۲۵۰-۲۰۰ گرم و سن ۱۰ هفته بود که از مؤسسه واکسن و سرم سازی رازی تهیه شده بودند. موش‌ها بطور تصادفی به دو گروه ۱۵ سری تقسیم شدند. موش‌ها برای سازگاری با محیط قبل از جراحی به مدت یک هفته در قفس‌های فایبرگلاس مخصوص در شرایط ۱۲ ساعت روشنایی، ۱۲ ساعت تاریکی و دمای  $23 \pm 3$  درجه سانتی‌گراد و دسترسی آزاد به آب و غذا نگهداری شدند. قبل از جراحی، موش‌های هر دو گروه شاهد و تجربی به مدت ۶ ساعت تحت پرهیز غذایی کامل قرار گرفتند. برای بیهوشی از تزریق داخل عضلانی کتامین ۱۰٪ به میزان ۵۰ mg/kg و زایلازین به میزان ۵ mg/kg استفاده شد. پس از بیهوشی، موش‌ها بصورت خوابیده به پشت بر روی میز جراحی قرار گرفته و موی ناحیه شکم آنها

تراشیده شد. سپس برشی ۲ سانتی‌متری بر روی خط میانی پوست و عضله ناحیه شکم ایجاد و معده خارج گردید. یک برش یک سانتی‌متری بر روی خم بزرگ معده آنها ایجاد گردید. لبه‌های برش توسط سرم فیزیولوژی شستشو داده شد. محل شکاف توسط نخ بخیه قابل جذب سنتتیک پلی گلی کولات ۴ صفر در دو لایه بخیه شد. ردیف اول به منظور قرار گرفتن لبه‌های شکاف در مقابل هم بصورت ساده سرتاسری و ردیف دوم برای جلوگیری از نشت احتمالی مایعات درون معده به محوطه شکمی، به روش کوشینگ بخیه زده شد. خط سفید شکمی به صورت ساده سرتاسری با نخ بخیه قابل جذب سنتتیک پلی گلی کولات ۳ صفر و پوست ناحیه نیز توسط نخ نایلون ۴ صفر بصورت تک ساده بخیه گردیدند. کلیه نخ‌های بخیه مورد استفاده ساخت کارخانه سوپا بودند. بعد از اتمام جراحی، به منظور جلوگیری از بروز عفونت احتمالی ۲۰ mg/kg آنتی بیوتیک سفازولین به صورت عضلانی به موش‌ها تزریق گردید و برای جلوگیری از خشکی قرنیه (بدلیل استفاده از کتامین) از قطره چشمی استفاده شد. موش‌ها جهت بازیابی هوشیاری به قفس شیشه ای که از قبل با اکسیژن اشباع شده بود منتقل شدند تا پس از هوشیاری کامل به قفس‌های خود بازگردانده شوند. از روز اول گروه تجربی، عصاره کومبوچا و گروه شاهد سرم فیزیولوژی به میزان ۱ میلی لیتر به ازای هر ۱۰۰ گرم وزن بدن به صورت روزانه و از طریق گاوژ به مدت ۱۴ روز دریافت کردند. به منظور تهیه عصاره کومبوچا، ابتدا ۱۰۰ گرم شکر در یک لیتر آب مقطر حل شده و محلول ۱۵ دقیقه در یک ظرف استریل جوشانده شد. سپس ۱۲ گرم چای خشک کومبوچا به آن اضافه شده و محلول به مدت یک ساعت در دمای اتاق قرار داده شد تا سرد گردد. محلول تهیه شده از یک صافی استریل عبور داده شد و جهت انجام عمل تخمیر به انکوباتور عاری از آلودگی منتقل گردید. دوره انکوباسیون ۱۲ روز و دمای تخمیر

حجمی  $[ \times 40 ]$  (تعداد کل تقاطع + تعداد تقاطع روی محل مورد نظر) محاسبه گردید [۱۶،۱۷]. تجزیه و تحلیل آماری داده‌ها با استفاده از نرم افزار آماری SPSS-18 انجام شد. داده‌های توصیفی به صورت میانگین  $\pm$  خطای معیار<sup>۱</sup> بیان شدند. برای تجزیه و تحلیل داده‌ها در زمان‌های مختلف (روند زمانی تغییرات) در داخل هر گروه از رویه مدل عمومی خطی<sup>۲</sup> آنالیز داده‌های تکراری<sup>۳</sup> استفاده شد. همچنین برای مقایسه هر کدام از شاخص‌ها بین دو گروه در هر روز از آزمون *t* مستقل استفاده گردید. مقادیر P-value کمتر از ۰/۰۵ معنی‌دار در نظر گرفته شد.

رعایت موارد اخلاقی در این مطالعه مورد تأیید کمیته نظارت بر حقوق حیوانات آزمایشگاهی دانشکده دامپزشکی دانشگاه آزاد اسلامی واحد کرج قرار گرفته است.

#### یافته‌ها

بررسی میکروسکوپی موضع زخم جراحی در معده موش‌های گروه شاهد و تجربی در روزهای مورد بررسی بیانگر بهبودی بیشتر و تسریع روند التیام در گروه تجربی بود. در روز سوم شکاف در بافت پوششی و ناحیه زیر مخاط معده هر دو گروه شاهد و تجربی دیده شده و از هم گسستگی بافتی وجود داشت. نسج گرانولاسیون ایجاد شده در زیر موضع زخم در گروه تجربی نسبت به گروه شاهد حاوی عروق تازه تشکیل بیشتری بوده و رشته‌های کلاژن در آن بطور منظم تری قرار گرفته بودند. میزان سازمان یافتگی رشته‌های کلاژن در روز سوم گروه تجربی  $3/20 \pm 0/19$  درصد و گروه شاهد  $3/10 \pm 0/19$  درصد بود، که این اختلاف از نظر آماری معنی‌دار شناخته نشد ( $p > 0/05$ ). اختلاف

$28 \pm 1$  درجه سانتی گراد می‌باشد. پس اتمام دوره انکوباسیون، محلول با دور ۵۰۰۰ دور در دقیقه به مدت ۲۰ دقیقه سانتریفوژ شد تا مواد معلق آن ته نشین شده و عصاره استحصال شده کاملاً شفاف باشد. عصاره تا زمان استفاده در دمای ۲۵ درجه سانتی گراد و دور از نور مستقیم نگهداری شد [۲]. طی دوره آزمایش در روزهای سوم، هفتم و چهاردهم پس از جراحی از هر گروه ۵ موش بطور تصادفی انتخاب و با تزریق داخل قلبی  $20 \text{ mg/kg}$  تیوپنتال سدیم آسان کشی شدند. پس از باز کردن محوطه شکمی، معده خارج شده و پس از شستشو، موضع جراحی برداشت شده و به ظرف حاوی فرمالین ۱۰٪ منتقل گردید. جهت انجام ارزیابی هیستوپاتولوژی، نمونه‌ها در پارافین قالب گیری شده و مقاطع پی در پی ۵ میکرونی آنها توسط رنگ هماتوکسیلین- ائوزین و تریکروم ماسون رنگ آمیزی شدند تا توسط میکروسکوپ نوری نیکون مدل YS100 و با عدسی‌های ۴، ۱۰ و ۴۰ مورد بررسی ریزبینی قرار گیرند. در بررسی ریز بینی به منظور مقایسه وضعیت ترمیم در گروه‌های تجربی و شاهد، پارامترهای اصلی ترمیم مورد ارزیابی قرار گرفتند. فاصله شکاف زخم توسط لنز مدرج چشمی دارای میکرومتر با بزرگنمایی  $\times 40$  بر حسب میکرون محاسبه گردید. میزان عروق زایی (آنژیوژنز) و تعداد سلول‌های فیبروبلاست عدسی چشمی مدرج و با بزرگنمایی‌های  $\times 10$  و  $\times 40$  شمارش و نتیجه بصورت تعداد در میلی متر ارائه گردید. به منظور تشخیص درست سلول‌های فیبروبلاست و رشته‌های کلاژن از رنگ آمیزی اختصاصی تری کروم ماسون بهره گرفته شد. جهت تعیین نسبت سازمان یافتگی رشته‌های کلاژن در نسج گرانوله نسبت به کل بافت ترمیمی، برش‌ها به روش خطوط مشبک متقاطع و با استفاده از عدسی چشمی مشبک در بزرگنمایی  $\times 40$  مورد بررسی قرار گرفته و توسط فرمول تراکم

<sup>1</sup> Mean  $\pm$  SEM

<sup>2</sup> GLM

<sup>3</sup> Repeated Measures of ANOVA

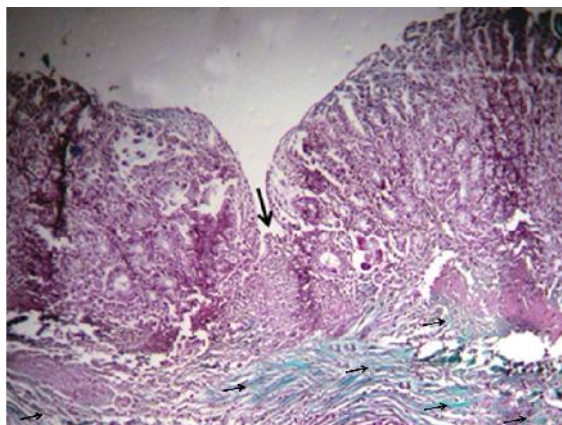
اندازه شکاف زخم دو گروه در روز سوم ناچیز بوده و بافت پوششی تازه تشکیل نتوانسته بود این شکاف را

پوشاند (جدول ۱).

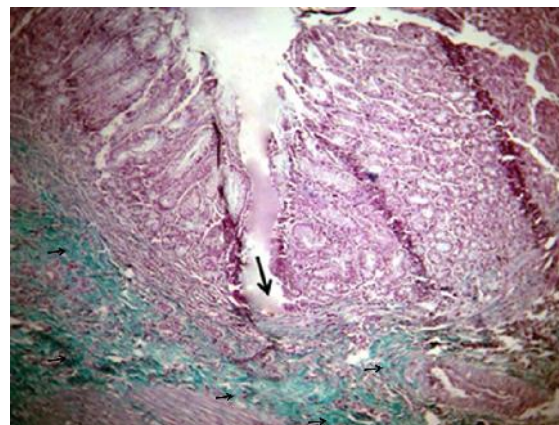
جدول ۱. مقایسه آماری اندازه شکاف باقی مانده در دهانه زخم، میزان عروق زایی، تعداد سلولهای فیبروبلاست و درصد سازمان یافتگی رشته‌های

کلاژن در روزهای ۳، ۷ و ۱۴ در گروه‌های تجربی و شاهد

روز نمونه برداری	گروه آزمایشی	اندازه شکاف باقی مانده در دهانه زخم (میکرون)	عروق زایی (تعداد در میلی متر مربع)	تعداد سلولهای فیبروبلاست (در میلی متر مربع)	سازمان یافتگی رشته‌های کلاژن ( درصد ) میانگین $\pm$ خطای معیار
روز ۳	تجربی	$793 \pm 11/59$	$19 \pm 1/87$	$198 \pm 2/95$	$3/20 \pm 0/19$
	شاهد	$800 \pm 1/14$	$17 \pm 1/00$	$222 \pm 4/76$	$3/10 \pm 0/19$
		$p > 0/05$	$p > 0/05$	$p > 0/05$	$p > 0/05$
روز ۷	تجربی	$307 \pm 2/68$	$85 \pm 2/37$	$741 \pm 6/36$	$53 \pm 1/30$
	شاهد	$641 \pm 9/90$	$59 \pm 1/30$	$399 \pm 5/73$	$21 \pm 1/34$
		$p < 0/001$	$p < 0/001$	$p < 0/001$	$p < 0/001$
روز ۱۴	تجربی	$194 \pm 3/02$	$149 \pm 10/68$	$1054 \pm 21/70$	$75 \pm 2/77$
	شاهد	$426 \pm 7/54$	$96 \pm 2/70$	$603 \pm 14/53$	$40 \pm 2$
		$p < 0/001$	$p < 0/001$	$p < 0/001$	$p < 0/001$

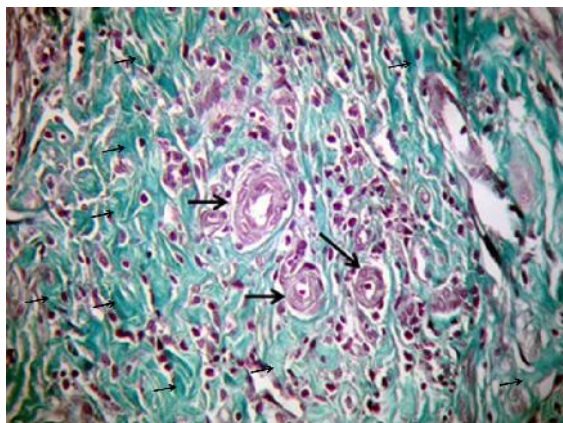


تصویر ۲. نمای میکروسکوپی موضع جراحی گروه تجربی در روز چهاردهم. شکاف دهانه زخم (پیکان بزرگ) توسط بافت پوششی پر شده است. در زیر فضای زخم نسج گرانولاسیون (پیکان‌های کوچک) بیشتری ایجاد شده است. (رنگ آمیزی تری کروم ماسون با بزرگنمایی  $\times 40$ )

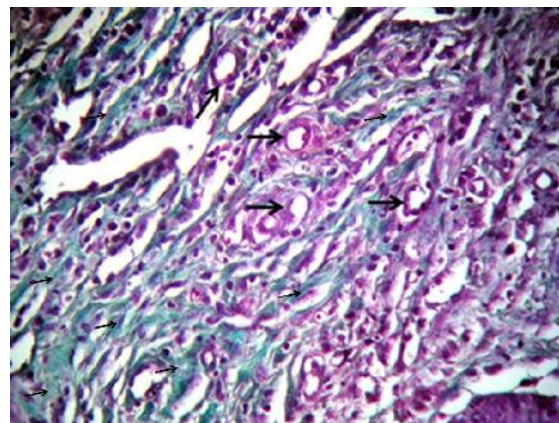


تصویر ۱. نمای میکروسکوپی موضع جراحی گروه شاهد در روز چهاردهم. شکاف دهانه زخم (پیکان بزرگ) کماکان وجود داشته و توسط بافت پوششی پوشیده نشده است. در زیر فضای زخم نسج گرانولاسیون (پیکان‌های کوچک) کمی ایجاد شده است. (رنگ آمیزی تری کروم ماسون با بزرگنمایی  $\times 40$ )

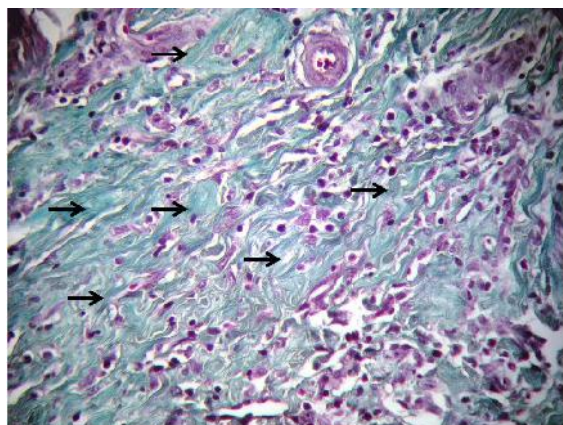




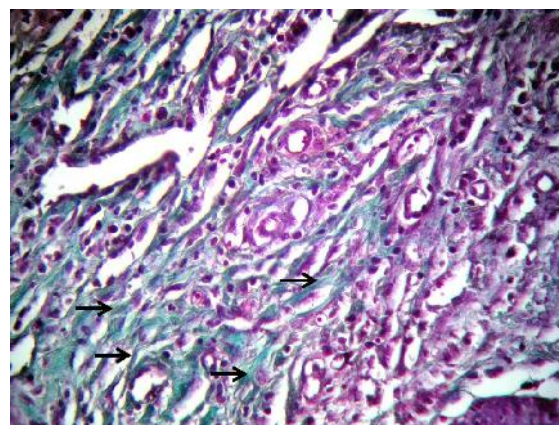
تصویر ۴. نمای میکروسکوپی از نسج گرانولاسیون موضع ترمیم جراحی گروه تجربی در روز هفتم. بافت جوانه ای تشکیل شده در موضع جراحی حاوی فیبروبلاست های فعال و جوان با ضخامت زیاد (پیکان های کوچک) بیشتر و عروق تازه تشکیل (پیکان بزرگ) زیادتری نسبت به گروه شاهد می باشد. (رنگ آمیزی تری کروم ماسون با بزرگنمایی  $\times 400$ )



تصویر ۳. نمای میکروسکوپی از نسج گرانولاسیون موضع ترمیم جراحی گروه شاهد در روز هفتم. بافت جوانه ای حاوی فیبروبلاست های فعال و جوان با ضخامت کم (پیکان های کوچک) و عروق تازه تشکیل (پیکان بزرگ) می باشد. (رنگ آمیزی تری کروم ماسون با بزرگنمایی  $\times 400$ )



تصویر ۶. نمای میکروسکوپی از نسج گرانولاسیون موضع ترمیم جراحی گروه تجربی در روز چهاردهم. بافت گرانولاسیون ایجاد شده در موضع زخم کاملاً بالغ شده و رشته های کلاژن (پیکان) از نظر تعداد و ضخامت کاملاً بیشتر از گروه شاهد می باشند. نظم سازمان یافتگی این رشته ها نسبت به گروه شاهد به وضوح نمایان است. (رنگ آمیزی تری کروم ماسون با بزرگنمایی  $\times 400$ )



تصویر ۵. نمای میکروسکوپی از نسج گرانولاسیون موضع ترمیم جراحی گروه شاهد در روز چهاردهم. فضای زخم توسط بافت گرانولاسیون نسبتاً بالغ اشغال شده است. رشته های کلاژن (پیکان) از نظر تعداد و ضخامت کمتر از گروه تجربی بوده و کمتر سازمان یافته است. (رنگ آمیزی تری کروم ماسون با بزرگنمایی  $\times 400$ )

می باشد، معنی دار نبوده است. تعداد سلول های فیبروبلاست در روز سوم گروه تجربی ( $198 \pm 2/95$ ) و گروه شاهد ( $222 \pm 4/76$ ) سلول در هر میلی متر مربع بوده است که این اختلاف معنی دار نمی باشد (جدول ۱). از روز هفتم بتدریج اندازه شکاف زخم توسط بافت پوششی تازه تشکیل پر شده که میزان آن در گروه تجربی نسبت به گروه شاهد چشمگیر

در بررسی ریزینی اندازه این شکاف در روز سوم گروه تجربی ( $793 \pm 11/59$ ) میکرومتر و گروه شاهد ( $800 \pm 1/14$ ) میکرومتر بود که در تحلیل آماری این اختلاف معنی دار نبود. بررسی آماری نشان داد که اختلاف میزان عروق زایی که در روز سوم گروه تجربی ( $19 \pm 1/87$ ) رگ در هر میلی متر مربع و در گروه شاهد ( $17 \pm 1/00$ ) رگ در هر میلی متر مربع

تر بود. همانگونه که در تصاویر ۳ و ۴ نمایان است، نسج گرانولاسیون ایجاد شده در زیر برش جراحی حاوی عروق تازه تشکیل، سلول‌های فیبروسیت و فیبروبلاست و رشته‌های کلاژن است که در هر دو گروه مشاهده می‌شود. افزایش تعداد عروق تازه تشکیل (آنژیوژنز) و رشد و توسعه بیشتر نسج گرانولاسیون از ویژگی‌های بارز بافت معده موش‌های گروه تجربی در مقایسه با گروه شاهد بود. میزان عروق‌زایی ( $۸۵ \pm ۲/۳۷$ )، تعداد سلول‌های فیبروبلاست ( $۷۴۱ \pm ۶/۳۶$ ) و درصد سازمان‌یافتگی رشته‌های کلاژن ( $۵۳ \pm ۱/۳۰$ ) در روز هفتم گروه تجربی بطور معنی‌داری بیشتر از میزان عروق‌زایی ( $۵۹ \pm ۱/۳۰$ )، تعداد سلول‌های فیبروبلاست ( $۳۹۹ \pm ۵/۷۳$ ) و درصد سازمان‌یافتگی رشته‌های کلاژن ( $۲۱ \pm ۱/۳۴$ ) در گروه شاهد بوده است. ( $p < ۰/۰۰۱$ ) مقایسه اندازه شکاف زخم جراحی در دو گروه (تجربی:  $۳۰۷ \pm ۲/۶۸$  و شاهد:  $۶۴۱ \pm ۹/۹۰$ ) نشان داد که این اختلاف از دیدگاه آماری معنی‌دار است ( $p < ۰/۰۰۱$ ) (جدول ۱).

در روز چهاردهم بلوغ بافت جوانه گوشتی در زیر بافت پوششی تازه تشکیل دو گروه دیده می‌شد. بر اساس تصاویر میکروسکوپی شماره ۵ و ۶ کاهش تعداد سلول‌ها و افزایش رشته‌های کلاژن موجب سازمان‌یافتگی نسج گرانولاسیون شده است. در گروه تجربی نسبت به گروه شاهد عروق بیشتری تشکیل شده و به رشد کامل خود رسیده‌اند. میزان عروق‌زایی ( $۱۰۵۴ \pm ۱۰/۶۸$ )، تعداد سلول‌های فیبروبلاست ( $۱۰۵۴ \pm ۲۱/۷۰$ ) و درصد سازمان‌یافتگی رشته‌های کلاژن ( $۷۵ \pm ۲/۷۷$ ) در گروه تجربی بطور معنی‌داری بیشتر از گروه شاهد (میزان عروق‌زایی:  $۹۶ \pm ۲/۷۰$ ، تعداد سلول‌های فیبروبلاست:  $۶۰۳ \pm ۱۴/۵۳$  و درصد سازمان‌یافتگی رشته‌های کلاژن:  $۴ \pm ۲$ ) در روز چهاردهم بوده ( $p < ۰/۰۰۱$ ) و مقایسه اندازه شکاف زخم جراحی در دو گروه بر طبق تصاویر میکروسکوپی ۱ و ۲ (تجربی:  $۱۹۴ \pm ۳/۰۲$

و شاهد:  $۴۲۶ \pm ۷/۵۴$ ) نشان داد که این اختلاف از دیدگاه آماری معنی‌دار است ( $p < ۰/۰۰۱$ ) (جدول ۱). میانگین اندازه شکاف باقی مانده در دهانه زخم، میزان عروق‌زایی، تعداد سلول‌های فیبروبلاست و درصد سازمان‌یافتگی رشته‌های کلاژن گروه‌های شاهد و تجربی در جدول ۱ ارائه گردیده است.

### بحث

در التیام اولیه دخالت کامل جراح در امر بازسازی زخم موجب تسریع روند التیامی می‌گردد. مهمترین عامل موفقیت در التیام و تسریع روند آن دوره طلایی است طول این دوره متغیر بوده و به عواملی چون نحوه خون‌رسانی، وسعت زخم، درجه آلودگی و موقعیت تشریحی اندام بستگی دارد [۱۸، ۱۹، ۲۰]. عوامل مؤثر در التیام زخم را می‌توان به دو دسته داخلی و خارجی تقسیم نمود. کاهش پروتئین‌های خون می‌تواند باعث کاهش مقدار بافت فیروزه جایگزین شونده در زخم شود. اسیدآمین‌های ضروری سیستمین و متیونین در عمل فیبروپلازی نقش حیاتی دارند. کم‌خونی نیز به عنوان عامل بازدارنده در روند ترمیم شناخته می‌شود، زیرا التیام بستگی به گردش خون موضعی خون برای تأمین اکسیژن و مواد غذایی دارد. اورمی، بیماری دیابت، اختلالات کبدی، هیپرادرنو کورتیزیسیم و عفونت نیز به عنوان مختل‌کنندگان روند ترمیم، از دیگر عوامل داخلی تأثیرگذار در التیام هستند [۲۱، ۲۲]. از عوامل خارجی مؤثر بر روند ترمیم می‌توان به ویتامین‌ها و مواد معدنی اشاره نمود [۲۰، ۲۱، ۲۳]. ویتامین E مانند کورتیزون در پایداری غشاء سلول‌ها نقش داشته و کمبود آن موجب تأخیر در التیام زخم و تولید کلاژن می‌گردد. کمبود ویتامین C باعث اختلال در عمل التیام می‌شود. زیرا این ویتامین برای هیدروکسیله شدن پرولین و لیزین به منظور سنتز کلاژن ضروری است. همچنین تکثیر سلول‌های پوششی و فیبروبلاست‌ها نیازمند آنزیم‌های وابسته به عنصر



اکثر این خواص را دارا می‌باشد [۲،۴،۷،۱۰]. سایر ام و همکاران در سال ۲۰۰۰ و قریب و همکاران در سال ۲۰۰۸ تأیید کرده اند که کومبوچا یک آنتی‌اکسیدان بالقوه بوده که می‌تواند آسیب‌های ناشی از استرس اکسیداتیو را کاهش دهد. [۳،۱۹] این قابلیت که اسید استیک قادر به کونژوگه کردن توکسین‌ها بوده و آنرا با حل نمودن از بدن خارج می‌نماید به اثبات رسیده است [۳،۶]. آندیلور و همکاران در سال ۲۰۰۰ طی تحقیقی گزارش نمود که اسید گلوکورونیک موجود در بافتهای بدن پستانداران موجب سم زدایی شده و سموم را کونژوگه می‌نماید [۲۵]. آشناس و همکاران در سال ۲۰۱۲ اثر سم زدایی عصاره کومبوچا را در کبد موش به اثبات رسانده اند. [۲] همچنین یانگ و همکاران در سال ۲۰۰۹ اعلام نمودند که چای سیاه حاوی ترکیبات پلی فنلی چون تئافلاوین<sup>۱</sup> و تئاروبیجین<sup>۲</sup> است که فعالیت آنتی‌اکسیدانی بسیار بالایی دارند. این ترکیبات در هنگام تخمیر کومبوچا به مقدار ناچیزی کاهش می‌یابند [۲۶]. این امر به اثبات رسیده است که مقادیر بالای پلی فنل در یک ترکیب شیمیایی فعالیت آنتی‌اکسیدانی آن را تقویت خواهد نمود [۱۵].

با توجه به مجموعه فوق الذکر، چنین بر می‌آید که عصاره کومبوچا به واسطه اسید گلوکورونیک، اسید استیک، ویتامین C و نیز ترکیبات فعال آنتی‌اکسیدان موجود می‌تواند روند بهبودی زخم‌های جراحی در بافت معده موش را بهبود بخشد. با آنکه تاکنون در مورد سودمندی این عصاره در بهبود و التیام زخم جراحی خصوصاً معده مطالعه‌ای صورت نگرفته است اما بر اساس گزارشات موجود مصرف این چای می‌تواند در بهبودی زخم‌های معده مفید واقع شود. دباشیش و همکاران در سال ۲۰۱۰ و آدهیکاری و همکاران در سال ۲۰۱۱ این اثر را به اثبات رسانده اند. آنان اثر التیام بخشی عصاره کومبوچا را با چای

روی مانند DNA پلی مرآز است. بنابراین در مقادیر کم این عنصر، سلول‌های فوق مهاجرت نموده اما تقسیم نمی‌شوند [۲۳]. در عصاره کومبوچا مقادیر متنابهی مواد معدنی و ویتامین‌های E و C یافت می‌شود [۳،۷،۸،۲۰،۲۳]. حیدری و همکاران در سال ۱۳۹۰ طی آزمایشی تأثیر محلول آبی کومبوچا را بر ترمیم زخم پوستی موش مفید ارزیابی کرده و علت را به اسید گلوکورونیک موجود در عصاره کومبوچا مربوط دانستند. اسید گلوکورونیک جزئی از اسید هیالورونیک می‌باشد که یکی از اعضای اصلی زنجیره گلیکوزآمین گلیکان موجود در پوست و مخاطات بوده و طی تخمیر میکرواورگانیسم‌ها بدست می‌آید. عصاره کومبوچا به عنوان منبعی غنی از این اسید به شمار می‌آید [۲۰،۷،۸]. محمدی و مقصودی در سال ۲۰۰۹ دریافتند که عصاره کومبوچا تأثیر مثبتی در از بین بردن چسبندگی‌های درون صفاقی بعد از عمل جراحی دارد. آنان نیز این اثر را به سلولز و هیالورونیک اسید موجود در این عصاره نسبت دادند [۲۰]. هیکرسون و همکاران در سال ۱۹۹۱ عنوان کردند با استفاده از مقادیر بالای هیالورونیک اسید می‌توان روند بهبودی زخم را بهبود بخشیده و اسکار باقیمانده از آن را کاهش داد [۲۱]. لی در سال ۱۹۹۵ در آزمایشی به این نتیجه رسید که هیالورونیک اسید موجب تحریک تکثیر فیبروبلاست‌ها و رشد بافت پوششی تازه تشکیل می‌شود [۲۲]. از ترکیبات مهم و مؤثر در بهبود زخم، ویتامین C (آسکوربیک اسید) می‌باشد که در کومبوچا نیز وجود دارد. گوپتا و همکاران گزارش کرده‌اند هر ماده‌ای که خاصیت آنتی‌اکسیدانی بافت را افزایش دهد، موجب بهبودی روند ترمیم زخم خواهد شد. این عمل را می‌توان به اسید آسکوربیک موجود در عصاره کومبوچا نسبت داد. داروهایی که دارای اثرات ضدالتهابی، ضدباکتری و فعالیت آنتی‌اکسیدانی می‌باشند، انتخاب مناسبی برای افزایش سرعت روند التیام زخم محسوب می‌شوند [۲۴]. ترکیبات موجود در عصاره کومبوچا

<sup>1</sup> Theaflavin

<sup>2</sup> Thearobigin

آلوئه ورا با روغن معدنی تهیه شد، برای درمان زخم معده بیماران بکار رفته است [۳۵]. به نظر می‌رسد اثر ضد زخم آلوئه ورا به علت اثرات ضد التهابی، محافظت سلولی<sup>۲</sup> و تحریک مخاطی این گیاه باشد [۳۶، ۳۷]. یاراحمدی و همکاران در سال ۲۰۱۵ در یک گزارش چنین بیان نموده‌اند که مصرف چای کومبوچا موجب القای آنزیم UDPGT کبدی شده و متعاقب آن روند سم زدایی بدن را افزایش می‌دهد [۳۷].

### نتیجه گیری

نتایج بدست آمده در این تحقیق نیز نشان داد که با استفاده از عصاره کومبوچا می‌توان روند بهبود زخم‌های جراحی معده را تسریع نمود. در دسترس بودن آسان، تهیه ارزان قیمت، بو و مزه مطبوع و تأثیر مثبت آن در تسریع روند بهبودی زخم جراحی از ویژگی‌های مثبت آن بوده و نقطه قوت این گیاه دارویی بشمار می‌آید. با توجه به مرور مقالات در دسترس به نظر می‌رسد این مطالعه، اولین مورد بررسی تأثیر عصاره کومبوچا بر روند ترمیم زخم جراحی معده باشد. این نتایج با دست آورد سایر محققین در این زمینه هم سو بوده و پس از کار آزمایشی بالینی اتفاقی می‌توان از آن علاوه بر اثرات سودمند دیگر به عنوان تسریع کننده روند التیام زخم‌های جراحی معده در انسان نیز استفاده نمود. تعیین تأثیر این عصاره بر روند ترمیم زخم‌های جراحی در سایر نواحی دستگاه گوارش خصوصاً روده‌ها نیاز به مطالعات آتی دارد.

### تشکر و قدردانی

بدینوسیله از معاونت پژوهش و فناوری دانشگاه آزاد اسلامی واحد کرج و کارکنان آزمایشگاه بافت شناسی و پاتولوژی دانشکده دامپزشکی دانشگاه آزاد اسلامی واحد کرج تشکر و قدردانی می‌گردد.

سیاه مقایسه کرده و این اثر را به مقادیر بالای ترکیبات پلی فنلی موجود در کومبوچا نسبت داده‌اند [۱۸، ۲۷]. استفاده از سایر گیاهان دارویی که در بهبودی زخم کاربرد داشته‌اند نیز مورد توجه محققین بوده است. الله توکلی و همکاران در سال ۱۳۸۹ تأثیر عصاره هیدرو الکلی درمنه کوهی بر روند بهبود زخم پوستی موش صحرایی را مورد بررسی قرار داده و آن را سودمند دانسته است [۲۸]. اما این گونه گیاهی بسیار تلخ و بدمزه است لذا استفاده از آن به راحتی مقدور نمی‌باشد. ترابی زاده و محسنی مهران در سال ۱۳۸۲ طی بررسی چنین گزارشی کرده‌اند که بهبودی زخم معده ایجاد شده توسط ایندومتاسین در موش توسط رژیم غذایی حاوی عسل تسریع می‌یابد [۲۹]. گرچه مصرف عسل بصورت خوراکی ساده است اما باید توجه داشت که روند ترمیم در زخم معده پپتیک با زخم ناشی از جراحی متفاوت است. پاسبان و همکاران در سال ۱۳۹۲ تأثیر سیاه دانه را بر روند بهبودی زخم معده موش مفید دانسته و چنین عنوان کرده است که این اثر عمدتاً از طریق مهار لیپو پراکسیداسیون و نیز افزایش ترشح مخاط معده اعمال شده است [۳۰].

به دنبال یک گزارش اولیه مبنی بر تأثیر گیاه آلوئه ورا در درمان زخم معده پپتیک [۳۱] مطالعات زیادی بر روی مدل‌های حیوانی و انسان صورت گرفته است. یوسف و همکاران گزارش داده‌اند که آلوئه ورا ترشح اسید معده را مهار می‌کند [۳۲]. همچنین گفته شده است که آلوکتین موجود در آلوئه ورا، ترشح اسید و پپسین را کاهش داده و از پیدایش زخم معده توسط ایندومتاسین جلوگیری می‌کند [۳۳]. در مطالعه دیگری نشان داده شده که آلوئه ورا با کاهش چسبندگی لکوسیت‌ها و میزان TNF-<sup>1</sup> باعث افزایش تولید اینترلوکین ۱۰ شده و بدین ترتیب ترمیم زخم معده را تسریع می‌نماید [۳۴]. همچنین امولسیون که از مخلوط کردن ژل

<sup>2</sup> Cytoprotective

<sup>1</sup> Tumor Necrosis Factor Alpha ( )

**References**

- 1- Gharib AO. Effects of Kombucha on oxidative stress induced nephrotoxicity in rats. *Chin Med*. 2009 Nov; 4:23.
- 2- Abshenas J, Derakhshanfar A, Ferdosi MH, Hasanzadeh S. Protective effect of Kombucha tea against acetaminophen-induced hepatotoxicity in mice: a biochemical and histopathological study. *Comp Clin Pathol*. 2012 Dec;21(6):1243-48.
- 3- Gharib O, Gharib M. Kombucha tea ameliorates trichloroethylene induced hepatic damages in rats via inhibition of oxidative stress and free radicals induction. *J Radiat Res Appl Sci*. 2008;21(2):481-498.
- 4- Dufresne C, Farnworth E. Tea, Kombucha, and health: a review, *Food Res Inter*. 2000 Jul;33(6):409-21.
- 5- Fossum T. *Small Animal Surgery*, 2<sup>nd</sup> ed. London: Mosby, 2005:134-44.
- 6- Hamaishi K, Kojima R, Ito M. Anti-ulcer effect of tea catechin in rats. *Biol Pharm Bull*. 2006 Nov;29(11):2206-13.
- 7- Mayser P, Fromme S, Leitzmann N, Grunder K. The yeast spectrum of the tea fungus kombucha. *Mycoses*. 1995 Jul-Aug;38(7-8):289-95.
- 8- Talawat S, Ahantharik P, Laohawiwattanukul S, Premasuk A, Ratanapo S. Efficacy of fermented teas in antibacterial activity. *Agriculture and Natural Resources. Kasetsart J (Nat. Sci)*. 2006 Sep;40(4):925-33.
- 9- Jagetia GC, Rajanikant GK, Baliga MS, Rao KV, kumar P. Augmentation of wound healing by ascorbic acid treatment in mice exposed to gamma- radiation. *Int J Radiat Biol*. 2004 May;80(5):347-54.
- 10- Teoh AL, Heard G, Cox J. Yeast ecology of Kombucha fermentation. *Int J Food Microbiol*. 2004 Sep;95(2):119-26.
- 11- Tieze HW. *Kombucha-miracle fungus*, 1<sup>st</sup> ed. UK: Gateway Books, 1996:22-99.
- 12- Weigel PH, Fuller GM, Le Boeuf RD, Raja RH. Human fibrinogen specifically binds hyaluronic acid. *J Biol Chem*. 1986 Sep;261(27):86-92.
- 13- Steinkraus KH, Shapiro KB, Hotchkiss JH, Mortlock RP. Investigations into the antibiotic activity of tea fungus/kombucha beverage. *Acta Biotechnologica*. 1996 Feb;16(2-3):199-205.
- 14- Parivar K, Yaghmaei P, Heidari S. In vivo study of the effect of kombucha on the injured skin of adult NMRI mice strain. *Med Sci*. 2012; 21 (4) :262-267. [Full text in Persian]
- 15- Maksimovich Z, Malencic KN. Polyphenol contents and antioxidant activity of Maydis stigma extracts. *Bioresour Technol*. 2005 Nov;96(8):873-77.
- 16- Mohajeri DR, Mousavi G, Khayat Noori MH, Jodeiri H. Histopathological study of the effect of Acetaminophen on primary intention healing of stomach surgical wounds in the rats. *J Birjand Univ Med Sci*. 2009 Jun;16(4):19-25. [Full text in Persian]
- 17- Mohajeri D, Mousavi G, Rezaei A, Jodeiri H. Histopathological Study of the Effect of Rofecoxib on Healing of Stomach Surgical Wounds in the Rats. *J Zahedan Univ Med Sci*. 2010 Mar;12(1):20-25. [Full text in Persian]
- 18- Debabish B, Sham A, Biswanath M, Geetha N, Sandip K. Comparative healing property of kombucha tea and black tea against indomethacin-induced gastric ulceration in mice: possible mechanism of action. *Food Funct*. 2010 Dec;1(3):284-93.
- 19- Sai Ram M. Effects of Kombucha tea on chromate (VI)-induced oxidative stress in albino rats. *J Ethnopharmacol*. 2000 Jul;71(1-2):235-40.
- 20- Maghsoudi H, Benagozar Mohammadi H. The effect of kombucha on post-operative intra-abdominal adhesion formation in rat. *Indian J surg*. 2009 (March-April);10(1):73-77.
- 21- Hickerson WL, King SR, Proctor KG, Newsome AM. Beneficial action of exogenous hyaluronic acid on wound healing. *Surgery*. 1991 Jan;109(1):76-84.
- 22- Lee VC, Fan TPD, West DC. Angiogenesis in a delayed revascularization model is accelerated by angiogenic oligosaccharides of hyaluronan. *Lab Invest*. 1995 Sep;73(1):259-66.
- 23- McGavin MD, Zachary JF. *Pathologic Basis of Veterinary Disease*, 4th ed. UK: Mosby, 2011:174-91.

- 24- Stamets P. Kombucha: the manchurian mushroom. My adventures with “the blob”. Updated July, 1995. Available from: <http://www.fungi.com/info/articles/blob.html>.
- 25- Banerjee D, Hassarajani SA, Maity B, Narayan G, Bandyopadhyay SK, Chattopadhyay S. Comparative healing property of Kombucha tea and black tea against indomethacin-induced gastric ulceration in mice: possible mechanism of action. *Food Funct.* 2010 Dec;1(3):284–93.
- 26- Yang ZW, Zi BP, Zhou F, Li B. Hypocholesterolaemic and antioxidant effects of Kombucha tea in high cholesterol fed mice. *J Sci Food Agr.* 2009 Mar;89(1):150-56.
- 27- Adhikary B, Kumar S, Kshama R, Sandip K, Subrata C. Black tea and theaflavins assist healing of indomethacin-induced gastric ulceration in mice by antioxidative action. *Evid Based Complement Alternat Med.* 2011 Sep;29(1):546-60.
- 28- Allahtavakoli M, Arab Bani Asad F, Mahmoudi M, Jafari H, Tavakolian V, Kamali M. Effect of hydro-alcoholic extract of *Artemisia Aucheri* on healing of skin wound in rat. *J Mazand Univ Med Sci.* 2010 Jul;20(77):70-76. [Full text in Persian]
- 29- Torabzadeh Z, Mohseni mehran S. Study on the healing properties of honey on peptic ulcer produced in mouse. *J Mazand Univ Med Sci.* 2003 Dec;13(41):19-24. [Full text in Persian]
- 30- Khaled A. Gastroprotective effects of *Nigella Sativa* oil on the formation of stress gastritis in hypothyroidal rats. *Int J Physiol Pathophysiol Pharmacol.* 2009 Mar;1(2):143–49.
- 31- Hennessee OM, Cook BR. *Aloe Myth, Magic and Medicine*, 2<sup>nd</sup> ed. New York: Raven press, 1994:85.
- 32- Braun L, Cohen M. *CD to accompany Herbs & Natural Supplements*, 2<sup>nd</sup> ed. Australia: Elsevier, 2007:17-33.
- 33- Blitz JJ, Smith JW, Gerard JR. Aloe vera gel in peptic ulcer therapy: Preliminary report. *J Am Osteopath Assoc.* 1963 Apr; 62:731-5.
- 34- Yusuf S, Agunu A, Diana M. The effect of Aloe vera A. Berger on gastric acid secretion and acute gastric mucosal injury in rats. *J Ethnopharmacol.* 2004 Jul;93(1):33-7.
- 35- Saito H, Imanishi K, Okabe S. Effects of Aloe extracts, Aloctin A, on gastric secretion and on experimental gastric lesions in rats. *Yakugaku Zasshi.* 1989 Feb;109(5):335-39. [Full text in Japanese]
- 36- Eamlamnam K, Patumraj S, Visedopas N, Thong-Ngam D. Effects of Aloevera and sucralfate on gastric microcirculatory changes, Cytokine levels and gastric ulcer healing in rats. *World J Gastroenterol.* 2006 Apr;12(13):2034-9.
- 37- Asadbeygi M, Yarahmadi M, Adineh A, Bahmani M, Kayhanfar F, Pipelzadeh MH, et al. The survey of effect of Kombucha tea on activity of hepatic UDPGT enzyme in mice. *Adv Herbal Med.* 2015 Spring;1(2):40-53.