Downloaded from jarums.arums.ac.ir at 23:54 IRDT on Wednesday August 16th 2017

**Journal of Ardabil University of Medical Sciences**

**Vol. 16, No. 4, Winter 2017, Pages 363-373**

# Effect of *Tanacetum parthenium* Extract on Total Antioxidant Capacity of Tissues Damaged by Carbon Tetrachloride in Rats

Mahmoodzadeh Y[1], Mazani M*[1], Rezagholizadeh L[1], Abbaspour A[1], Zabihi E[2], Pourmohammad P[1]

1. Department of Biochemistry, School of Medicine, Ardabil University of Medical Sciences, Ardabil, Iran
2. Department of Physiology, School of Medicine, Ardabil University of Medical Sciences, Ardabil, Iran

**** Corresponding author.*** Tel: +984533514357, Fax: +9804533510057, E-mail: m.mazani@arums.ac.ir

Recieved: Oct 22, 2016 Accepted: Dec 30, 2016

## ABSTRACT

***Background & objectives:*** Some herbs contain compounds with antioxidant activity and can be used to protect or cure damages caused by chemical toxins. The aim of this study was to evaluate the effects of carbon tetrachloride (CCl4) on total antioxidants in various tissues and *Tanacetum parthenium* impacts on reducing devastating effects of carbon tetrachloride.
***Methods:*** A total of 42 male Wistar rats were divided into seven groups of six animals in each group: normal control, damaged control, three groups that treated with 40, 80, and 120 mg/kg of *Tanacetum parthenium* extract 14 days before CCl4 injection and two groups served as post-treatment groups that received 80 and 120 mg/kg extract 2, 6, 24, and 48 h after CCl4 injection. At the end of study the liver, kidney, testis, and heart were removed and then homogenized and then the antioxidant activity of the tissues assessed using FRAP method. Results were analyzed by one-way ANOVA test.
***Results:*** The results showed that the injection of carbon tetrachloride significantly decreasestotal antioxidant in both liver ($p<0.001$) and kidney ($p<0.05$) tissues. Administration of extract significantly ($p<0.05$) increased the total antioxidant of liver and kidney.
***Conclusion:*** Protective effect of Feverfew against CCl4 induced damages is more effective in liver and kidney than testis and heart..
***Keywords:*** Total Antioxidant; Carbon Tetrachloride; Tanacetum Parthenium, Rat.

Downloaded from jarums.arums.ac.ir at 23:54 IRDT on Wednesday August 16th 2017

# تأثیر عصاره گیاه بابونه گاوی بر سطوح آنتی‌اکسیدانی بافت‌های مختلف رت‌های مواجهه یافته با تتراکلریدکربن

*یاور محمودزاده[1]، محمد مأذنی[1]*، لطف‌اله‌رضاقلیزاده[1]، علی‌اصغر عباسپورچوبی[1]، اسلام ذبیحی[2]، پیروز پورمحمد[1]*

۱. گروه بیوشیمی، دانشکده پزشکی، دانشگاه علوم پزشکی اردبیل، اردبیل، ایران

۲. گروه فیزیولوژی، دانشکده پزشکی، دانشگاه علوم پزشکی اردبیل، اردبیل، ایران

* نویسنده مسئول. تلفن: ۰٤۵۳۳۵۱٤۳۵۷ فاکس : ۰٤۵۳۳۵۱۰۰۵۷ پست الکترونیک: m.mazani@arums.ac.ir

**چکیده**

**زمینه و هدف:** برخی از گیاهان دارویی حاوی ترکیبات مختلف با فعالیت آنتی‌اکسیدانی بوده که می‌توانند به عنوان درمان یا محافظ در مقابل آسیب‌های ناشی از سموم شیمیایی مورد استفاده قرار گیرند. هدف از انجام این مطالعه بررسی اثرات تتراکلریدکربن بر میزان آنتی‌اکسیدان تام بافت‌های مختلف و تأثیر گیاه بابونه گاوی بر کاهش اثرات مخرب احتمالی این ماده می‌باشد.

**روش کار:** ٤۲ سر موش صحرایی نر نژاد ویستار به ۷ گروه ۶ تایی تقسیم شدند. گروه‌ها شامل شاهد سالم، شاهد آسیب، ۳ گروه آسیب که به مدت ١٤ روز قبل از ایجاد آسیب با تتراکلرید کربن با دوزهای ٤۰، ۸۰ و ۱۲۰ میلی‌گرم بر کیلوگرم عصاره بابونه گاوی تیمار گردیدند، ۲ گروه هم به عنوان پس‌درمان که به ترتیب ۸۰ و ۱۲۰ میلی‌گرم بر کیلوگرم عصاره را ۲، ۶، ٢٤ و ٤۸ ساعت پس از تزریق تتراکلرید کربن دریافت نمودند. در پایان مطالعه بافت‌های کبد، کلیه، بیضه و قلب برداشته شد و پس از هموژن شدن، قدرت آنتی‌اکسیدانی هرکدام از بافت‌ها با استفاده از تست FRAP ارزیابی گردید. نتایج به روش ANOVA یک طرفه مورد تحلیل قرار گرفت.

**یافته‌ها:** تزریق تتراکلریدکربن موجب کاهش معنی‌دار آنتی‌اکسیدان تام در هر دو بافت کبد ($p<۰/۰۰۱$) و کلیه ($p<۰/۰۵$) شد. همچنین تجویز عصاره، میزان آنتی‌اکسیدان تام بافت‌های کبد و کلیه را به صورت معنی‌دار ($p<۰/۰۵$) افزایش داد.

**نتیجه‌گیری:** تأثیر محافظتی عصاره بابونه گاوی در مقابل آسیب‌های تتراکلریدکربن، تأثیر بیشتری در بافت‌های کبد و کلیه نسبت به قلب و بیضه داشت.

**واژه‌های کلیدی:** آنتی‌اکسیدان تام، تتراکلریدکربن، بابونه‌گاوی، رت

**دریافت:** ۱۳۹۵/۰۸/۰۱ **پذیرش:** ۱۳۹۵/۱۰/۱۰

## مقدمه

رادیکال‌های آزاد اتم یا مولکول‌های فعالی هستند که به دلیل وضعیت آخرین لایه اتمی میل ترکیبی شدیدی با سایر مولکول‌های اطراف دارند [۱]. این رادیکال‌های آزاد جهت دریافت الکترون و رسیدن به آرایش پایدار گازهای نجیب (عناصر گروه ۱۸ جدول تناوبی عنصرها) به سرعت با سایر ترکیبات نظیر پروتئین‌ها، فسفولیپیدهای غشا و اسید نوکلئیک سلول پیوند برقرار کرده و سبب شکست این ترکیبات و تولید یک رادیکال آزاد دیگر می‌شوند. خود این رادیکال‌های آزاد می‌توانند به شکل زنجیری به یک ترکیب دیگر حمله کنند و رادیکال‌های آزاد بیشتری

Downloaded from jarums.arums.ac.ir at 23:54 IRDT on Wednesday August 16th 2017

را تولید کنند که در صورت عدم مهار منجر به تخریب بافت‌های مختلف و بروز اختلالاتی نظیر بیماری‌های قلبی و عروقی، پیری، سرطان و کاهش ایمنی می‌شوند [۲]. موجودات زنده در حالت طبیعی کمپلکسی از سیستم‌های آنتی‌اکسیدانی آنزیمی و غیرآنزیمی دارند که این رادیکال‌های آزاد را خنثی کرده و جلوی آسیب به بافت‌های مختلف را می‌گیرند. این سیستم‌های آنتی‌اکسیدانی شامل آنزیم‌هایی نظیر سوپراکسید دیسموتاز[1] (SOD)، گلوتاتیون‌پراکسیداز[2] (GPX) و کاتالاز[3] (CAT) و ماکرومولکول‌هایی نظیر آلبومین، فریتین و سرولوپلاسمین و همچنین مولکول‌های کوچکی نظیر اسید اوریک، بیلی‌روبین، اسید آسکوربیک و آلفاتوکوفرول می‌باشد [۵-۳]. این آنتی‌اکسیدان‌ها ترکیباتی هستند که رادیکال‌های تولید شده در طی متابولیسم طبیعی بدن را با روندهای مختلفی کنترل و خنثی می‌کنند. اما گاهی اوقات تعادل بین تولید رادیکال‌های آزاد و این سیستم‌های آنتی‌اکسیدانی درونزاد (اندوژن) به هم می‌خورد. به همین خاطر نیاز به ترکیبات برونزاد (اگزوژن) است تا جلوی این رادیکال‌های آزاد را بگیرد [۶]. مطالعات گذشته نشان داده که مصرف آنتی‌اکسیدان‌های سنتتیک خطر تومورزایی را افزایش می‌دهد به همین خاطر توجه اکثر محققین به سمت آنتی‌اکسیدان‌های طبیعی به خصوص گیاهان معطوف شده است [۲]. مطالعات گذشته نشان داده که در بین همه آنتی‌اکسیدان‌ها پلی‌فنول‌ها از خاصیت احیاکنندگی قوی‌تری برخوردار هستند [۷]. عصاره گیاهان می‌توانند با افزایش سطوح آنتی‌اکسیدانی بافت‌های مختلف موجودات، آنها را در مقابل اثرات مخرب رادیکال‌های آزاد تولید شده در طی متابولیسم گزنوبیوتیک‌ها محافظت کنند. گیاه بابونه گاوی یکی از گیاهان بومی اروپا و آسیا است ولی با کشت به سراسر جهان گسترش یافته است. در ایران نیز در برخی مناطق از جمله در منطقه آذربایجان، ارسباران، گیلان و مازندران به شکل خودرو می‌روید. در گذشته معمولا از این گیاه برای درمان آرتریت، آسم، یبوست، درد گوش، سردرد، التهاب پوست، تب، دفع حشرات، اختلالات قاعدگی، پسوریازیس، اسپاسم، درد معده تورم، وزوز گوش، سرگیجه و درد دندان استفاده می‌شد. همچنین از این گیاه جهت سقط جنین، درمان درد کلیه، کولیک و کمک به هضم استفاده می‌شد. در طب سنتی از این گیاه به عنوان تب‌بر استفاده می‌کردند به خاطر همین، این گیاه را Feverfew نیز می‌نامند [۸]. از نظر ترکیبات شیمیایی، تمام اعضای گیاه بابونه گاوی دارای اسانسی بسیار قوی است که شامل نوعی الکل به نام بورنئول یا کامفول است و به علاوه دارای مقداری از انواع ترپن و سایر مواد می‌باشد و در اثر مالش گیاه، بوی همین مواد است که متصاعد می‌شود. با آنالیز ترکیبات این گیاه مشخص شده که برگ‌ها و گل‌های (قسمت های هوایی) این گیاه دارای مواد آنتی‌اکسیدان و ضد التهاب مثل لاکتون‌های سزکوئی‌ترپنی (پارتنولید، آرتیکانین، سانتامارین) اونوترپن‌ها و سزکویی‌ترپن‌ها (تویون، سابینن، کامفر، سینئول و اومبلولون) فلاونوئیدها (آپیژنین، دایوسمتین، کوئرستین، ژاسئیدین و ژاسئوزیدین) می‌باشد. مطالعات انجام شده بر روی این گیاه نشان داده که گیاه بابونه گاوی به خاطر داشتن این ترکیبات در کاهش درد و التهاب و درمان آرتریت نقش دارد [۹, ۱۰]. با توجه به وجود ترکیباتی نظیر لاکتون‌های سزکویی‌ترپن، کامفر و ترکیبات هیدروکسیل‌دار در عصاره این گیاه، به نظر می‌رسد که عصاره این گیاه برای جلوگیری از ایجاد آسیب‌های اکسیداتیو بافت‌ها به وسیله مواد اکسیدان موثر باشد [۱۰]. بنابراین هدف از این مطالعه اندازه‌گیری ظرفیت آنتی‌اکسیدانی تام بافت‌های کبد، کلیه، قلب و بیضه در رت‌های آسیب دیده با

[1] Superoxide Dismutase
[2] Glutathione Peroxidase
[3] Catalase

Downloaded from jarums.arums.ac.ir at 23:54 IRDT on Wednesday August 16th 2017

تتراکلریدکربن و مقایسه آن با گروه نرمال و گروه‌های پیش‌درمان و پس‌درمان با عصاره بابونه گاوی می‌باشد.

## روش کار

### مواد شیمیایی

ماده شیمیایی TPTZ[1] از شرکت فلوکا[2] خریداری شد. مواد شیمیایی اسیدکلریدریک، سولفات آهن، کلرورفریک و سدیم استات به کار رفته در این آزمایش از شرکت مرک[3] آلمان تهیه شدند.

### جمع‌آوری و عصاره‌گیری از گیاه

نمونه‌های گیاهی در اواسط اردیبهشت ماه از آذربایجان شرقی- منطقه ارسباران جمع‌آوری شده و پس از تأیید جنس و گونه گیاهی با استفاده از کلیدهای تشخیص معتبر توسط کارشناس هرباریوم مرکز تحقیقات کشاورزی و منابع طبیعی آذربایجان شرقی با کد هرباریومی ۲٤۱۱، برای استخراج عصاره آماده شد. اندامهای هوایی گیاه در سایه و در دمای محیط (۲۵-۲۰درجه) خشک شدند. گیاه خشک شده، پودر گردیده و در متانول ۷۰ درصد به مدت هفت روز خیسانده شد. بعد از اینکه عصاره به طور کامل خارج شد، توسط دستگاه تبخیر روتاری[4] تغلیظ گردیده، پس از تبخیر الکل، عصاره تغلیظ شده در مدت دو هفته در دستگاه خشک کن انجمادی[5] تبدیل به پودر شد. دوزهای مختلفی از این عصاره به صورت محلول در آب مقطر در آمده و به موش‌ها تزریق شدند.

### طرح مطالعه

نوع مطالعه تجربی آزمایشگاه و نوع طرح کاربردی بنیادی می‌باشد.

### انتخاب حیوانات

٤۲ سر موش صحرایی نر نژاد ویستار، با سن ٤ هفته از دانشکده دامپزشکی دانشگاه تهران خریداری شده و جهت تطبیق با محیط و شرایط جدید به مدت دو هفته بدون هیچ مداخله تحقیقاتی نگهداری شدند تا وزن آنها به ۲۰۰-۱۸۰ گرم برسد. شرایط نگهداری حیوانات شامل دمای حدود ۲۲ درجه سانتیگراد، ۱۲ ساعت روشنایی و ۱۲ ساعت تاریکی و در بستری از پوشال بود. این تحقیق از نظررعایت موازین اخلاقی، مورد تایید کمیته اخلاق دانشگاه علوم پزشکی اردبیل بوده و دارای کد شناسایی IR.ARUMS.REC.1394.67 می‌باشد.

### گروه‌بندی حیوانات

ابتدا ٤۲ سر موش صحرایی نر نژاد ویستار به ۷ گروه ۶ تایی تقسیم شدند:

گروه ۱ (NC): گروه نرمال بوده که به مدت ١٤ روز هیچ ماده آسیب‌زا و درمانی دریافت نکردند اما در روز ١٤ فقط روغن زیتون (حلال تتراکلریدکربن) دریافت نمودند.

گروه ۲ (CC): گروه آسیب بوده که به مدت ١٤ روز هیچ عصاره‌ای دریافت نکردند اما در روز ١٤ مقدار ۱/۵ میلی‌لیتر به ازای هر کیلوگرم وزن بدن مخلوط تتراکلریدکربن و روغن زیتون(V/V ۱:۱ حل شده در روغن زیتون) دریافت کردند.

گروه ۳ ($bTP_{40}$): گروه پیش‌درمان با دوز ٤۰ که روزانه به مدت ١٤ روز ٤۰ میلی‌گرم به ازای هر کیلوگرم وزن بدن عصاره دریافت کردند و در روز ١٤ مقدار ۱/۵ میلی‌لیتر به ازای هر کیلوگرم وزن بدن مخلوط تتراکلریدکربن و روغن زیتون دریافت نمودند.

گروه ٤ ($bTP_{80}$): گروه پیش‌درمان با دوز ۸۰ که روزانه به مدت ١٤ روز ۸۰ میلی‌گرم به ازای هر کیلوگرم وزن بدن عصاره دریافت کردند و در روز ١٤ مقدار ۱/۵ میلی‌لیتر به ازای هر کیلوگرم وزن

---

[1] 2,4,6-tripyridyl-s-triazine
[2] Fluka
[3] Merck
[4] Rotary evaporator
[5] Freeze dryer

Downloaded from jarums.arums.ac.ir at 23:54 IRDT on Wednesday August 16th 2017

بدن مخلوط تتراکلریدکربن و روغن زیتون دریافت نمودند.

گروه ۵ ($bTP_{120}$): گروه پیش‌درمان با دوز ۱۲۰ که روزانه به مدت ۱٤ روز ۱۲۰ میلی‌گرم به ازای هر کیلوگرم وزن بدن عصاره دریافت کردند و در روز ۱٤ مقدار ۱/۵ میلی‌لیتر به ازای هر کیلوگرم وزن بدن مخلوط تتراکلریدکربن و روغن زیتون دریافت کردند.

گروه ۶ ($aTP_{80}$): گروه پس‌درمان با دوز ۸۰ که در روز ۱٤ مقدار ۱/۵ میلی‌لیتر به ازای هر کیلوگرم وزن بدن مخلوط تتراکلریدکربن و روغن زیتون دریافت نمودند. ۲، ۶، ۲٤ و ٤۸ ساعت پس از تزریق تتراکلریدکربن مقدار ۸۰ میلی‌گرم بر کیلوگرم عصاره از طریق گاواژ دریافت کردند.

گروه ۷ ($aTP_{120}$): گروه پس‌درمان با دوز ۱۲۰ که در روز ۱٤ مقدار ۱/۵ میلی‌لیتر به ازای هر کیلوگرم وزن بدن مخلوط تتراکلریدکربن و روغن زیتون دریافت کردند و ۲، ۶، ۲٤ و ٤۸ ساعت پس از تزریق تتراکلریدکربن مقدار ۱۲۰ میلی‌گرم بر کیلوگرم عصاره از طریق گاواژ دریافت نمودند.

جهت ایجاد مدل آسیب توسط رادیکال‌های آزاد، تتراکلرید کربن را در روغن زیتون با نسبت برابر حل کرده و از مخلوط حاصل ۱/۵ میلی‌لیتر به ازای هر کیلوگرم وزن بدن رت به شکل داخل صفاقی تزریق گردید.

۵۰ ساعت پس از تزریق تتراکلرید کربن، رت‌ها با تزریق ۲۰۰ میکرولیتر کتامین ۱۰ درصد بیهوش شدند.

پس از بیهوشی کامل، محفظه شکمی آنها باز شده و بلافاصله قطعه‌ای از بافت‌های کبد، کلیه، قلب و بیضه برداشته شد. جهت از بین رفتن خون و سایر ضایعات موجود بر روی بافت‌ها، با نرمال سالین شستشو داده شده و به نیتروژن مایع منتقل گردیدند. سپس ۲۰۰ میلی‌گرم از هر کدام از بافتها به داخل یک لوله آزمایش منتقل شده و به میزان ۲ میلی‌لیتر، به آن بافر هموژنیزاسیون (بافر تریس ۵۰ میلی‌مولار با pH برابر ۷/٤) اضافه شد. هر یک از بافت‌ها با استفاده از هموژنایزر (Heidolph, Silent Crusher) به مدت ۳ دقیقه در دور rpm ۱۰۰۰۰ هموژنیزه شدند. سوسپانسیون حاصل به مدت ۲۰ دقیقه در دور rpm ۱۲۰۰۰ سانتریفوژ شد تا سلول‌های هموژنیزه نشده رسوب کنند و محلول هموژن خالص برای اندازه‌گیری ظرفیت آنتی‌اکسیدان تام مورد استفاده قرار گرفت.

**اندازه‌گیری آنتی‌اکسیدان تام به روش FRAP**

برای اندازه‌گیری پتانسیل آنتی‌اکسیدان تام هموژنات بافت‌ها با تست FRAP[1] از روش بنزی استرین استفاده شد [۱۱]. در آزمایش FRAP تغییرات جذب در طول موج ۵۹۳ نانومتر به‌خاطر تولید رنگ آبی ناشی از واکنش $Fe^{2+}$ با TPTZ اندازه‌گیری می‌شود. ترکیباتی که دارای خاصیت الکترون دهندگی قویتری هستند، می‌توانند $Fe^{3+}$ موجود در معرف FRAP را به $Fe^{2+}$ احیا کنند. در این حالت $Fe^{2+}$ با TPTZ پیوند برقرار کرده و رنگ آبی تولید می‌کند که شدت آن در طول موج ۵۹۳ نانومتر قابل اندازه‌گیری است. به همین منظور ابتدا معرف FRAP آماده می‌شود. برای تهیه آن، ابتدا میزان ۵۰ میلی‌لیتر از بافر استات (300mmol/l، pH=3.6) با ۵ میلی‌لیتر از TPTZ (10mmol/l) محلول در اسید کلریدریک (40mmol/l) مخلوط شده و سپس ۵ میلی‌لیتر محلول کلرید آهن (20mmol/l) اضافه گردید. پس از تهیه معرف FRAP، ۱/۵ میلی‌لیتر از این معرف به داخل کووت ریخته شد تا به دمای ۳۷ درجه برسد. جذب آن در طول موج ۵۹۳ نانومتر با استفاده از فوتومتر (Ependorf, Ecom-E6125) اندازه‌گیری شد. سپس ۵۰ میکرولیتر از هر کدام از هموژنات‌ها به محلول فوق اضافه گردید تا واکنش آغاز شود. پس از ۱۰ دقیقه جذب آن در طول موج ۵۹۳ نانومتر اندازه‌گیری گردید. بعد از کسر جذب بلانک،

[1] Ferric Reducing Ability of Plasma

Downloaded from jarums.arums.ac.ir at 23:54 IRDT on Wednesday August 16th 2017

مقدار FRAP بدست آمده با استفاده از استاندارد $FeSO_4.7H_2O$ به واحد µmol $FeSO_4$ equivalent/gram tissue بیان شد.

آنالیز تمام تست‌های آماری با استفاده از SPSS-16 انجام گرفت و توسط آزمون ANOVA (آنالیز واریانس) یک طرفه و با تست تعقیبی با سطح معنی‌داری کم (LSD) تحلیل شدند. میزان معنی‌داری به صورت $p<۰/۰۵$ در نظر گرفته شد و نتایج آنالیز آماری به صورت میانگین ± خطای معیار گزارش گردید.

## یافته ها

نتایج حاصل از این مطالعه نشان داد که تزریق تتراکلرید کربن موجب کاهش سطوح آنتی‌اکسیدان تام بافت‌های کبد، کلیه، بیضه و قلب نسبت به گروه کنترل نرمال شد که این کاهش در بافت‌های کبد و کلیه معنی‌دار ($p<۰/۰۰۱$) بوده ولی در بافت‌های بیضه و قلب این تفاوت بین گروه آسیب (CC) و گروه نرمال غیر معنی‌دار بود. در کبد و کلیه با مقایسه گروه‌های پیش‌درمان و پس‌درمان با گروه آسیب (CC) مشخص شد که در بافت کبد تزریق عصاره به شکل پس‌درمان با دوز ۸۰ و ۱۲۰ میلی‌گرم بر کیلوگرم سبب افزایش معنی‌دار ($p<۰/۰۵$) در سطوح آنتی‌اکسیدان تام شده در حالی که این افزایش در گروه‌های پیش‌درمان معنی‌دار نبود (شکل ۱).

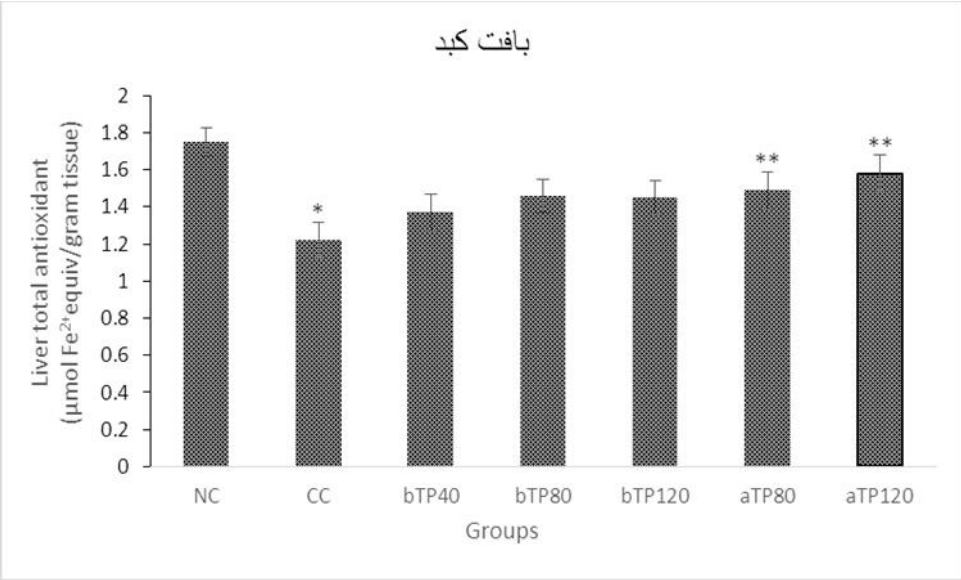


**شکل ۱. تأثیر تتراکلریدکربن و عصاره بابونه گاوی بر روی سطوح آنتی‌اکسیدانی هموژنات بافت کبد. NC: کنترل نرمال، CC: کنترل آسیب، bTP40: پیش‌درمان با دوز ٤٠ عصاره، bTP80: پیش‌درمان با دوز ۸۰ عصاره، bTP120: پیش‌درمان با دوز ۱۲۰ عصاره، aTP80: پس‌درمان با دوز ۸۰ عصاره، aTP120: پس‌درمان با دوز ۱۲۰ عصاره. دوزهای عصاره برحسب میلی‌گرم بر کیلوگرم وزن رت می‌باشد. علامت بار نشان دهنده میانگین ± خطای معیار می‌باشد (n=6). * نشان دهنده معنادار بودن (p<۰/۰۰۱) نسبت به گروه کنترل نرمال (NC). ** نشان دهنده معنادار بودن (p<۰/۰۵) نسبت به گروه آسیب (CC).**

Downloaded from jarums.arums.ac.ir at 23:54 IRDT on Wednesday August 16th 2017

در بافت کلیه، پیش‌درمان با دوز ۱۲۰ میلی‌گرم بر کیلوگرم سبب افزایش معنی‌دار ($p<۰/۰۵$) در سطوح آنتی‌اکسیدان تام نسبت به گروه آسیب (CC) شد ولی در گروه‌های پس‌درمان تفاوت معنی‌داری در مقایسه با گروه آسیب مشاهده نگردید (شکل ۲).

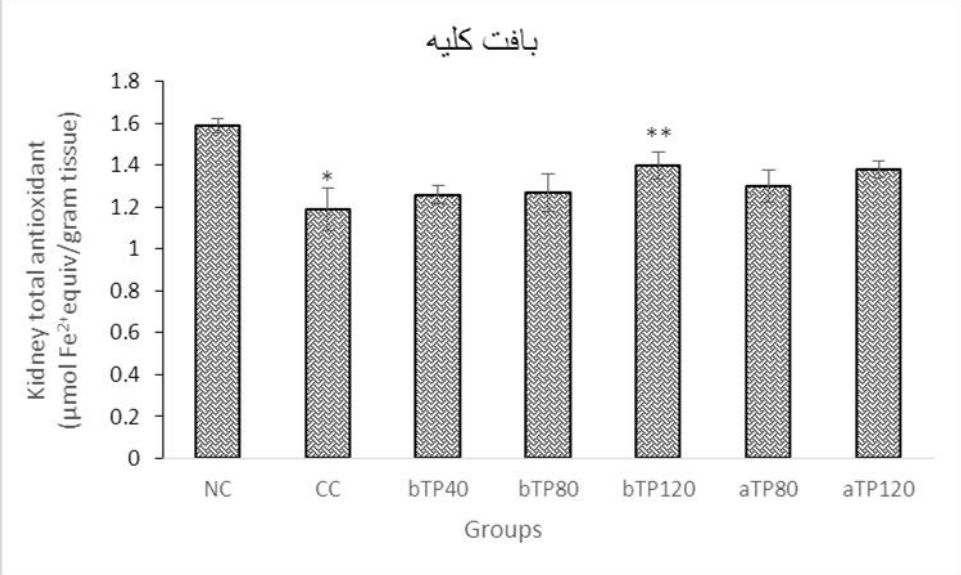


**شکل ۲. تأثیر تتراکلریدکربن و عصاره بابونه گاوی بر روی سطوح آنتی‌اکسیدان هموژنات بافت کلیه. NC: کنترل نرمال، CC: کنترل آسیب، bTP40: پیش‌درمان با دوز ٤٠ عصاره، bTP80: پیش‌درمان با دوز ۸۰ عصاره، bTP120: پیش‌درمان با دوز ۱۲۰ عصاره، aTP80: پس‌درمان با دوز ۸۰ عصاره، aTP120: پس‌درمان با دوز ۱۲۰ عصاره. دوزهای عصاره برحسب میلی‌گرم بر کیلوگرم وزن رت می‌باشد. علامت بار نشان دهنده میانگین ± خطای معیار می‌باشد (n=6). * نشان دهنده معنادار بودن (p<۰/۰۵) نسبت به گروه کنترل نرمال (NC)، ** نشان دهنده معنادار بودن (p<۰/۰۵) نسبت به گروه آسیب (CC).**

در بافت بیضه، اعداد به دست آمده برای آنتی‌اکسیدان تام در داخل یک گروه تفاوت زیادی باهم داشتند. به همین خاطر خطای معیار بیشتری نسبت به میانگین اعداد در داخل یک گروه وجود داشت. با مقایسه گروه آسیب با گروه کنترل نرمال و گروه‌های درمانی، مشخص شد که تفاوت معنی‌داری بین گروه آسیب با کنترل نرمال و همچنین گروه آسیب با گروه‌های درمانی وجود ندارد (شکل ۳).

در بافت قلب با وجود کاهش سطوح آنتی‌اکسیدان تام در گروه آسیب (CC) نسبت به گروه کنترل نرمال، این کاهش معنی‌دار نبود. همچنین با مقایسه گروه‌های پیش‌درمان و گروه‌های پس‌درمان با گروه آسیب، تفاوت معنی‌داری بین این گروه‌ها مشاهده نگردید (شکل ٤).

Downloaded from jarums.arums.ac.ir at 23:54 IRDT on Wednesday August 16th 2017

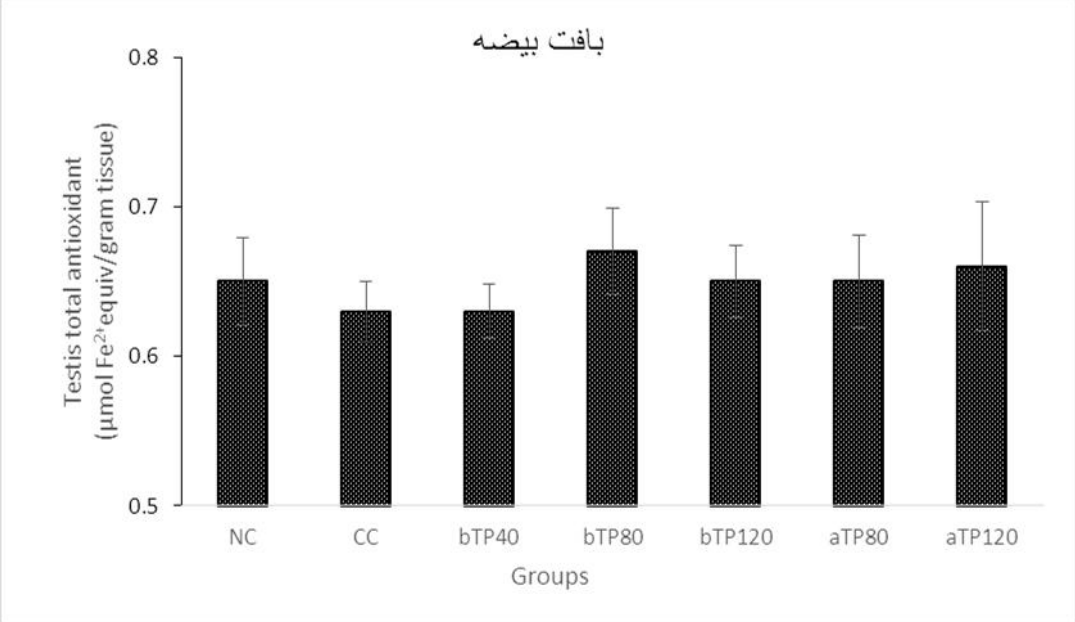


**شکل ۳. تأثیر تتراکلریدکربن و عصاره بابونه گاوی بر روی سطوح آنتی‌اکسیدان هموژنات بافت بیضه. NC: کنترل نرمال، CC: کنترل آسیب، bTP40: پیش‌درمان با دوز ٤٠ عصاره، bTP80: پیش‌درمان با دوز ۸۰ عصاره، bTP120: پیش‌درمان با دوز ۱۲۰ عصاره، aTP80: پس‌درمان با دوز ۸۰ عصاره، aTP120: پس‌درمان با دوز ۱۲۰ عصاره. دوزهای عصاره برحسب میلی‌گرم بر کیلوگرم وزن رت می‌باشد. علامت بار نشان دهنده میانگین ± خطای معیار می‌باشد (n=6).**

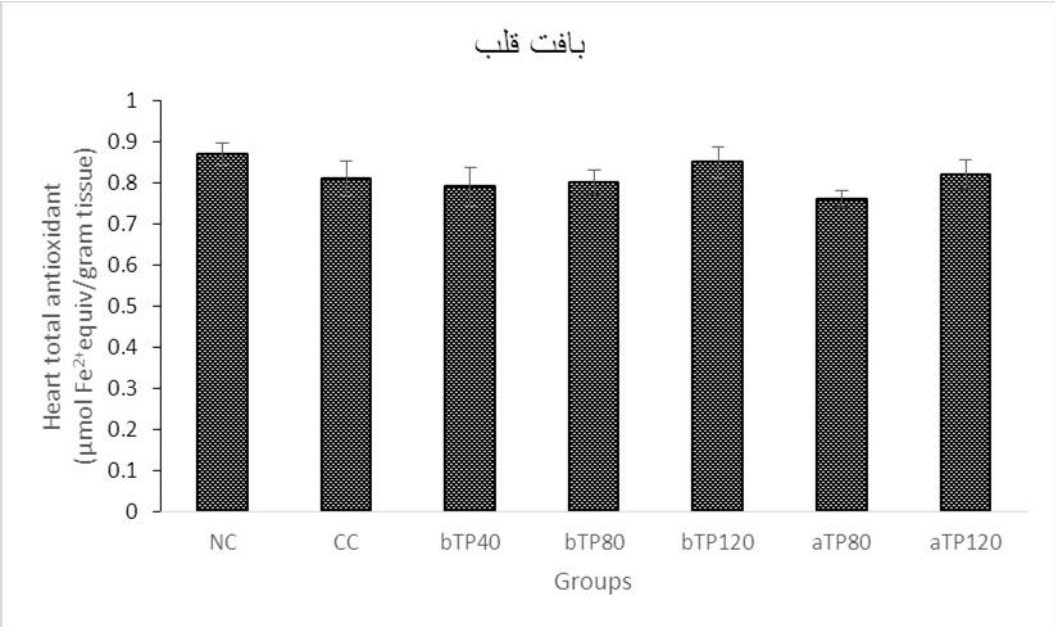


**شکل ٤: تأثیر تتراکلریدکربن و عصاره بابونه گاوی بر روی سطوح آنتی‌اکسیدان هموژنات بافت قلب. NC: کنترل نرمال، CC: کنترل آسیب، bTP40: پیش‌درمان با دوز ٤٠ عصاره، bTP80: پیش‌درمان با دوز ۸۰ عصاره، bTP120: پیش‌درمان با دوز ۱۲۰ عصاره، aTP80: پس‌درمان با دوز ۸۰ عصاره، aTP120: پس‌درمان با دوز ۱۲۰ عصاره. دوزهای عصاره برحسب میلی‌گرم بر کیلوگرم وزن رت می‌باشد. علامت بار نشان دهنده میانگین ± خطای معیار می‌باشد (n=6).**

Downloaded from jarums.arums.ac.ir at 23:54 IRDT on Wednesday August 16th 2017

**بحث**

آنتی‌اکسیدان‌ها ترکیبات مهم و حیاتی هستند که می‌توانند بافت‌های بدن را در مقابل رادیکال‌های آزاد محافظت کنند. این آنتی‌اکسیدان‌ها هم چنین به عنوان یک داروی ایمن و بی‌ضرر می‌توانند جهت پیش‌گیری از بیماری‌های نورودژنراتیو نیز استفاده شوند [۱۲]. با توجه به شناخت مکانیسم عمل و بیولوژی رادیکال‌های آزاد و مفید بودن آنتی اکسیدان‌ها در جلوگیری از استرس اکسیداتیو، به تدریج استفاده از آنتی‌اکسیدان‌های طبیعی جهت مهار یا کاهش پیشرفت استرس اکسیداتیو افزایش یافت. در مطالعات گذشته اثرات درمانی برخی از گیاهان دارویی بر روی بیماری‌های تهدید کننده سلامت بشری تأیید شده است [۱۳]. گیاهانی که دارای اثرات محافظت بافتی در مقابل رادیکال‌های آزاد هستند دارای ترکیباتی نظیر کومارین، فنول، ترکیبات هیدروکسیل‌دار، مونوترپن، دی‌ترپن و ترکیبات فلاونوئیدی می‌باشند که اثرات محافظتی خود را با محافظت بافت در مقابل آسیب‌های ناشی از سموم و داروها نشان می‌دهند. خنثی کردن رادیکال‌های آزاد، یکی از مکانیسم‌های اصلی است که سبب مهار واکنش های زنجیری رادیکال‌های آزاد می شود. مطالعات گذشته در مورد مکانیسم آسیب بافت‌های مختلف به وسیله ی تتراکلریدکربن نشان داد که ترکیبات آنزیمی و غیرآنزیمی نقش مهمی در خنثی کردن رادیکال های آزاد دارند [۱۵،۱٤].

رادیکال‌های آزاد در داخل سلول توسط برخی فاکتورهای محیطی مانند اشعه فرابنفش، اشعه X و حتی توسط متابولیسم طبیعی بدن تولید می‌شوند. در این مطالعه جهت ایجاد مدل آسیب توسط رادیکال‌های آزاد از تتراکلریدکربن استفاده شد و جهت ارزیابی میزان ظرفیت آنتی‌اکسیدان تام ترکیبات مختلف در هموژنات بافت‌های بدن از تست FRAP استفاده شد تا قدرت آنتی‌اکسیدان تام بافت‌های مختلف با هم مقایسه گردد.

تتراکلریدکربن پس از ورود به بدن توسط سیتوکروم P450 کبد و کلیه تجزیه شده و تولید دو رادیکال آزاد بسیار فعال به نام تری‌کلرومتیل و پراکسی‌تری کلرومتیل می‌کند [۱۷،۱۶]. با توجه به اینکه بیشترین غلظت سیتوکروم P450 در داخل میکروزوم‌های کبد و کلیه قرار دارد، بنابراین اولین هدف رادیکال‌های آزاد تولید شده از متابولیسم تتراکلریدکربن، بافت‌های کبد و کلیه هستند که بیشترین مواجهه را با ترکیبات سمی و گزنوبیتیک‌ها دارند. نتایج این مطالعه نشان داد که تزریق تتراکلریدکربن سبب کاهش میزان آنتی اکسیدان تام در هموژنات کبد و کلیه شد اما بر روی میزان آنتی‌اکسیدان تام بافت‌های بیضه و قلب تأثیر معنی‌داری نداشت. عدم تغییر در سطوح آنتی‌اکسیدان تام در بافت‌های قلب و بیضه در گروه آسیب، احتمالاً به این دلیل باشد که غلظت رادیکال‌های آزاد تولید شده در این بافت‌ها نسبت به کبد و کلیه کمتر می باشد و یا کمتر در مواجهه با اثرات ترکیبات سمی هستند. یافته های فلورک[1] و همکارانش نشان داد که هر اندام یا بافتی که بیشتر در معرض ماده اکسیداتیو یا رادیکال‌های آزاد باشد نسبت به سایر بافت‌های بدن بیشتر آسیب می‌بیند و ظرفیت آنتی‌اکسیدانی این بافت‌ها تحت تأثیر این آسیب‌ها قرار می‌گیرد و کاهش می‌یابد [۱۸].

آنزیم‌های آنتی‌اکسیدانی موجود در داخل سلول‌ها نسبت به آسیب اکسیداتیو سلول‌ها بسیار حساس هستند و تحت شرایط استرس اکسیداتیو مقادیر آنها کاهش پیدا می‌کند [۱۹]. به‌علاوه برخی از ترکیبات تولید شده در کبد و کلیه نظیر آلبومین، سرولوپلاسمین، بیلی‌روبین و اسیداوریک دارای پتانسیل آنتی‌اکسیدانی هستند اما به دلیل آسیب به کبد و کلیه تولید این ترکیبات دچار اختلال شده و مقادیرشان در هموژنات بافت‌ها پایین می‌آید [۲۰].

[1] Florek

Downloaded from jarums.arums.ac.ir at 23:54 IRDT on Wednesday August 16th 2017

این اختلالات باعث می‌شود که ظرفیت آنتی‌اکسیدانی تام هموژنات پایین‌تر از حد طبیعی باشد. این مطالعه همچنین نشان داد که حساسیت بافت‌های مختلف نسبت به آسیب‌های اکسیداتیو با هم متفاوت است. یافته های کاتالینیک[1] و همکاران نشان داد که در حساسیت یک بافت نسبت به عوامل اکسیدان فاکتورهای زیادی دخالت دارند: از جمله نوع ترکیبات بافت، توانایی بافت در حذف عوامل اکسیدان و رادیکال‌های آزاد و همچنین توانایی بافت در ترمیم و نوسازی خود بافت در حساسیت بافت‌ها موثر است [٤]. مطالعات چانگ کینگ وو[2] و همکاران بر روی ترکیبات مختلف گیاه بابونه گاوی نیز نشان داد که ترکیبات هیدروکسیل‌داری که گروه هیدروکسیل آنها در موقعیت اورتو[3] قرار دارد، قدرت الکترون‌دهندگی بیشتری نسبت به سایر ترکیبات هیدروکسیل‌دار دارند [۲۱]. به نظر می‌رسد علت افزایش ظرفیت آنتی‌اکسیدانی بافت‌ها در نمونه‌های تیمار شده با عصاره بابونه گاوی به دلیل وجود ترکیبات پلی‌فنولی و ترکیبات هیدروکسیل‌دار با موقعیت اورتو در این گیاه باشد که هم به شکل پیش‌درمان و هم به شکل پس‌درمان سبب افزایش ظرفیت آنتی‌اکسیدان تام در بافت‌ها شده است.

[1] Katalinic
[2] Changqing Wu
[3] Ortho

## نتیجه‌گیری

کبد و کلیه نسبت به قلب و بیضه حساسیت بیشتری را در مقابل رادیکال‌های آزاد دارند. دلیل بالا بودن حساسیت این بافت‌ها نسبت به عوامل اکسیدان، احتمالا به خاطر نوع ترکیبات بافت و همچنین مواجهه بیشتر این بافت‌ها با مواد اکسیدان باشد. به همین دلیل عصاره بابونه گاوی می‌تواند بافت‌های کبد و کلیه را تا حدودی در مقابل آسیب‌های ناشی از تتراکلرید کربن محافظت نماید. از محدودیت‌های این تحقیق مدت زمان کوتاه انجام طرح و عدم اندازه‌گیری سایر مارکرهای آسیب و استرس اکسیداتیو بود. پیشنهاد می‌گردد مطالعات بیشتری در زمینه اثر عصاره این گیاه بر آسیب‌های ناشی از سموم مختلف در بافت‌های بدن صورت گیرد.

## تشکر و قدردانی

این مقاله حاصل پایان‌نامه مصوب دانشگاه علوم پزشکی اردبیل و دانشکده پزشکی بوده و بدین‌وسیله نویسندگان مقاله از زحمات اعضای هیئت علمی محترم آن دانشکده خصوصاً آقایان دکتر کیوان امیرشاهرخی و دکتر نوروز نجف زاده تشکر و قدردانی می‌کنند.

## *References*

1- Carreon J, Iimenez G, Vega J. Genotoxic and antigenotoxic properties of Calendula officinalis extract in rat liver cell cultures tread with diethy initrosamin. Toxicol in vitro. 2002 Jun;16(3):235-8.
2- Kaushik A, Jijta C, Kaushik JJ, Zeray R, Ambesajir A, Beyene L. FRAP (Ferric reducing ability of plasma) assay and effect of Diplazium esculentum (Retz) Sw.(a green vegetable of North India) on central nervous system. Indian J Nat Prod Resour. 2012 Jun;3(2):228-31.
3- Aksoy L, Sözbilir NB. Effects of Matricaria chamomilla L. on lipid peroxidation, antioxidant enzyme systems, and key liver enzymes in CCl4-treated rats. Toxicol Environ Chem. 2012 Oct;94(9):1780-8.
4- Katalinic V, Modun D, Music I, Boban M. Gender differences in antioxidant capacity of rat tissues determined by 2, 2′-azinobis (3-ethylbenzothiazoline 6-sulfonate; ABTS) and ferric reducing

Downloaded from jarums.arums.ac.ir at 23:54 IRDT on Wednesday August 16th 2017

antioxidant power (FRAP) assays. Comp Biochem Physiol C Toxicol Pharmacol. 2005 Jan;140(1):47-52.
5- Balahoroğlu R, Dülger H, Özbek H, Bayram İ, Şekeroğlu MR. Protective effects of antioxidants on the experimental liver and kidney toxicity in mice. Eur J Gen Med. 2008;5(3):157-64.
6- Tavakol H, Farzad K, Fariba M, Abdolkarim C, Hassan G, Seyed-Mostafa H, et al. Hepatoprotective effect of Matricaria chamomilla. L in paraquat induced rat liver injury. Drug Res (Stuttg). 2015 Feb;65(2):61-4.
7- Kamalakkannan N, Rukkumani R, Viswanathan P, Rajasekharan K, Menon VP. Effect of curcumin and its analogue on lipids in carbon tetrachloride–induced hepatotoxicity: a comparative study. Pharm Biol. 2005 Apr;43(5):460-6.
8- Sharopov FS, Setzer WN, Isupov SJ, Wink M. Composition and bioactivity of the essential oil of Tanacetum parthenium from a wild population growing in Tajikistan. AJEONP. 2015 May;2(4):32-4.
9- Parvin N, Samani RA, Shahinfard N, Reissi S, Alibabaie Z, Asgari A. Effect of alcoholic extract of Tanacetum parthenium on acute pain in rat. J Qazvin Univ Med Sci. 2012; 16 (1) :15-21. 2012 Jun;16(1):15-21.[Full text in Persian]
10- Pareek A, Suthar M, Rathore GS, Bansal V. Feverfew (Tanacetum parthenium L.): A systematic review. Pharmacogn Rev. 2011 Jan-Jun; 5(9): 103–110.
11- Benzie IF, Strain J. The ferric reducing ability of plasma (FRAP) as a measure of “antioxidant power”: the FRAP assay. Anal Biochem. 1996 Jul 15;239(1):70-6.
12- Khan RA, Khan MR, Sahreen S, Bokhari J. Prevention of CCl 4-induced nephrotoxicity with Sonchus asper in rat. Food Chem Toxicol. 2010 Aug-Sep;48(8-9):2469-76.
13- Hussain L, Akash MSH, Tahir M, Rehman K, Ahmed KZ. Hepatoprotective effects of methanolic extract of Alcea rosea against acetaminophen-induced hepatotoxicity in mice. Bangladesh J Pharmacol. 2014;9(3):322-7.
14- Vuda M, D'Souza R, Upadhya S, Kumar V, Rao N, Kumar V, et al. Hepatoprotective and antioxidant activity of aqueous extract of Hybanthus enneaspermus against CCl4-induced liver injury in rats. Exp Toxicol Pathol. 2012 Nov;64(7-8):855-9.
15- Ganie SA, Haq E, Hamid A, Qurishi Y, Mahmood Z, Zargar BA, et al. Carbon tetrachloride induced kidney and lung tissue damages and antioxidant activities of the aqueous rhizome extract of Podophyllum hexandrum. BMC Complement Altern Med. 2011 Feb 28;11:17.
16- Cheng N, Ren N, Gao H, Lei X, Zheng J, Cao W. Antioxidant and hepatoprotective effects of Schisandra chinensis pollen extract on CCl 4-induced acute liver damage in mice. Food Chem Toxicol. 2013 May;55:234-40.
17- Sahreen S, Khan MR, Khan RA, Alkreathy HM. Protective effects of Carissa opaca fruits against CCl4-induced oxidative kidney lipid peroxidation and trauma in rat. Food Nutr Res. 2015 Sep 7;59:28438.
18- Florek E, Ignatowicz E, Wrzosek J, Piekoszewski W. Effect of rutin on total antioxidant status of rats exposed to cigarette smoke. Pharmacol Rep. 2005 Jan-Feb;57(1):84-9.
19- Abirami A, Nagarani G, Siddhuraju P. Hepatoprotective effect of leaf extracts from Citrus hystrix and C. maxima against paracetamol induced liver injury in rats. Food Sci Human Well. 2015 Mar;4(1):35-41.
20- Kumari S, Rai M, Paramesha S, Gowda DK, Vidhya G. Effect of garlic on total antioxidants in alloxan induced diabetes mellitus rats. IJBAR. 2011;2(9):317-28.
21- Wu C, Chen F, Wang X, Kim HJ, He GQ, Haley-Zitlin V, et al. Antioxidant constituents in feverfew (Tanacetum parthenium) extract and their chromatographic quantification. Food Chem. 2006 May;96(2):220-7.